காய அறுவையியல் மருத்துவம்

மொழிபெயர்ப்பாசிரியர்
ச. கண்மணி

பதிப்புத் துறை

மதுரை காமராசர் பல்கலைக்கழகம்

காய அறுவையியல் மருத்துவம்

மொழிபெயர்ப்பாசிரியர்

ச. கண்மணி

பதிப்புத் துறை
மதுரை காமராசர் பல்கலைக் கழகம்
மதுரை - 625 021.

பதிப்புரிமை		பதிப்புத் துறை மதுரை காமராசர் பல்கலைக் கழகம் மதுரை – 625 021. Publications Division Madurai Kamaraj University Madurai - 625 021.
பதிப்பு எண்	:	128
பதிப்பு விவரங்கள்		
1. ஆசிரியர்	:	ச. கண்மணி தெரிவுநிலை விரிவுரையாளர், தமிழ்த்துறை, எஸ்.எப்.ஆர். மகளிர் கல்லூரி, சிவகாசி.
2. தலைப்பு	:	காய அறுவையியல் மருத்துவம்
3. பதிப்பு		
இடம்	:	மதுரை காமராசர் பல்கலைக்கழகம்
பதிப்பித்தோர்	:	பதிப்புத் துறை மதுரை காமராசர் பல்கலைக்கழகம் மதுரை – 625 021. Publications Division Madurai Kamaraj University Madurai - 625 021.
ஆண்டு	:	சூன் 1997
4. பக்கங்கள்	:	4 + 452
5. பொருள்	:	மருத்துவ அறிவியல்
6. விலை	:	ரூ. 150.00

பொருளடக்கம் பக்கம்

1. மூல நூலாசிரியர் முன்னுரை - 6

2. மொழி பெயர்ப்பாளர் முன்னுரை - 9

பகுதி

1. எலும்பு மூட்டுச் சிதைவுகள் - 14

பொதுக்கருத்துக்கள் - முறிவு வகைகள் - முறிவு நிகழ்வகை - முறிவு ஆறுவதன் உயிரியல் - முறிவு ஆறத் துணை செய்யும் கூறுகள் - முறிவு மேலாண்மையின் பொது விதிகள் - முறிவு முதலறிதல் - மூடுமுறை முறிவு மேலாண்மை - செயல்நிலை வார்ப்புரு மாக்கட்டு - திறவை நேராக்கமும் உட்பொருத்தமும் - முறிவுச் சிக்கல்கள் - வோக்மன் குருதியூட்டக் குறைபாடு - தசையழற்சி எலும்புறைவு - கொழுப்பு மிதவை அடைப்பு - தாமதச் சேர்க்கையும் சேராமையும் - 'சூடெக்"கின் எலும்பிய சத்துக்குறைக் கோளாறு - குழந்தைகளுக்கு ஏற்படும் முறிவுகள் - நோய்க்குறிசார் முறிவு - மூட்டு விலகல்கள் - கலைச்சொற்பட்டியல்.

2. தோள் மேற்கைச் சிதைவுகள் - 78

தோள் சிதைவுகள் :- காரையெலும்பு முறிவு - உச்சிக்காரை மூட்டுச் சிதைவு - தோள் மூட்டு விலகல் - மீள்தொடர் தோள் மூட்டு விலகல்.

மேற்கைச் சிதைவுகள் :- மேற்கை எலும்பின் மேல்மட்ட முனை முறிவு - மேற்கையெலும்புக் கண்ட முறிவு - மேற்கையெலும்புத் தண்டு முறிவு - கலைச் சொற் பட்டியல்.

3. முழங்கை, முன்கை, மணிக்கட்டுச் சிதைவுகள் - 101

முழங்கைச் சிதைவுகள் :- கணு மேற்புற முறிவு - கணுவிடை

முறிவு- உள்மேற்கணு முறிவு - மேற்கையெலும்பின் வெளிக்கணு முறிவு - முழங்கை மூட்டு வலகல் - ஆரையெலும்புத் தலைப்பு முறிவுகள் -ஆரையெலும்புக் கண்ட முறிவுகள்-முட்டித்துருத்தி முறிவுகள்.

முன்கைச் சிதைவுகள் :- முன்கை ஈரெலும்பு முறிவுகள் - 'மான்டெகியா' முறிவு மூட்டு விலகல் - 'கலேசி' முறிவு மூட்டு விலகல்.

மணிக்கட்டைச் சூழ்ந்த சிதைவுகள் :- 'கோலெசு' முறிவு - ஆரையெலும்பின் கீழ்மட்டக் குருத்துமுனை முறிவுப் பிரிவு - 'ஸ்மித்' முறிவு - 'பார்டன்' முறிவு - அங்கைப் படகெலும்பு முறிவு - பிறையெலும்பின் மூட்டு விலகல் - கலைச்சொற்பட்டியல்.

4. கைச் சிதைவுகள் - 138

உட்காயச் சிதைவுகள் - உள்ளங்கை எலும்புகளின் முறிவுகள் - விரல் எலும்புகளின் முறிவுகள் - உள்ளங்கை விரலெலும்பு மூட்டுகளின் விலகல் - 'பென்னெட்'டின் முறிவு மூட்டு விலகல் - வெளிக்காயச் சிதைவுகள் -மேலாண்மைக் கொள்கைகள்- தூய புண்கள் -நெரிந்த சிதைவுகள்-தசைத்தளைச் சிதைவுகள்-மடக்கித் தசைத்தளைச் சிதைவுகள்-நீட்டித் தசைத்தளைச் சிதைவுகள்-சுத்தி விரல்-கலைச்சொற்பட்டியல்.

5. இடை, தொடைச் சிதைவுகள் - 155

இடைச் சிதைவுகள் :- இடை மூட்டு விலகல்-பின்புற மூட்டு விலகல்-முன்புற மூட்டு விலகல்-மைய மூட்டு விலகல்-தொடையெலும்புக் கண்ட முறிவு-உடற்கூறியலும் குருதியூட்டமும்-மூட்டுப்பொதியுறை உள் முறிவு-தொடையெலும்பு மொட்டுசார் முறிவு.

தொடைச் சிதைவுகள் :- தொடையெலும்புத் தண்டு முறிவு-மேல்மட்ட மூன்றிலொரு பங்கின் முறிவு-நடுவிட மூன்றிலொரு பங்கின் முறிவு-கீழ்மட்ட மூன்றிலொரு பங்கின் முறிவு-குழந்தைகளிடம் தொடையெலும்பு முறிவு-கலைச்சொற்பட்டியல்.

6. முழங்கால், கால், கணுக்கால், பாதச் சிதைவுகள் - 193

முழங்கால் சிதைவுகள் :- தொடையெலும்புக் கணுக்களின் முறிவு-கீழ்ககாலெலும்புக் கணுக்களின் முறிவு-முட்டிச்சிப்பி முறிவு-நீட்டியக்க அமைப்பின் சிதைவுகள்-முழங்கால் மூட்டு விலகல்-முட்டிச்சிப்பியின் காயம்சார் மூட்டு விலகல்.

கால் சிதைவுகள் :- கீழ்க்காலெலும்பு சிம்பெலும்புச் சிதைவுகள்-சிம்பெலும்பு முறிவு.

கணுக்கால் சிதைவுகள் :- கணுக்கால் முறிவுகளும் முறிவு மூட்டு விலகலும்-கீழ்க்கால் எலும்புக்கீழ் முனையின் குருத்துமுனைச் சிதைவு.

பாதச் சிதைவுகள் :- டாலஸ் முறிவுகள்-குதியெலும்பு முறிவு-உள்ளங்காலெலும்புகள், விரலெலும்புகள் முதலியவற்றின் முறிவுகள்-கலைச்சொற்பட்டியல்.

7. முதுகுத்தண்டுச் சிதைவுகள் - 230

வகைமை-கிழ்முதுகுத்தண்டுப் பின்பரப்பு முறிவுகள்-சிதைவு வகைகளும் நிகழ்வகையும்-ஈரங்கவாதமில்லா நிலை முறிவுகள்-ஈரங்க வாதத்துடன் முறிவு மூட்டு விலகல்-முறிவு மேலாண்மை-ஈரங்கவாத மேலாண்மை-படுக்கைப் புண்கள்-சிறுநீர்ப்பை கவனிப்பு.

கழுத்துசார் முதுகுத்தண்டுச் சிதைவுகள் :- கழுத்துசார் கீழ் முதுகுத்தண்டுச் சிதைவுகள்-கழுத்துசார் முதுகுத்தண்டின் மேல்பகுதிச் சிதைவுகள்-கலைச் சொற்பட்டியல்.

8. இடுப்பெலும்பு முறிவுகள் - 263

உடற்கூறுசார் தன்மைகள்-நிகழ்வகை-வகைமை-மேலாண்மை-கிண்ணக்குழி முறிவுகள்-திரிகம் வாலெலும்பு முதலியவற்றின் முறிவு-கலைச் சொற்பட்டியல்.

9. வெளிக்காய முறிவு - 276

வெளிக்காய முறிவுகளின் வகைகளும் தரங்களும்-வெளிக்காய

முறிவின் அவசரநிலை அறுவைச் சிகிச்சை-வெளிப்படையாக உயிரி ஊடுருவிய (கிருமி தாக்கிய) வெளிக்காய முறிவின் மேலாண்மை-வெளிக்காய முறிவுகளின் சிக்கல்கள்-வாயு உறுப்பழுகல்-பிந்தைய சிக்கல்களின் மேலாண்மை-கலைச்சொற்பட்டியல்.

10. மென்திசுச் சிதைவுகளும் விளையாடல் சிதைவுகளும் - 296

நார்ப்பிணையச் சிதைவுகள் :- கணுக்கால் மூட்டு-முழங்கால் மூட்டு-உட்சீர்கேடுகள்-இணைமருங்குப் (துணைப் பக்கப்) பிணையச் சிதைவுகள்-சிலுவையுருப் பிணையச் சிதைவுகள்-அரைவட்டக் குருத்தெலும்புச் சிதைவுகள்.

தசைச் சிதைவுகள் :- வகைகளும் நோய்க்குறியியலும்-மேற்கை இருதலைத்தசைப்பிளவு-மேற்கைத் தோள் தசைப்பிளவு-குதித் தசைத்தளைப் பிளவு-கலைச்சொற்பட்டியல்.

11. நரம்புச் சிதைவுகள் - 321

நரம்புச் சிதைவின் நோய்க்குறியியல்-புத்தாக்கம்-ஓர நரம்புகளின் சிதைவுகள்-வகைமை-உள் நரம்புச் சிதைவுகளின் நிகழ்வகை-நரம்புச் சிதைவை அறிதல்-மருத்தடிச் சோதனை-நரம்புச் சிதைவுகளின் மேலாண்மை.

ஆரை நரம்புச் சிதைவுகள் :- நடு நரம்புச் சிதைவுகள்-முன்கை நரம்புச் சிதைவுகள்-மேற்கை நரம்புப் பின்னல் சிதைவுகள்-இடுப்பு, தொடை நரம்புச் சிதைவுகள்-வெளி முழங்கால் நரம்புச் சிதைவுகள்-கலைச்சொற்பட்டியல்.

12. நாளவட்டச் சிதைவுகள் - 359

வகைமை-நோய் முதலியல்-நோய்க்குறியியல்-மருத்தடித் தோற்றம்-மேலாண்மை-திசுத்தகட்டடி மூடு பகுதி நோய் அறிகுறிகள்-மேற்கைத் தமனிச் சிதைவுகள்-முழங்கால் தமனிச் சிதைவுகள்-கீழ்க்கால் தமனிச் சிதைவுகள்-கலைச்சொற்பட்டியல்.

13. உறுப்புத் தரிப்புகள் - 369

பொதுக்கருத்துக்கள்-குறிப்புகள்-உறுப்புத்தரிப்பு வகைகள்-உறுப்புத் தரிப்பு மட்டங்களின் தேர்வு-உறுப்புத்தரிப்பு அளவுகள்-உறுப்புத் தரிப்பின் அடிப்படைக் கொள்கைகள்-குழந்தைகளுக்குச் செய்யும் உறுப்புத் தரிப்பு-செயற்கை உறுப்புப் பொருத்தமும் மறுசீரமைப்பும்-கலைச்சொற்பட்டியல்.

14. பின்னிணைப்புகள் - 384

1) மாக்கட்டு உத்திகள் - கலைச்சொற்பட்டியல்
2) இழுவைக்குப் பயன்படும் பொதுவான அணைவரிகள் - கலைச்சொற்பட்டியல்.
3) பொதுவான உறுப்புத்தரிப்புகளின் உத்திகளும் பக்கவுறுப்புப் பொருத்தமும் - கலைச்சொற்பட்டியல்.
4) பக்கவுறுப்பின் சமநீளமின்மை - கலைச்சொற்பட்டியல்.
5) முடநீக்கியல் அறுவை மருத்துவத்தில் பயன்படும் பொருட்கள் - கலைச்சொற்பட்டியல்.
6) தமிழ்நாட்டியல் விபத்து அவசரநிலை மருத்துவப்பணி மையங்கள்.
7) முடநீக்கியல் கருவிகளும் துணைக்கருவிகளும் - கலைச்சொற்பட்டியல்.

டாக்டர் பேராசிரியர் ம. நடராஜன்,
சீர்மிகு பேராசிரியர் முடவியல் துறை,
சென்னை மருத்துவக் கல்லூரி,
சென்னை.

முன்னுரை

திருமதி கண்மணி அவர்கள் நான் எழுதிய முடநீக்கு இயல் பாடநூாலைத் தமிழாக்கம் செய்ய முன் வந்ததை மகிழ்ச்சியுடன் வரவேற்கின்றேன். மருத்துவக் கல்லூரியில் பேராசிரியர் பணியில், 1950 முதல் என்னுடைய பிரிவில் முடநீக்கு இயலிலும் உடல் சிதைவு இயலிலும் விரிவுரை ஆற்றி வந்துள்ளேன்.

மாணவர்களின் படிப்பிற்கு என் விரிவுரைகள் நிரந்தரமாக பயனளிக்க வேண்டும் என்ற ஆர்வம் அவற்றை நூல் வடிவமாக்கி வெளியிடத் துாண்டியது. 1981-ல் வெளியான முதற் பதிப்பு மாணவர்களாலும் சக ஆசிரியர்களாலும் உற்சாகத்துடன் வரவேற்கப் பட்டுப் பல மருத்துவக் கல்லூரிகளில் பயன்படுத்தப்பட்டது. அதுவே மேலும் புதிய பதிப்புக்களை வெளியிட என்னை உற்சாகப்படுத்தியது.

தமிழில் ஓரளவு ஆர்வமும், மருத்துவம் கல்லூரிகளில் தமிழில் போதிக்கப்பட வேண்டும் என்ற நம்பிக்கையும் எனக்கு இருந்தாலும், என்னுடைய நூாலைத் தமிழாக்கம் செய்ய ஆற்றலும் நேரமும் போதாமல் இருந்து வந்தது.

என் நண்பர் முடவியல் வல்லுநர் டாக்டர் புகழேந்திப் பாண்டியன் அவரிகளின் சகோதரி திருமதி கண்மணி, என் புத்தகத்தைத் தமிழாக்கம் செய்ய முன் வந்தது எனக்குப் பெருமகிழ்ச்சியைத் தந்துள்ளது. நவீன மருத்துவத் துறைக் கருத்துக்களையும் செயல்பாட்டு முறைகளையும் நல்ல தமிழில் எழுதும் திறன் திருமதி கண்மணி அவர்களிடம் மிகவும் இருப்பதை நான் பாராட்டுகிறேன். தமிழ்நாட்டில் தமிழ்மொழி மூலம் அறிவியல் முன்னேற்றம் உருவாக வேண்டும் என்பது என்னுடைய

ஆசையும் கனவுமாகும். இந்த அறிவியல் மூலம் தமிழ் மொழி வீர நடை போட்டு முன்னேற வேண்டும் என்பது பேராசிரியர் கண்மணி அவர்களின் ஆசையும் குறிக்கோளுமாகும். இந்த இருவித நோக்குகளும் முரண்படாமல் ஒத்துழைப்பதே நல்லது என்று நம்புகிறேன்.

தூய இலக்கியத் தமிழ் 21ம் நூற்றாண்டில் அறிவியல் தமிழ் மூலம் புது மெருகு பெற்று வளரும் என்பதில் ஐயமில்லை.

'என்றந்தப் பேதை உரைத்தான - ஆ
இந்த வசை எனக் கெய்திடலாமோ
சென்றிடுவீர் எட்டுத் திக்கும் -கலைச்
செல்வங்கள் யாவும் கொணர்ந்திங்கு சேர்ப்பீர்'.

என்று பாரதியார் வெளியிட்ட தமிழ்த்தாயின் குமுறலுக்கு அறிவியல் துறைகளில் முன்னேறிய நிலையில் உள்ள எல்லோரும் உற்சாகத்துடன் பணி புரிதல் மிகவும் அவசியம்.

எல்லா மட்டத்திலும் மாணவர்களுக்கு கல்வி தாய்மொழி மூலம் இருக்க வேண்டும் என்பது உலகெங்கும் ஏற்றுக் கொள்ளப்பட்டதே. குழந்தையின் ஆரம்பக் கல்வி தாய்மொழியில் இருத்தல் குழந்தையின் அறிவு வளர்ச்சிக்கு மிகவும் உதவுகின்றது. கல்லூரிகளிலும் எல்லாத்துறைகளிம் போதனாமுறை தாய்மொழியில் போதிப்பது நுணுக்கமான அறிவியல் கருத்துகளை தெளிவுபடுத்த உதவுகிறது. மேற்கத்திய நாடுகளிலும், ஜப்பான், சீனா, தாய்லாந்து, கொரியா, இந்தோனேஷியா போன்ற நாடுகளிலும் இன்று மருத்துவக் கல்வி அந்ததந்த நாடுகளின் தாய்மொழியிலேயே நடத்தப்படுகின்றது. தாய்மொழிகளில் போதிக்கப்பட்டாலும் மாணவர்களுக்கு ஆங்கில மொழி அறிவு நல்ல அளவிற்குப் போதிக்கப்படுகிறது. மேற்படிப்பிற்கு வேண்டிய ஆங்கிலப் புத்தகங்கள் ஜப்பானிலும் இந்தோனேஷியாவிலும் பயன்படுத்தப்படுகின்றது. நம் மாணவர்கள் தாய்மொழியில் பயிலாமல் ஆங்கிலத்தில் பயில்கின்றார்கள் என்பதைக் கண்டு ஆச்சரியப்படுகின்றார்கள்.

தமிழார்வம் கொண்ட என் போன்ற அறிவியல் துறைப்

பேராசிரியர்களுக்கும் திருமதி. கண்மணி போன்ற தமிழ்ப் பேராசிரியர்களுக்கும் தமிதக அரசும் தமிழ்நாட்டுப் பல்கலைக் கழகங்களும் ஆதரவு கொடுத்து மருத்துவம் பொறியியல் முதலிய பல துறைகளிலும் கல்லூரிகளுக்கு ஏற்ற பாடப் புத்தகங்கள் வெளியிட வேண்டும். அறிவியல் துறைகளிலும் பணிபுரியும் பலர் அறிவியல் தமிழ் வளர்க்கும் முயற்சியில் உற்சாகத்துடன் கலந்து கொள்வார்கள் என்பதில் ஐயமில்லை. தமிழ்த்தாயின் வேதனை நீங்கும். பாரதியின் ஆத்மா சாந்தியடையும்.

மொழிபெயர்ப்பாளர் முன்னுரை

ச. கண்மணி
தெரிவுநிலை விரிவுரையாளர், தமிழ்த்துறை,
எஸ். எஃப். ஆர். மகளிர் கல்லூரி,
சிவகாசி.

காய அறுவையியல் மருத்துவப் பாடநூல் என்ற இப்புத்தகம் வெளிவரத் துணை செய்த தமிழ்நாடு அரசு பாடப்புத்தக நிறுவனத்தினர்க்கு என் நன்றியைக் கூறி இந்நூலின் முன்னுரையைத் தொடங்குகிறேன்.

திரு. M. நடராசன், B.A., M.B.B.S., M.ch. Ortho (லிவர்பூல்) F.R.C.S. (இங்கிலாந்து) D.Litt (Hons), F.A.M.S. (இந்தியா) F.I.M.S.A. அவர்களது A Text Book of Othopaedics and Traumatology என்ற நூலை மொழிபெயர்ப்பதற்காகத் தேர்ந்தெடுத்துக் கொடுத்த எனது சகோதரன், திரு. புகழேந்திப்பாண்டியன் M.B.B.S., D.Ortho, M.N.A.M.S. (ortho), M.Ch. (Neuro.) அவர்களுக்கும் இந்நூல் வெளிவருவதில் பெரும்பங்கு உண்டு.

மூலநூலாசிரியரிடம் அனுமதி வேண்டியபோது மனமுவந்து ஒத்துக்கொண்டதுடன் 13 பகுதிகளையும், 7 பின்னிணைப்புகளையும் திருத்திக் கொடுப்பதில் அவர் காட்டிய வேகம் எனக்கு இளைப்பு ஏற்படுத்தியது.

தமிழாசிரியை ஆகிய நான் இப்பணியை விருப்பத்துடன் ஒரு பொழுதுபோக்காகவே ஏற்றேன். 'மருத்துவநூலைத் தேர்ந்தெடுத்துள்ளீர்களே!?' என்ற பிறரது கேள்வி இதை ஒரு சவாலாக நினைத்துச் செயல்படத் தூண்டியது. சகோதரன் எலும்புநோய் நிபுணன்; அத்துடன், மூலநூலாசிரியரின் துணை இருக்கிறது என்ற எண்ணம் ஊக்கமும் உற்சாகமும் தந்தது.

மொழியறிவு மட்டுமே ஓரளவு கொண்டு, மருத்துவநூலறிவு துளியும் இல்லாத நான் செய்த இமாலயத் தவறுகளை அவ்வப்போது மூலநூலாசிரியர் பொறுமையுடன் சகித்துக் கொண்டு என்னைத் தன்னுடைய மாணவியாக ஏற்றுக் கற்றுத் தந்தார் - திருத்தினார்.

இரண்டு ஆண்டுகளுக்குள் 13 பகுதிகளையும் மொழி பெயர்த்து முடித்து பின்னர் இந்நூலில் உள்ள அத்தனை படங்களையும் சேகரித்தபோது உண்மையில் எனக்கு வேகத்தடை ஏற்பட்டது. O.P., ஆப்ரேஷன் மதுரை, சாத்தூர், சிவகாசி, விருதுநகர், சென்னை என்று ஓடி ஓடிப் பிழைக்கும் இம்மருத்துவர்களின் பின்னால் தேடித்தேடிக் காத்து நின்று - பொழுது கண்டுபிடித்து - பெரிய சோதனை இதுதான்.

மதுரை காமராசர் பல்கலைக் கழகத்தினர் மூலமாக இந்நூலை முடித்துக் கொடுப்பதில் நான் மேற்கொண்ட கொள்கைளையும், எதிர்நோக்கிய சிக்கல்களையும் இங்கு எடுத்துரைப்பது பின்வரும் மொழிபெயர்ப்பாளர்க்கு ஏற்ற வழித்துணையாய் அமையும் என்று நம்புகிறேன்.

மொழிபெயர்ப்புக் கொள்கைளைப் பொறுத்தவரை எனக்கும் மூலநூலாசிரியருக்கும் இடையில் கருத்துவேறுபாடுகள் இல்லாமல் இல்லை. அவரது முன்னுரையைப் படித்தாலே இது புரியும்.

Radius - ஆரையெலும்பு, ஃபிபுலா - சிம்பெலும்பு என்று ஏ. சிதம்பரநாதன் செட்டியாரின் அகராதி கூறுகிறது. அவற்றையே நானும் பின்பற்ற விழைகிறேன். ஆனால் மூலநூலாசிரியருக்கு உடன்பாடில்லை. அப்பெயர்களுக்கான காரணத்தை எடுத்துக்கூறித் தனியொரு ஆய்வுக்கட்டுரையை என்னால் தயார் செய்ய இயலும். ஏனென்றால் அவை காரணப்பெயர்களே.

கற்பிப்போருக்கு எளிமையாக இருக்க வேண்டும். ஆகவே ரேடியசு, ஃபிபுலா என்றே பயன்படுத்த விழைகிறார் மூலநூலாசிரியர் எளிய தமிழச் சொற்கள் காரணப்பெயர்களாய்ப் பண்டுதொட்டு தமிழில் வழங்கி வந்துள்ளன என்று தெரியவரும்போது அவற்றை ஒதுக்கிவிட்டு ரேடியசு, ஃபிபுலா என்று வழங்க என் மொழியுள்ளம் ஒத்துக் கொள்ளவில்லை. கற்பிப்போரும் காலப்போக்கில் அம்மொழி வழக்காறுகளைத் தெரிந்து கொண்டு விடுவர்.

'வேண்டுமென்றால் ஆரையெலும்பு, சிம்பெலும்பு என்ற வழக்காறுகளை அடைப்புக்குறிக்குள் போட்டுக் கொள்ளலாம்' என்று

கருத்துரைத்தார் மூலநூலாசிரியர். 'உலகமுழுமையும் இந்தக் கலைச் சொற்களுக்கு ஒரே மாதிரியான பெயர்களே வழங்க வேண்டும். அதுவே அறிவியல் உலகத்திற்கு வசதியாக அமையும்' என்பது அவரது வாதம். 'உலகமுழுமைக்கும் பொதுவாக வழங்க வேண்டிய கலைச் சொற்களை அடைப்புக்குறிக்குள் போட்டுவிடுகிறேன். தாய்மொழியிலுள்ள காரணப்பெயரை வெளிப்படையாகப் பயன்படுத்துகிறேன். தமிழ்நாட்டு மாணவர்க்கு இது எவ்விதத்திலும் தடையாக அமையாது' என்பது என்னுடைய வாதம். எனவே நூலில் ஆங்காங்கு அடைப்புக்குறிக்குள் ஆங்கிலக் கலைச் சொற்களையே எடுத்துக் காட்டியுள்ளேன். இப்படி எத்தனை எத்தனையோ! என்னை மூலநூலாசிரியர் மன்னிப்பாராக!.

ஆங்கிலத்தில் Cancer என்ற சொல் பேச்சுவழக்குச் சொல். தமிழில் அது புற்று என்று அழைக்கப்படுகிறது. மருத்துவத்துறையில் Malignant deposit என்ற தொடரும், Myeloma என்ற சொல்லும் - Matosis என்ற ஈறும் cancer என்னும் புற்றையே குறிக்கின்றன. Carcinomatosis, Myelomatosis போன்றவையும் புற்றுநோயின் பல படிநிலைகளைக் காட்டும் கலைச்சொற்கள். எனவே ஆங்கிலத்தில் இருப்பதுபோல் பேச்சுவழக்குச் சொல் தவிரப் பிற கலைச் சொற்களும் தேவை என்று எண்ணிப் 'புற்று' என்ற பேச்சு வழக்கிற்கு நேரான கலைச்சொல்லாகப் 'பெருக்க மாற்றம்' என்ற தொடரை எடுத்தாண்டேன். பின்னர் முறையே

Myeloma - நல்லிநடுமப் பெருக்க மாற்றம்

Myelomatosis - நல்லிநடும மீப்பெருக்க மாற்றம்

Carcinomatosis - பல்லுறுப்பூடு பரவுப் பெருக்க மாற்றம்.

என்று மொழி பெயர்த்தேன். ஆனாலும் மூல நூலாசிரியர் பேச்சு வழக்காகிய புற்று என்ற சொல்லையே கலைச்சொல்லாகவும் பயன்படுத்தலாம். அதைத் தவிர்த்து வேறு கலைச்சொல் தேட வேண்டிய தேவை இல்லை என்றார். அறிவியல் தேவையை நன்குணர்ந்தவராகிய அவரது கருத்துரையையே ஏற்றுக் கொண்டு பின்வருமாறு பயன்படுத்தியுள்ளேன்.

Secondary Malignant deposit - இரண்டாம்நிலைப் புற்றுப்படிவு

Myeloma - முன்னோடி அணுப்புற்று

Myelomatosis - முன்னோடி அணுப்புற்றுப்பெருக்கம்

Carcinomatosis - பரவலான நுண்புற்று.

இப்படிச் சில....

'Splint' என்ற சொல்லுக்குச் சிம்பு, அணைவரி என்று இரு மொழி பெயர்ப்புகள் அகராதிகளில் காணப்படுகின்றன. மூல நூலாசிரியர் சிம்பு என்ற சொல்லையே பயன்படுத்த விழைகிறார். ஆனால் டாக்டர் புகழேந்திப் பாண்டியன் 'சிம்பு என்ற சொல் எல்லாச் சூழ்நிலைகளுக்கும் பொருந்தி வராது. அணைவரி என்ற சொல்லே எல்லாச் சூழலுக்கும் பொருந்திவரும்' என்கிறார். எனவே Splint = அணைவரி என்று பயன்படுத்தியுள்ளேன். இப்படியும் சில.....

நூலுக்கு இறுதியில் கலைச்சொற்பட்டியல் அமைப்பது முறை என்று எண்ணி நான் தொகுத்தபோது மூலநூலாசிரியர் 'ஒவ்வொரு பகுதிக்கும் பின்னால் அவ்வப்பகுதிக்குரிய கலைச்சொற்பட்டியல் வேண்டும்' என்றார். 'அதுவே பழக்கமின்றி முதலில் தமிழில் மருத்துவப்பாடம் எடுக்கும் ஆங்கில மருத்துவ ஆசிரியருக்கு நன்கு உதவ முடியும்' என்றார். மருத்துவக் கல்லூரியில் பல நிலைகளில் உள்ள மாணவர்களுக்கும் பாடம் எடுத்த அவரது அனுபவ மொழிகளை நான் ஒதுக்கவில்லை. அப்படியே ஏற்றுக்கொண்டு செயல்படுத்தி உள்ளேன். இப்படியும் சில உள....

இம்மருத்துவர்கள் இருவரது அனுபவமும் எனக்குக் கற்றுத்தந்த பாடம் ஏராளம். நான் இருவருக்கும் நன்றிக்கடன் பட்டுள்ளேன்.

Wound debridement 'புன்திசு நீக்கம்' என்று மொழிபெயர்த்தேன். 'இது தெளிவாக இல்லை. அழுகல் திசு நீக்கம்' என்றே பயன்படுத்த வேண்டும் என்றார். மிகவும் சரியான, எளிமையான 'புன்திசு நீக்கம் என்ற தொடரை மனமில்லாமல் விட்டுக் கொடுத்தே அழுகல் திசு நீக்கம் என்ற தொடரைப் பயன்படுத்தியுள்ளேன்.

Devitalised muscle tissue - 'மாள் தசைத் திசு' என்று மொழி பெயர்த்தேன். "மாண்ட தசைத் திசு" என்றுதான் போட வேண்டும்

அதுதான் புரிகிறது' என்றார். சொல்லப்போனால் மாண்ட தசைத்திசு என்பதன் செறிவான வடிவமே மாள் தசைத்திசு என்பதாகும். என்றாலும் அவரது விருப்பப்படி மாண்ட தசைத் திசு என்று மாற்றினேன். இப்படியும் எத்தனை எத்தனையோ!

தேவைப்படும் இடங்களில் மொழிபெயர்ப்பை விட்டு விட்டு ஒலிபெயர்ப்பும் செய்துள்ளேன். Callus- காலசு, Mesenchymal - மெசங்கைமல். Peroneal - பெரோனியல். இப்படிப் பல. இறுதிவரை எனக்கும் மூலநூலாசிரியருக்கும், சேர்த்தே திருப்தி தராத சில மொழிபெயர்ப்புகளும் உள்ளன. (எ-டு) local, Carpometacarpal இப்படியும் பல.

மொழிபெயர்ப்பை ஒப்படைக்காமல் என் கையிலேயே வைத்துக்கொண்டிருந்தால் இன்னும் மாற்றிக் கொண்டே இருப்பேன். இது 100% திருப்தி கொடுக்கும் மொழிபெயர்ப்பு அல்ல என்று நன்கு தெரிகிறது. என்றாலும் எட்டு மாதக் குழந்தை ஒன்று அகப்பட்டதைப் பற்றிக் கொண்டு விழுந்துவிடுவோமோ என்ற அச்சம் நீங்காமல், ஆர்வமும் கட்டுப்படாமல் ஒரு அடி எடுத்து வைத்துத் திகிலோடு திரும்பிப் பார்த்து மகிழுமே - அது போல என் மனதிலும் அச்சத்துடன் கூடிய ஆர்வமும் மகிழ்ச்சியும் மிஞ்சியுள்ளது.

இந்தத் தத்து நடை வீரநடையாக மூலநூலாசிரியருக்குப் பட்டால் அது என் தவறு அல்ல; தமிழின் தவறும் அல்ல. இந்தச் சமூகத்தின் தவறுதான். தவறுகள் திருத்தப்பட வேண்டியவை. விரைவில் திருத்தி விடலாம் என்ற நம்பிக்கையுடன் இதை நம் சமூகத்திற்குத் தருகிறேன்.

ச. கண்மணி

பகுதி - 1

எலும்பு மூட்டுச் சிதைவுகள்

வரலாற்றுக்கு முற்பட்ட காலத்திலிருந்தே மனித உடலுக்குச் சேதம் அல்லது காயம் என்பது மனித குலத்திற்கு ஒரு சவாலாக உள்ளது. தொழில்துறை, வேளாண்மை, போக்குவரத்து முன்னேற்றங்களால் விபத்துகள் அடிக்கடி நிகழ்கின்றன. இதனால் கிருமித்தாக்க நோயியலின்படி உடற்காயம் உலகெங்கிலும் உள்ள மனித குலத்தைக் கொன்றும் ஊனமாக்கியும் அழிக்கும் பெரும் காரணங்களுள் ஒன்றாகிறது.

முறிவுகளையும், பிற காயங்களையும் சிகிச்சை செய்வது பற்றிப் பண்டைய பாரதத்தின் மருத்துவ நிபுணரான சுஷ்ருதா போன்றோரும், கி.மு. 4ம் நூற்றாண்டைச் சேர்ந்த கிரேக்க சிந்தனையாளரும் ஆராய்ந்து எழுதிய நூல்களில் விளக்கியுள்ளனர். இந்தியாவில் பெருவாரியாக உள்ள கிராம மக்களுக்குப் புதிய அறிவியல் முறைகளிலான சிகிச்சை கிடைக்கவில்லை ஆதலால் பக்கவுறுப்பு முறிவுகளுக்கும் காயங்களுக்கும் பண்டை முறைகளில் எலும்பு வைத்தியரால் சிகிச்சை அளிப்பது இன்றும் பெரு வழக்காய் உள்ளது.

நாட்டின் எந்த ஒரு மூலையில் உள்ள மருத்துவரும் நடமாட்டத்திற்குப் பங்கம் விளைவிக்கக்கூடிய எலும்பு மென்திசுக் காயங்களுக்கு முதல் சிகிச்சை அளிக்கும் தேவை ஏற்படுகிறது. இதனால் காயங்களுக்குச் சிகிச்சை அளிப்பது பற்றிய அடிப்படை அறிவு ஒவ்வொரு மருத்துவருக்கும் தேவை.

பொதுவான முறிவுகள்

வரையறை

எலும்பில் உடைப்பு இருப்பதை முறிவு என்று வரையறுப்பர்.

முறிவுகளின் வகைகள்

பச்சைக்குச்சி முறிவு

இது குழந்தைகளின் இளமென் எலும்பில் ஏற்படும் முறிவு ஆகும். இம்முறிவு முழுமையானதாக இராது. எலும்பின் புறணி ஒன்று மட்டுமாவது தொடுக்கி நிற்கும் (படம் 1.1)

உட்காயமுறிவு

முறிவின் குருதிக்கட்டி உடலின் வெளிப்பகுதியோடு தொடர்பின்றி இருப்பது உட்காய முறிவு எனப்படும்.

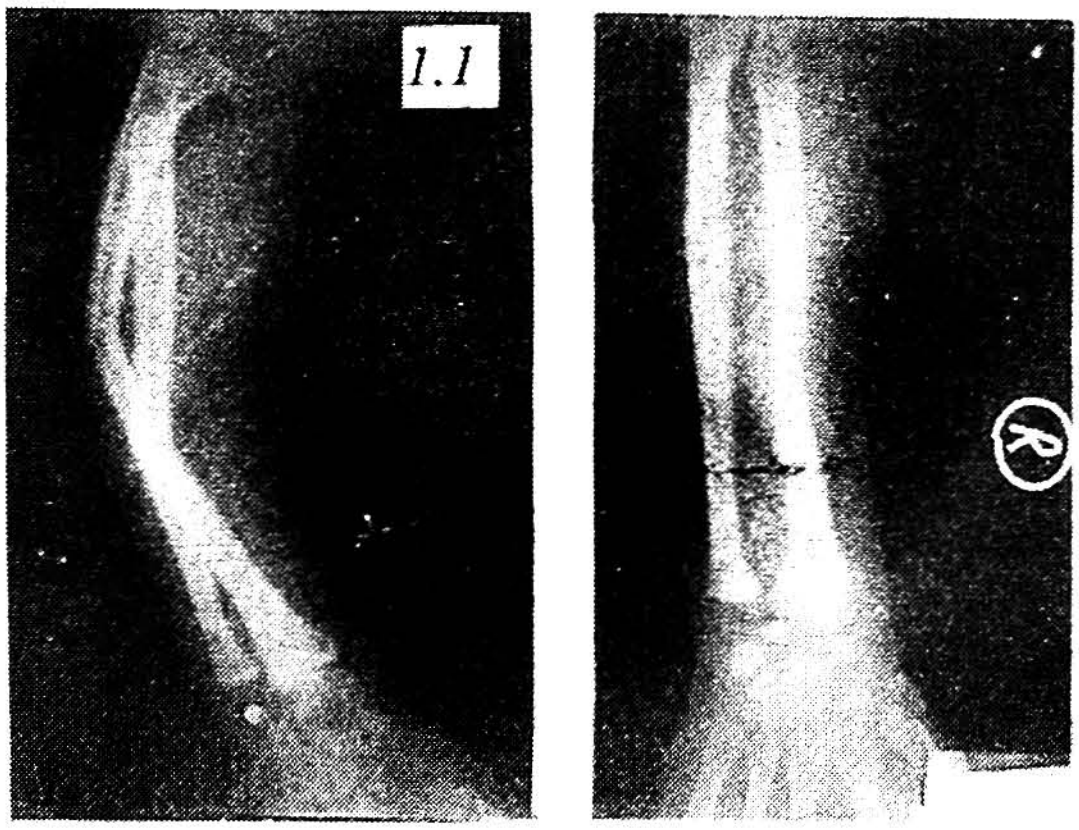

படம் 1.1 *முன்கை ஈரெலும்புகளின் பச்சைக்குச்சி முறிவு*

வெளிக்காய முறிவு

முறிவின் குருதிக்கட்டி வெளிப்புண் மூலமாக உடலின் வெளிப்பகுதியோடு தொடர்பு கொள்வது வெளிக்காய முறிவு எனப்படும். வெளிக்காய முறிவு அபாயகரமான சிதைவு ஆகும். ஏனெனில் புண்ணின் வழியாக உடலுள் கிருமித்தாக்கங்கள் நிகழ வாய்ப்புண்டு. இதன் விளைவாக முறிந்த பக்கவுறுப்பை வெட்டி எடுக்கும் நிலையோ அல்லது உயிர்போகும் நிலையோ ஏற்படலாம். கிருமித்தாக்கம் இருப்பின் முறிவுச் சேர்க்கையில் காலதாமதம் ஏற்படும்.

நோய்க்குறிசார் முறிவு

இது நோய்க்குறிசார் மாறுபட்டால் வலிமை இழந்த எலும்பில் நிகழும் முறிவு. இம்மாறுபாடு இரண்டாம் நிலைப்புற்றுப்படிவு போன்றோ அல்லது இணைக்கண்டச்சுரப்பி மிகுசுரத்தல், வயோதிக எலும்பு நலிவு போன்ற பொதுவான சீரின்மையாகவோ குறிப்பிட்ட ஒரு உறுப்பில் நிகழலாம்.

நெருக்க முறிவு

எலும்பில் ஒரு பகுதி சிறிதுகாலமாக அடிக்கடி இலேசாக நெருக்கப்படின் அதன் விளைவாக அப்பகுதியில் முறிவு ஏற்படுவதுண்டு.

மகப்பேறு முறிவு

மகப்பேற்றின் போது ஏற்படும் சிதைவினால், பிறக்கும் குழந்தைக்கு ஏற்படும் முறிவு மகப்பேறு முறிவு ஆகும்.

உடற்கூறுசார் முறிவு வகைகள்

முறிவுக்கோடு வகைகளுக்கு ஏற்ப முறிவுகளுக்குப் பல பெயர்கள் வழங்குகின்றன (படம் 1.2) அவையாவன

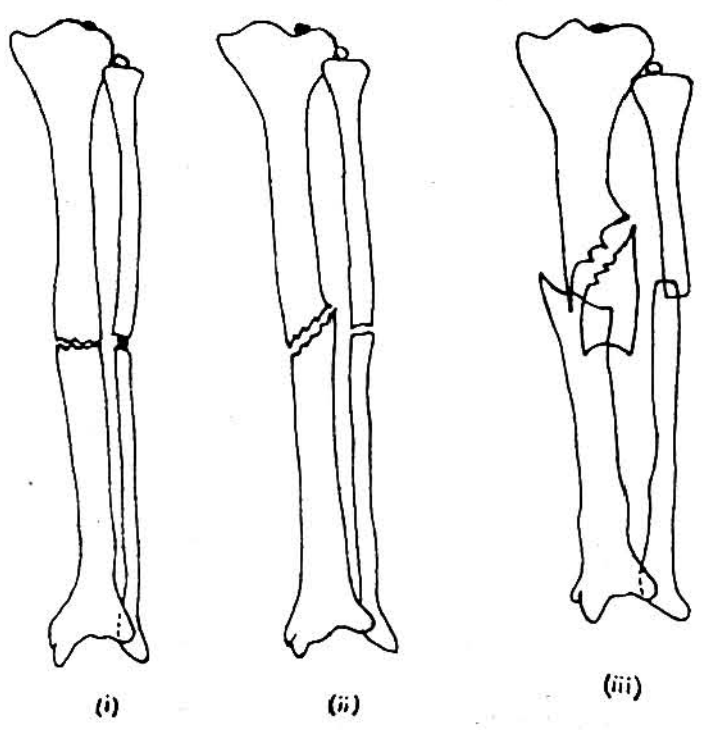

படம் 1.2 *முறிவு வகைகள்* **i.** *குறுக்குமுறிவு* **ii.** *சாய்வு முறிவு* **iii.** *நொறுங்கு முறிவு*

குறுக்கு முறிவு (படம் 1.3)

சாய்வு முறிவு

சுருள் முறிவு

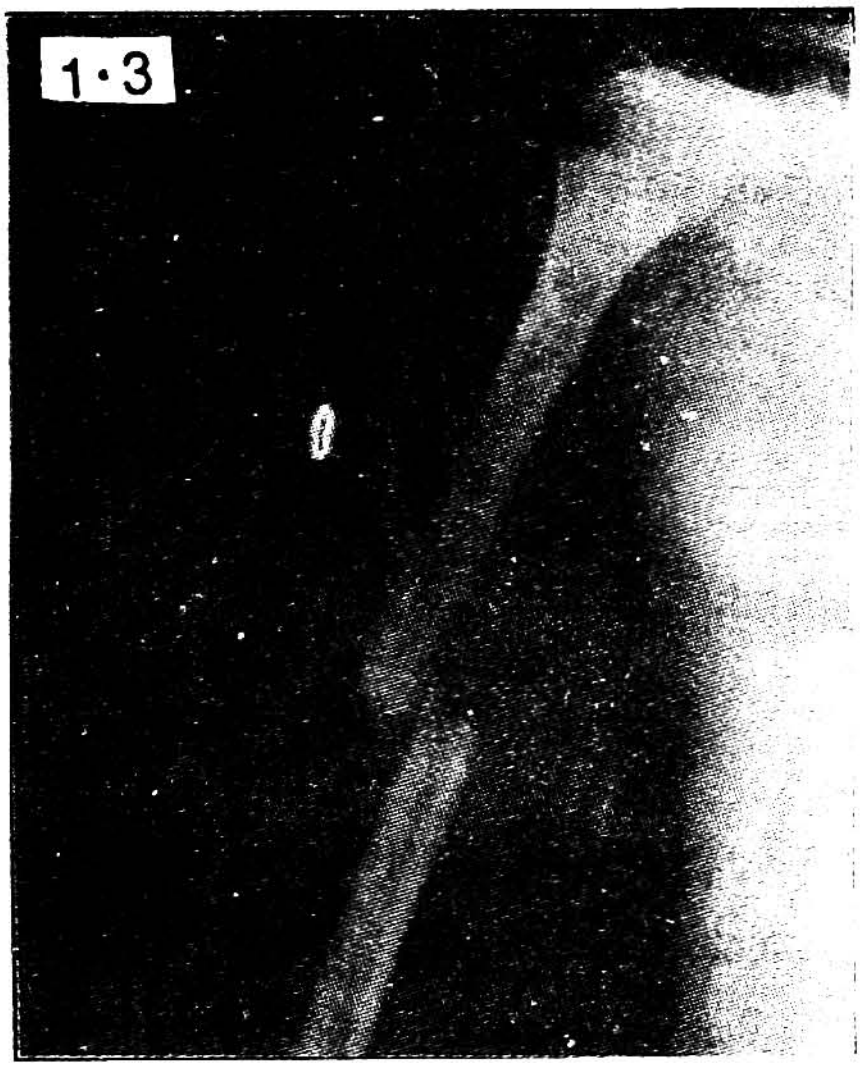

படம் 1.3 மேற்கையெலும்பின் குறுக்கு முறிவு

நொறுங்கு முறிவு

எலும்பு இரண்டு துண்டுகளுக்கு மேற்பட்டு உடைந்தால் அதை நொறுங்கு முறிவு என்போம்.

பலவரிபடு முறிவு

தட்டையான மண்டையோட்டு எலும்புகளிலும், முட்டிச்சிப்பியிலும் ஏற்படும் இவ்வகை முறிவில் முறிவுக்கோடுகள் ஒரு புள்ளியிலிருந்து பல்வேறு திசைகளில் ஓடும்.

பிய்த்திழு முறிவு

வலுவான தசை தான் எலும்போடு இணைந்த இடத்திலிருந்து எதிர்பாராத விதத்தில் திடீரென்று வேகமாகச் சுருங்குவதால் எலும்புச்சில்லு ஒன்றுடன் சேர்ந்து பிய்வது பிய்த்திழு முறிவு எனப்படும். (உ-ம்) மேற்கை ஒடுக்கித்தசை மேற்கையெலும்பின் பெருமொட்டினைப்பிய்த்திழுப்பது.

செருகிய முறிவு

இங்கு ஒரு நேர்விசையானது மேல்மட்டத்துண்டிற்குள் கீழ்மட்டத்துண்டினைத் தள்ளிவிடும்.

அழுந்து முறிவு

இம்முறிவு மண்டையோட்டில் ஏற்படும். எலும்பின் ஒரு கூறு மண்டையறைக்குள் அழுந்திவிடும்.

முறிவு நிகழ்வகை

ஒரு முறிவு நேர்த்தாக்கத்தாலோ அல்லது மறைமுகத்தாக்கத்தாலோ ஏற்படும். நேர்த்தாக்கம் விசை மோதும் இடத்தில் முறிவை ஏற்படுத்தும். மறைமுகத்தாக்கத்தில் விசையானது தூரத்து எலும்பு ஒன்றிற்குக் கடத்தப்பட்டு அங்கு முறிவு ஏற்படும்.

முறிவின் ஊடுகதிரியத்தோற்றத்தின் மூலம் தாக்கத்தின் தன்மையைப் பற்றி நாம் பல தருணங்களில் முடிவு செய்ய முடியும். நேர்த்தாக்கம் பெரும்பாலும் நொறுங்குமுறிவை ஏற்படுத்தும். முறுக்குவதால் சாய்வு முறிவோ அல்லது சுருள்முறிவோ ஏற்படும். முறிவு நிகழ்வகையை நன்கு புரிந்து கொள்வது அவசியம். ஏனெனில் அதுவே நேர்த்தாக்கத்திற்கான திறல்முறைச் செயற்பாடு பற்றியும், முறிவின் நிலையான அசைவின்மைக்குரிய அமர்வுநிலை பற்றியும் முடிவு செய்யத்துணைபுரியும்.

ஒரு மனிதன் தென்னை மரத்திலிருந்தோ அல்லது கட்டிடத்தின் உச்சியிலிருந்தோ கீழே விழுகிற போது குதிங்காலால் உடலைத்தாங்கினால், குதிகால் எலும்பு முறிவோ அல்லது முதுகெலும்பு

முறிவோ ஏற்படலாம். குதிகால் எலும்பு முறிவு நேரடித்தாக்கத்தால் ஏற்படுகிறது. முதுகெலும்பு முறிவு மறைமுகத்தாக்கத்தால் ஏற்படுகிறது.

மருத்தடி வகைகள்

மருத்துவ சிகிச்சை முறைகளை நோக்கிப் பின்வரும் வகைகளை அறியலாம்.

புதுமுறிவு

1) உட்காய முறிவு

2) வெளிக்காய முறிவு

3) சிக்கலான முறிவு - ஒரு முறிவு அருகில் உள்ள இரத்த நாளங்கள், நரம்புகள் அல்லது மூட்டுகளைச் சிதைத்து விடுவதாகும்.

தவறிச் சேர்முறிவு

நோயாளிக்கு மோசமான அமர்வுநிலையில் சேர்க்கப்பட்டிருக்கும் பழைய முறிவு.

சேராத முறிவு

நோயாளிக்கு ஒரு பழைய முறிவில் துண்டுகள் சேராத நிலையில் இருப்பது சேராத முறிவு எனப்படும்.

நோய்க்குறிசார் முறிவு

ஒரு முதியவர் மிகச்சிறிய தாக்கத்தினால் ஏற்பட்ட முறிவோடு வரும் போது அது நோய்க்குறிசார் முறிவு என்று எண்ண வழியுண்டு.

முறிவு ஆறுவதன் உயிரியல்

முறிவு ஆறுவதன் உயிரியல் படிநிலைகளையும், அவற்றைப் பாதிக்கும் கூறுகளையும் நன்கு புரிந்து கொள்ள வேண்டும். ஏனெனில் பின்னரே சிகிச்சை விதிகளைப் புரிந்து கொள்ள முடியும். இப்படிநிலைகள் புறணியெலும்பிலும், பின்னலிழை எலும்பிலும் மாறுபடும்.

புறணியெலும்பில் முறிவு ஆறுதல்

ஒரு முறிவு ஆறுவதென்பது பலவகையில் ஒரு வெட்டுப்புண் ஆறும் படி நிலைகளையே ஒத்துள்ளது. ஒரு வெட்டுப்புண் ஆறும்போது முதலில் இடைவெளியில் குருதி நிரம்பி உறையும். பின்னர் குருதிக்கட்டி இருக்கும் இடத்தில் துகள்திசு தோன்றி நிறையும். அந்த இடைவெளியின் மேல் தோல் உயிரணுக்கள் வளரும்போது துகள்திசு நாரியல் வடுவாக மாறும். ஒரு முறிவு ஆறும் தொடக்க நிலைகளில் இதுபோன்ற நிலவரத்தைக்காண இயலும். எப்படியும் எலும்பு ஆறுவதன் இறுதிவிளைவு தாதுசேர் மெசங்கைமல் திசுக்கள் (காலசு) தோன்றி உடைந்த எலும்பின் நுனிகள் சேர்வதாகும்.

முறிவு ஆறுவது வரிசையான படிப்படியான மாற்ற நிலைகட்கு உட்பட்டது என்று கருதுவர். எனினும் அம்மாற்றங்கள் ஒன்றன் மேல் ஒன்று ஓரளவு கவிந்திருக்கும்

1. *அழற்சி நிலை*

    அ) குருதிக்கட்டி தோன்றும் பருவம்

    ஆ) துகள் திசுப் பருவம்

2. *செப்ப நிலை*

    அ) நாரியல் குருத்தெலும்பு காலசுப்பருவம்

    ஆ) எலும்பிய காலசுப்பருவம்

3. *புத்துரு நிலை*

குருதிக்கட்டிப் பருவம்

ஒரு எலும்பு முறிகிறபோது, இடைவெளியானது - பிளந்த எலும்பு மேலுறை நாளம், எலும்பு உள்ளுறை நாளம் ஆகியவற்றில் இருந்துவரும் குருதியால் நிரம்பும். அக்குருதி மென்திசுக்களில் பரவி வீங்கி உறைந்து ஒரு குருதிக்கட்டி உருவாகும். இப் படிநிலை ஒன்றிரு நாட்கள் நிகழும். (படம் 1.4)

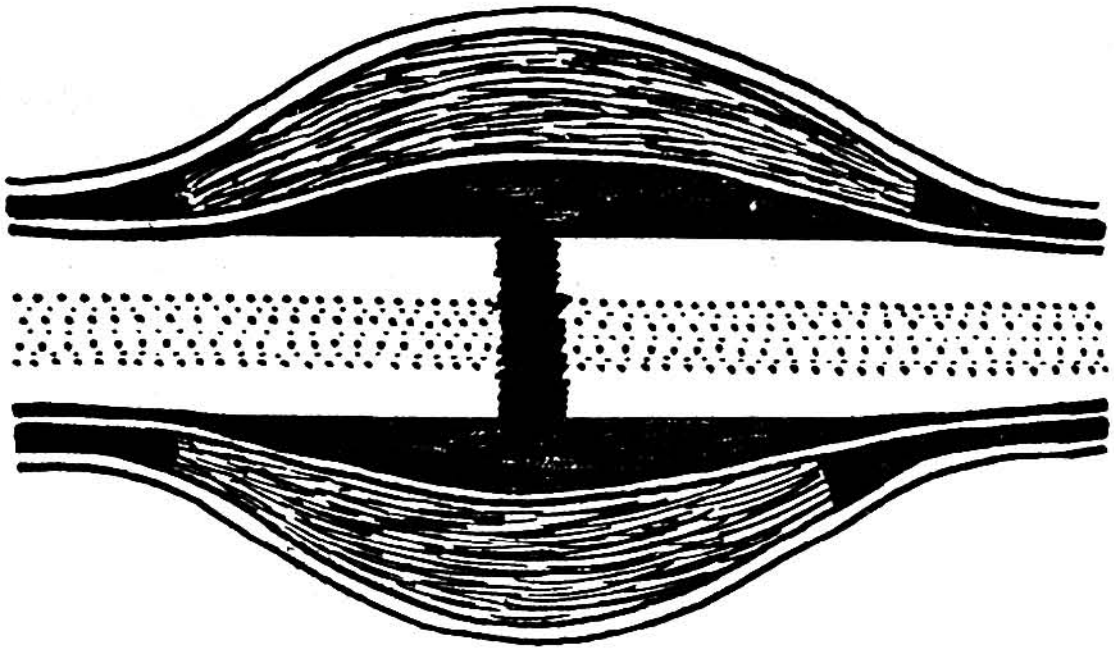

படம் 1.4 *குருதிக்கட்டிப்பருவம்*

துகள் திசுப் பருவம்

அப்பகுதியின் மென்பாகங்கள் கடும் அழற்சியால் நிகழும் வழக்கமான மாறுதல்களை ஏற்கும். குருதி நாளங்கள் விரிந்து நிணநீரும் ஊனீர்நுண்மங்களும் கசியும். உறை குருதியில் நுண்ணிய குழாய்களும், இளம் இணைப்புத்திசு உயிரணுக்களும் தோன்றும். இதனால் இரண்டு வாரகாலத்திற்கு உறை குருதி துகள்திசுவாக மாற்றம் பெறும்.

இப்பிண்டத்திலுள்ள உயிரணுத் தனிமங்களில் பல்லாற்றல் மிகுந்த மெசங்கைமல் உயிரணுக்கள் இருக்கும். இவை பின்னர் நாரியல் உருமங்கள், குருத்தெலும்புருமங்கள், எலும்புருமங்கள் என்று வேறுபடக்கூடியவை. (படம் 1.5)

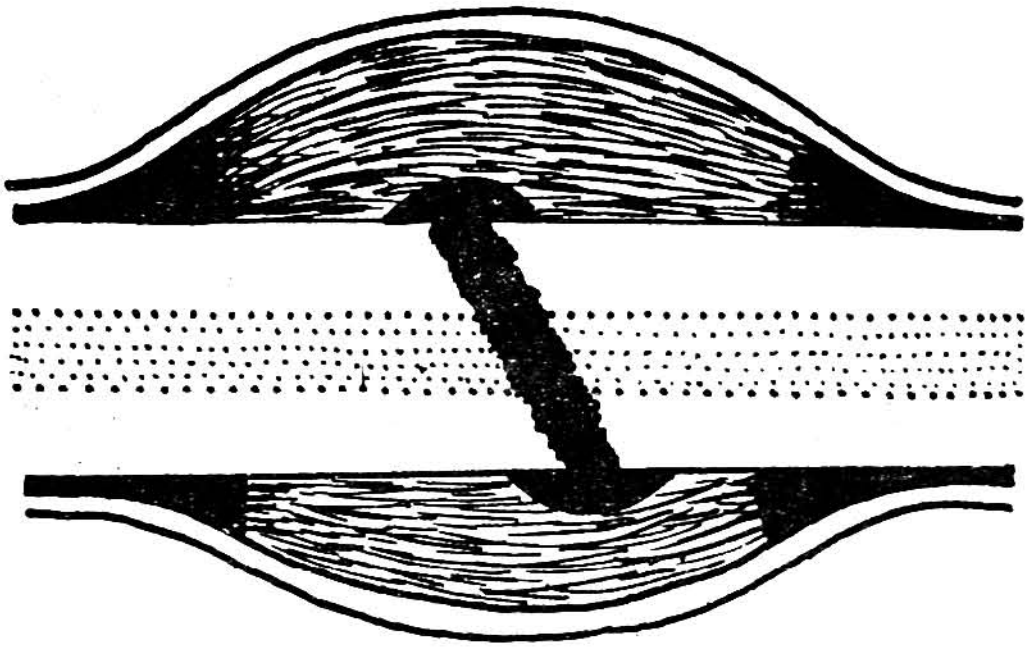

படம் 1.5 *துகள்திசுப்பருவம்*

காலசுப்பருவம்

பின்னர் துகள்திசு நாரியல் குருத்தெலும்புப் பிண்டமாக முதிர்கிறது. இது உடைந்த துண்டுகளை ஒன்றாக ஏந்துகிறது. புறணிமிகு எலும்பில் நுண்சுற்றோட்டம் வழக்கத்திினின்றும் மாறிவிடுவதால் முறிந்த எலும்பின் நுனிப்பகுதிகளில் ஓரளவு உயிரணுக்கள் மாளும்.

சிதைவுக்கு எலும்பின் அடிப்படை எதிர்ச்செயல் முதல்நிலைக்காலசு உருவாதலாகும். ஆதாரக்காலசு முறிவுப்பகுதியிலிருந்து சற்றுத் தள்ளி உருவாகிறது. இது உடைந்த துண்டுகளை நிலைப்படுத்துகிறது. இடைவெளியை இணைப்பதற்கு பாலவெளிப் புறக்காலசு உருவாகிறது. இது முறிவு நுனிகளிடையே தொடர்பினை ஏற்படுத்தி சேர்க்கையை மேம்படுத்துகிறது அகணிக்காலசு பின்னர் அகணிப்புழையிலிருந்து உருவாகி எதிர்முனையிலிருந்து வரும் காலசுடன் சேரும். இவ்வாறு முறிவிடத்தைச்சுற்றிப் பரந்திருக்கும் காலசின் பணியையும் இடத்தையும் அடியொட்டிக்காலசை பின்வருமாறு விளக்கலாம். (படம் 1.6)

அ) ஆதாரக்காலசு	-	வெளிப்புறக்காலசு
ஆ) பாலக்காலசு	-	வெளிப்புறக் காலசு
இ) சேர்க்கும் காலசு	-	இடைநிலைக்காலசு
ஈ) அடைப்புக்காலசு	-	உட்புறக்காலசு

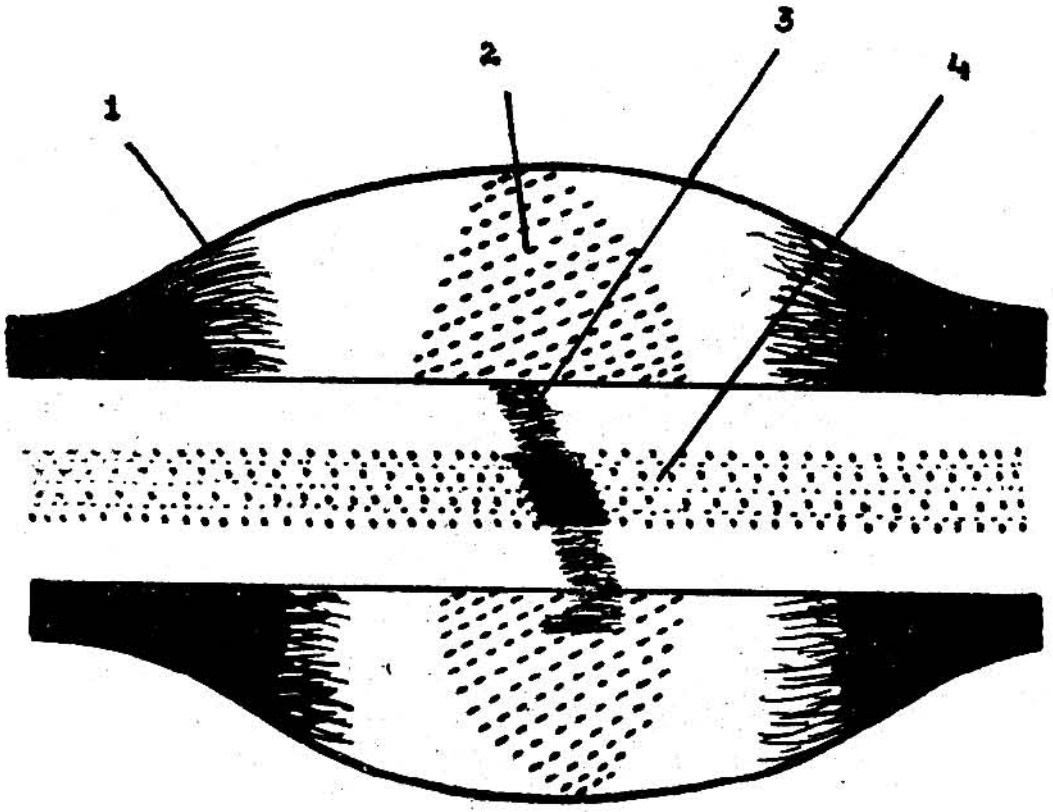

1. ஆதாரக் காலசு
2. பாலக் காலசு
3. சேர்க்கும் காலசு
4. அடைப்புக் காலசு

படம் 1.6 ***காலசு வகைகள்***

நாரியல் குருத்தெலும்புப் பிண்டம் முதலில் முதிரா மெத்தியல் எலும்பாக மாறுகிறது. பின்னர் முதிர் தகட்டெலும்பாக மாறி எட்டு முதல் பன்னிரண்டு வாரங்களுக்குள் துண்டுகளுக்கிடையே எலும்புச் சேர்க்கை ஏற்படுகிறது. இம்மாற்றம் சில பகுதிகளில் சவ்வெலும்புறைவாலும் பிறபகுதிகளில் குருத்தெலும்பு உறைவாலும் ஏற்படுகிறது. இப்போது முறிவின் மருத்தடிச் சேர்க்கை முற்றுப் பெறுகிறது. (படம் 1.7)

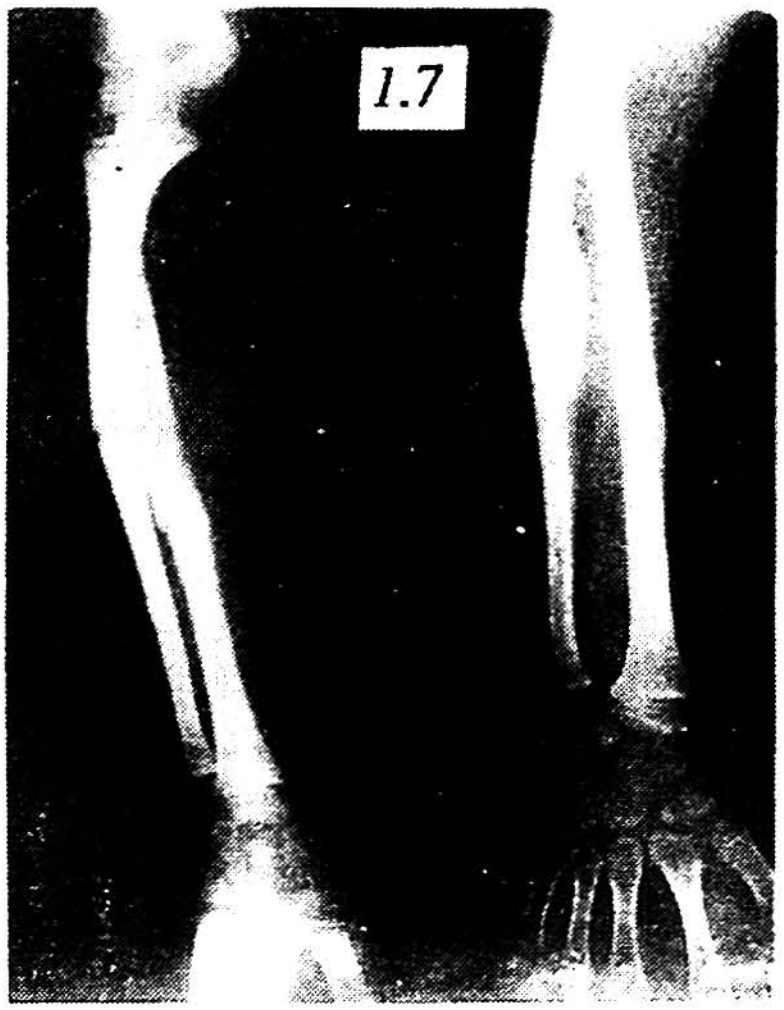

படம் 1.7 *காலசால் இணைக்கப்பட்ட முன்கை ஈரெலும்பு முறிவு*

புத்துருவாக்கப்பருவம்

முறிவு சரிவரச் சேர்ந்துவிட்டால் புதிதாக வளர்ந்த எலும்பு அதன் பணிக்கேற்ப மாறிக்கொள்கிறது. முறிவிடம் தசைகளின் அழுத்தத்தின் மூலமாகவும் பளுத்தாங்கும் அழுத்தத்தின் மூலமாகவும் புத்துருப் பெறுகிறது. எந்த ஒரு சிறிய உருக்குலைவு இருப்பினும் அது வார்ப்படம் செய்தது போல் சீர்படுகிறது. இப்புத்துருவாக்க நிலை ஒரு ஆண்டுக்காலம் வரை நீடிக்கலாம். புத்துருவாக்கம் குழந்தைகளின் எலும்பு முறிவில் அதிகமாகக் காணப்படுகிறது.

முதனிலை எலும்பு ஆறுதல்

முறிந்த துண்டுகளிடையே செயற்கையான முறையில் இயக்கவியல் அழுத்தம் கொடுப்பதாலும் முறிவு ஆறும். இங்கு வெளிப்புறப் பாலக்காலசு அடக்கப்பட்டு அகணிக்காலசின் செயற்பாட்டையும் நேர்முக எலும்பிய உடட்புகலையும் சார்ந்தே முறிவு ஆறுகிறது. இதனால் இங்கு ஊடுகதிரியத் தோற்றக் காலசு இல்லை. இது முறிவு அழுத்தக் தகடு பொருத்தும் உத்தியால் அமைந்த முதனிலை எலும்பு ஆறுதல் ஆகும்.

பின்னிலிழை எலும்பில் முறிவு ஆறுதல்

நீளமான எலும்புகளின் அகன் முனைகளிலும், முள்ளெலும்பு போன்றவற்றிலும் ஆறும் படிநிலைகள் வேறுபட்டு உள்ளன. எலும்புப்புறணி முறிவில் உள்ளது போன்ற எலும்புநுனி மாள்வு இல்லை. துண்டுகளின் நேரடித்தொடர்பு இருக்கும் போது ஊரும் மாற்றீட்டுப் படிநிலைகளால் முறிவு ஆறுகிறது. உள் சவ்வியல் உறைவால் உருவான புதுப்படிமங்கள் மூலப்படிமங்களின் மேல் படிகின்றன. இதனால் இரு துண்டுகளுக்கிடையே எலும்பு உருவாகிறது. பாலக்காலசு உருவாகுவதில்லை. முறிவுச் சேர்க்கை நிகழ்ந்த பின்னர் புத்துருவாக்கப் பருவம் தொடர்கிறது.

முறிவு ஆறத்துணை செய்யும் கூறுகள்

முறிவு சேர்வதென்பது இயல்பான போக்காகும். முறிவு சேராமலோ அல்லது சேர்ப்பில் காலதாமதமோ ஏற்பட்டால் அதற்கு வரையறைக்குட்பட்ட முறிவிடத்திலுள்ள கூறுகளோ அல்லது பயன்படுத்தும் சிகிச்சை முறைகளின் குறைபாடுகளோ தான் காரணமாக அமையும்.

முறிவு ஆறுவதற்கு ஊறுவிளைவிக்கும் காரணங்களாவன

அ) தவறான அசைவின்மை

1. மிகச்சிறிய அளவிலான அசைவின்மை
2. மிகக் குறுகிய காலத்திய அசைவின்மை

ஆ) கீழ்மட்டத்துண்டுவழி இழுவை

கீழ்மட்டத்துண்டினை வன்மையாக இழுக்கும் எலும்பிய இடைவெளியூட்டு இழுவை.

இ) அறுவை வழித்தலையீடு

இங்கு முறிவின் குருதிக்கட்டியும் எலும்பு மேல் உறையும் அப்புறப்படுத்தப்பட்டுக் குருதிவரவு தடைப்படுவதால் ஆறும்படிநிலைகள் வேகம் குறைந்து நிகழ்கின்றன.

வரையறைக்குட்பட்ட முறிவிடக் காரணங்கள்

அ) **கிருமித்தாக்கம் :** வெளிக்காய முறிவுகளில் தாமதச் சேர்க்கைக்கும், சேராத் தன்மைக்கும் கிருமித்தாக்கமே மிகப்பெரும்பான்மைக் காரணமாய் அமைகிறது.

ஆ) **ஒரு துண்டில் குருதிவரவுக்குறை :** சில முறிவிடங்கள் தாமதச்சேர்க்கை அல்லது சேராமைக்குப் பெயர் பெற்றவை ஆகும். (சான்று -1) தொடையெலும்பின் (ஃபீமரின்) கண்டப்பகுதி முறிவு - தொடையெலும்பின் தலைப்புப்பகுதிக்குக்குருதிவரவு குறைவே. 2) அங்கைப்படகெலும்பு (ஸ்காபாய்டு) முறிவு - மேல்மட்டத்துண்டிற்குக் குருதிவரவு குறைவே.

இ) இரு துண்டுகளுக்கிடைய மென்திசுக்கள் செருகிக்கொள்ளும்போது எலும்பு நேரியைவு தடைப்படுகிறது. இது முறிவு ஆறுவதைப் பாதிக்கும்.

ஈ) **முறிவு வகை :** சாய்வு, சுருள், முறிவுகளுடன் ஒப்பிடும்போது குறுக்கு முறிவு மிகத்தாமதமாகவே சேர்கிறது.

உ) **எலும்பு வகை :** எலும்பின் பின்னல் இழை நுனிகளில் நிகழும் முறிவு. நீளமான எலும்பின் நடுத்தண்டில் ஏற்படும் முறிவை விட விரைவாகவே சேரும் தன்மை உடையது. நடுத்தண்டில் எலும்புப்பின்னலிழை மிகவும் குறைவாகவே காணப்படும்.

பொதுக்காரணங்கள்

குழந்தைகளுக்கு ஏற்படும் முறிவுகள் விரைவில் சேரும் தன்மை உடையன. பொதுவாக முதியோர்களுக்கு ஏற்படும் முறிவு தாமதமாகவே சேரும், வைட்டமின் மற்றும் புரதச்சத்துக்களின் குறைபாடும், மேகநோய், நீரிழிவு போன்ற பொதுவான நோய்களும் ஆறும் வேகத்தைச் சிறிதளவே குறைக்கின்றன.

முறிவு மேலாண்மையின் பொதுவிதிகள்

விபத்துப் பணித்துறை

ஒரு மாவட்டத்திற்குள் அல்லது மாநிலத்திற்குள் உள்ள பெருவாரியான விபத்திற்காட்பட்ட நோயாளிகளைத் திறம்பட மேற்பார்வை செய்ய ஒரு மூவடுக்கு விபத்துப்பணித்துறை தேவை. புற எல்லைப்பகுதிகளில் முதனிலைப் பராமரிப்பும் மாவட்ட மருத்துவமனை விபத்துப்பிரிவுகளில் வழக்கநிலைப் பராமரிப்பும் செய்யப்படும். மருத்துவக் கல்லூரிகளுடன் இணையாத குறிப்பிடத்தக்க பெரிய நிலையங்களில் சிக்கலான காயங்களுக்கு உரிய சிறப்புப் பராமரிப்பும் செய்யப்படும். இவற்றுக்கான வசதிகள் அனைத்தும் இத்துறையில் அடங்கும். மருத்துவமனைக்கு வருமுன்னிலையில் விபத்துக்கு ஆட்பட்டோரைத் திறம்படக்கவனிக்க விபத்து நிகழ்ந்த இடத்திலேயே உடனடி முதலுதவி அளிக்க வேண்டும். அத்துடன் விபத்துக்கு ஆட்பட்டோரை மருத்துவமனைக்கு எடுத்துச் செல்லும் போது உயிர்மீட்பு சிகிச்சை செய்ய வேண்டும். இதற்குத் தொலைபேசி வசதி பொருந்திய முதலுதவி வண்டியும் தேவை. அத்துடன் வண்டியில் பயிற்சி பெற்ற இணை மருத்துவ உதவியாளரும் தேவை. இத்தகைய சேவை இருப்பின் விபத்துக்கு ஆட்பட்டோரின் இறப்புவிகிதம், ஊனமேற்படும் விகிதம், நோயுற்ற விகிதம் முதலியன குறையும்.

தலைமை மருத்துவமனைகளில் முறிவுப்பண்டுவமனைகள்

முறிவு நோயாளிகளைத் திறம்படக்கவனிக்கபெரிய மருத்துவமனைகளில் தனி முறிவுப்பண்டுவப் பிரிவுகளை அமைப்பதும் மிகவும் தேவை. தொடக்கநிலைச்சிகிச்சை முதல் இறுதி மறுசீரமைப்பு வரை முழுக்கவனமும் ஒரே துறையில அளிக்க வேண்டும்

சிகிச்சையின் நோக்கம்

இயல்நிலையிலிருந்து இயங்குமுறையாலும் உடற்கூறமைப்பாலும் பிரித்தறிய முடியாதபடி பக்கவுறுப்பை மீட்பதே சிகிச்சையின் நோக்கம் ஆகும். உடற்கூறமைப்பின் மீட்பு விரும்பத்தக்கதே. அதே நேரத்தில் இயங்குமுறை மீட்பு அதைக்காட்டிலும் முக்கியமானதாகும். சிகிச்சை முறிந்த எலும்பிற்கு மட்டுமல்ல, அது காயம்பட்ட பக்கவுறுப்புக்குரியது என்பதை நினைவில் கொள்ள வேண்டும். அத்துடன் இறுதியில் இயக்க முறையில் திருப்திகரமான முடிவு கிடைக்க வேண்டுமெனில் காயம்பட்ட மென்திசுக்களுக்குத் தகுந்த பராமரிப்பு தேவை.

மேலாண்மைக் கொள்கைகள்

முறிவு நோயாளிகளின் மேலாண்மைக்குரிய பொதுக்கொள்கைகள் பின்வருமாறு:-

1. **திறமிகு முதலுதவி** : இது அணைவரிக்கட்டு மூலம் செய்யப்படுகிறது. இது வலி நிவாரணம் கொடுப்பதுடன் சிக்கல்கள் ஏற்படாமல் தடுக்கும்.

2. **பாதுகாப்பான இடமாற்றம்** : இது முதுகெலும்புச் சிதைவுகள் காலெலும்பு, விலாஎலும்பு முறிவுகள் ஆகியவற்றில் சிக்கல்கள் ஏற்படுவதைக் கூடியவரை குறைக்க உதவும்.

3. **பிற சிதைவுகள்,** அதிர்ச்சி முதலியவற்றிற்கான நோயாளியின் பொதுவான நிலையை மதிப்பிடுதல்

4. சிதைந்த பக்கவுறுப்பின் நாளவட்டச்சிதைவு, நரம்பு, அடுத்துள்ள மூட்டுகள் அல்லது உள்ளுறுப்புச் சிதைவுகள் ஆகிய வரையறைக்குட்பட்ட நிலைகளை மதிப்பிடுதல்.

5. உயிர்மீட்சி

6. ஊடுகதிர்ப் படமெடுத்தல்

7. முறிவு நேராக்கம்

8. முறிந்த துண்டுகளை அசையவிடாதிருத்தல்

9. பக்கவுறுப்பின் செயல்திறனை நிலைநிறுத்த முந்துற இயன் மருத்துவம் அளித்தல்.

முழுமையான தசைவலிமையையும், மூட்டு அசைவுகளையும் திரும்பப்பெற முறிவு இணைந்த பின்னர் மறு சீரமைப்பு செய்தல். இதனால் மனிதன் தன்னியல்போடு பணி செய்யத் தகுதி பெறுகிறான்.

முறிவு முதல் அறிதல்

முழுமையான முறிவு முதலறிவு என்பது

1. எலும்பில் முறிவு இருப்பதையும் அது ஏற்பட்டுள்ள இடத்தையும் அறிதல்.
2. முறிவின் தன்மை காயம் சார்ந்ததா அல்லது நோய்க்குறியியல் சார்ந்ததா, சமீபத்திய முறிவா அல்லது பழைய முறிவா என அறிதல்.
3. சிக்கல்கள் உள்ளனவா என அறிதல் முதலிய எல்லாவற்றையும் உள்ளடக்கியதாகும்.

நோய்யுற்ற வரலாறு

குழந்தைகளைப் பொறுத்தமட்டில் பொதுவாகக்கீழே விழுந்தமையால் முறிவு நிகழ்ந்திருக்கும். ஆனால் அவ்வீழ்ச்சியின் சரியான இயல்பு தெரிவதில்லை. பெரியோர்களைப் பொறுத்தவரையில் தாக்கத்தின்தன்மை, எலும்பில் நேரடிக்காயம் ஏற்பட்டதா அல்லது திருக்கு, வீழ்வு அல்லது தசைத் தாக்கத்தால் மறைமுகக்காயம் ஏற்பட்டதா என்பவற்றை அறிவதன் மூலம் முறிவு நிகழ்வகை தெரிகிறது. நோயாளி வலியையும் பக்கவுறுப்பைப் பயன்படுத்த இயலாத நிலையையும் பற்றி முறையிடுவார்.

உருக்குலைவு

காயம்பட்ட பின் ஒரு நீள எலும்பு உருக்குலைந்து இருந்தால் அது முறிவிற்கான திட்டவட்டமான குறியாகும்.

வரையறைக்குட்பட்ட எலும்பியவலியுணர்வு

இதுவே மருத்தடியாக முறிவு உள்ளதற்கான மிக முக்கிய குறியாகும். வலியுணர்வானது, எலும்பின் போக்கில் ஒரு குறிப்பிட்ட இடத்தில் இடம்பெற்றிருக்க வேண்டும்

நெறுநெறுப்பு

முறிவிடத்தைச் சோதிக்கும்பொழுது தட்டுப்படும் நெறுநெறுப்பு முறிவைப்பற்றி அறியத் திட்டமாக உதவும். எனினும் அம்முறையிலேயே மீண்டும் முறிவு முதலறியக்கூடாது. ஏனெனில் அது மிகுந்த வலியை ஏற்படுத்தும். அத்துடன் மேற்கொண்டு இடப்பெயர்ச்சிக்கும் மென்திசுக்காயத்திற்கும் வகை செய்யும்.

இயல்பற்ற இயங்குதன்மை

பக்கவுறுப்பின் ஒரு பகுதியில் இயல்பற்ற அசைவு இருப்பின் முறிவைக் குறிக்கும்.

அளவுகள்

ஒரு பக்கவுறுப்பின் பகுதியில் காயம்பட்ட பின்னர் நீளக்குறைவு இருந்தால் அது துண்டுகள் ஒன்றன்மீது ஒன்றாகக் கிடக்கும் முறிவைக் குறிக்கும்.

ஊடுகதிரியச் சோதனை

காயம்பட்ட பகுதியை அதன் மேலும் கீழும் உள்ள மூட்டுகளோடு சேர்த்து இருநோக்கில் ஊடுகதிர்ப்படமெடுக்க வேண்டும். ஊடுகதிர்ப்படம் முறிவு இருப்பதைத் திட்டவட்டமாக்குவதுடன் துண்டுகளில் இடப்பெயச்சியையும் காட்டும்.

பழைய முறை முறிவு மேலாண்மை

இதில் துண்டுகளை இயல்பாக ஒழுங்குபடுத்தும் கைவினை நேராக்கமும் தோல்தசை இழுவை அல்லது மாக்கட்டு மூலம் நிலைநிறுத்தல் ஆகிய மூடுமுறைகள் அடங்கும். ஒரு முறிவை நேராக்குமுன் மருத்துவர் முறிவை ஏற்படுத்திய தாக்கநிகழ் வகையையும், முறிவு நிகழ்விடத்தின் உடற்கூறுசார் முக்கியத்துவத்தையும்,

துண்டுகளின் இடப்பெயர்ச்சியையும் நன்கு புரிந்து கொள்ளுதல் மிக அவசியம். திருத்தவேண்டிய இடப்பெயர்வுகளின் பொதுவான வகைகளாவன:

1. கோணலாக்கம் (படம் 1.8)
2. ஒரு துண்டின் சுழற்சி
3. ஒன்றன்மீது ஒன்றாகக்கிடந்து நீளம் குறைதல் (படம் 1.9)
4. பக்க வாட்டில் இடம் பெயர்தல்

எல்லா முறிவுகளுக்கும் நேராக்கம் தேவையில்லை. கீறல் முறிவுகளுக்கும், நுண்மையான இடப்பெயர்வுள்ள முறிவுகளுக்கும் கைவினை நேராக்கம் தேவையில்லை. ஆனால் சேர்க்கை நிகழும் வரை அசைவின்றி நிறுத்தல் மட்டும் தேவை.

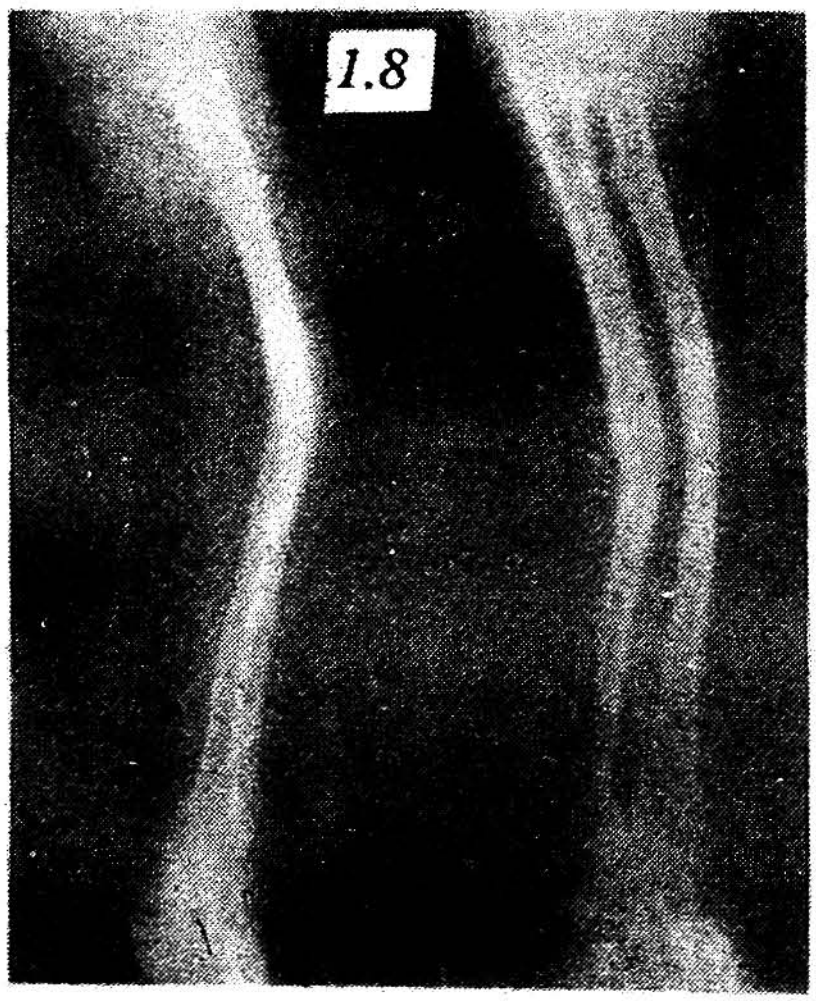

படம் 1.8 *கோணலாக்கத்துடன் முன்கைஈரெலும்பு முறிவு*

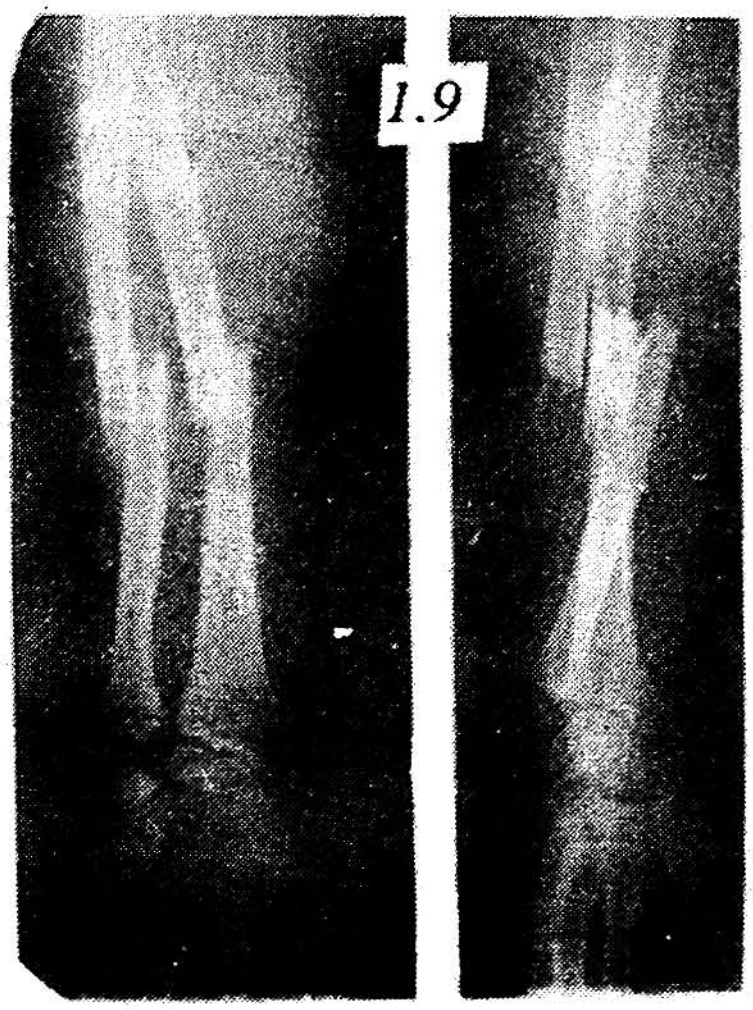

படம் 1.9 **துண்டுகள் ஒன்றன் மீது ஒன்றாகக்கிடந்து நீளம் குறைந்த முன்கை ஈரெலும்பு முறிவு**

முடுநேராக்கம்

1. உணர்வகற்றிய நிலையில் கைவினை நேராக்கம்

மிகப் பெரும்பான்மையான முறிவுகளுக்கு உணர்வகற்றிய நிலையில் கைவினையாற்றுவதன் மூலமும், மாக்கட்டு வார்ப்புருவினால் அசைக்காதிருப்பதன் மூலமும் வெற்றிகரமாக சிகிச்சை அளிக்கலாம்.

2. தொடர் இழுவை மூலம் நேராக்கம்

கால்முறிவுகளான தொடையெலும்பு அல்லது முன்கால் எலும்பின் நடுத்தண்டில் ஏற்படும் சில முறிவுகளுக்குத் தொடர் இழுவை தேவை. இதன்மூலம் நேராக்கத்தை நிலைப்படுத்தவும், துண்டுகளை அசைக்காது இருத்தவும் இயலும். முறைகள் வருமாறு:

அ) நிலை இழுவை
1. தோல்தசை வழி இ,ழுவை
2. எலும்பிய இழுவை

ஆ) சமநிலை இழுவை
1. தோல் தசைவழி இழுவை
2. எலும்பிய இழுவை

அசைவின்மை

பொதுவாக முறிவுகள் முழுவதும் சேரும்வரை அசைக்காது இருக்க வேண்டும் என்பது பொதுவிதி. மாக்கட்டு வார்ப்புரு அசைவின்மைக்கு வழிகோலும். மாக்கட்டு வார்ப்புருக்களின் பொதுவான வகைகள்:

1. முழங்கை மேற்பகுதி மாக்கட்டு வார்ப்புரு
2. முழுங்கை கீழ்ப்பகுதி மாக்கட்டு வார்ப்புரு (படம் 1.10)
3. 'U' மாக்கட்டு
4. முழங்கால் கீழ்ப்பகுதி மாக்கட்டுவார்ப்புரு
5. முழங்கால் மேற்பகுதி மாக்கட்டு வார்ப்புரு (படம் 1.11)

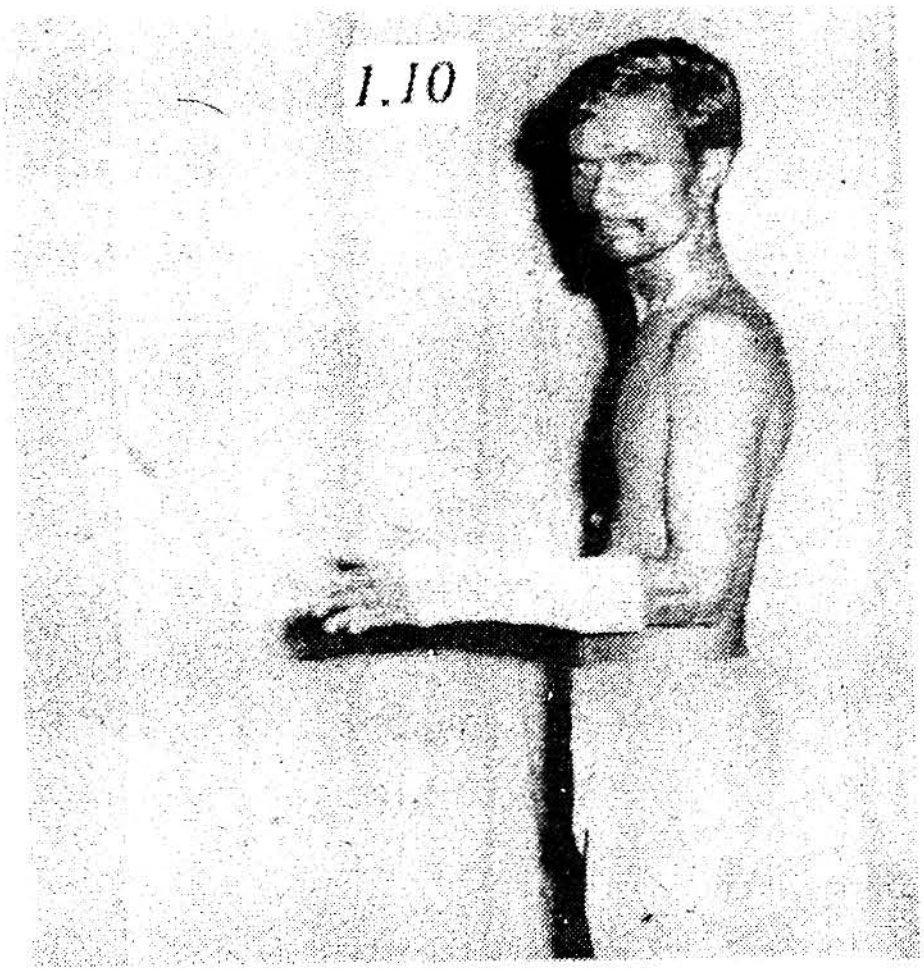

படம் 1.10 *முழங்கைக் கீழ்ப்பகுதி மாக்கட்டு வார்ப்புரு*

படம் 1.11 *முழங்கால் மேற்பகுதி மாக்கட்டு வார்ப்புரு*

மாக்கட்டு வார்ப்புருக்களை மிகவும் கவனத்துடன் இடவேண்டும். முறிவு நேராக்கத்திற்குப் பின்னர் முதல்நிலை சிகிச்சையாக முழுவதும் மாக்கட்டு வார்ப்புரு இடுதல்கூடாது. மிகைப்பஞ்சுப் பாளமாக்கட்டு மட்டுமே இடவேண்டும். விரல்களில் குருதியோட்டப்பற்றாக்குறையால் நீர்க்கோவை, வெளிறல் அல்லது நீலப்பாய்ச்சல் ஏற்பட்டு வலி கூடினால் உடனே மருத்துவரை அணுகும்படி நோயாளியிடமோ அல்லது அவரது பெற்றோரிடமோ அறிவுறுத்த வேண்டும். இறுக்கமான கட்டினைத்தோல் வரையிலும் மேல்நுனியிலிருந்து கீழ்நுனிமுடிய கீறிப்பிளந்த பின்னர் மருத்துவருக்கு அறிவிக்கும்படி தாதியிடம் அறிவுறுத்த வேண்டும். மூன்று அல்லது நான்கு நாட்களுக்குப் பின்னர் முறிவிடத்தில் ஏற்படும் எதிர்ச்செயலடி வீக்கம் குறைந்தபின்னரே வார்ப்புரு மாக்கட்டை முடிக்க வேண்டும்.

விரிவான மாக்கட்டடி அசைவின்மை தேவையற்ற நிலைகள்

சில வேளைகளில் முறிவு இணையும்வரை உறுப்பினை முழுமையாக தீவிரமாக கட்டுறுதியான அசைவின்மைக்கு

உட்படுத்தும்போது நன்மையைக்காட்டிலும் தீமையே ஏற்படும். இதனால் மூட்டுகளில் விறைப்பு ஏற்பட்டுக் குறிப்பிட்ட உறுப்பினை இயக்க இயலாமல் போய்விடும். பெரும்பாலும் மாக்கட்டு வார்ப்புரு தேவைப்படாமைக்கான சான்றுகள் பின்வருமாறு:

1. முதியோர் மேற்கையெலும்பின் கண்டப்பகுதி முறிவு. வயோதிகர் தோளைக் கட்டுறுதியாக நீண்ட நாட்களுக்கு அசைக்காதிருந்தால் தோள் நிரந்தரமாக இறுகி விடும். இரண்டு அல்லது மூன்று வாரங்களுள் மென்திசு வீக்கம் குறைந்தவுடன் தோளை அசைக்கும் படி ஊக்க வேண்டும்.
2. உள்ளங்கை எலும்புகளில் கீறல் முறிவுகள் : இங்கு கட்டுறுதியுடன் மாக்கட்டு இட்ட கையை அசைக்காதிருப்பின் எல்லா விரல் இணைப்புகளும் விறைத்து விடும். எல்லா விரல்களும் நன்கு அசைவதற்கேற்ப இலகுவாக வார்க்கட்டுப் பட்டை இட்டால் போதுமானது.
3. உள்ளங்கால் எலும்புகளில் கீறல் முறிவுகள் : இத்தகு முறிவுகளில் மாக்கட்டு இட்டகாலை அசைக்காதிருப்பின் பாதங்கள் விறைத்துப் போய்விடும். பின்னர் பளுத்தாங்கும்போது பாதத்தில் வலி ஏற்படும். பாதத்தில் குறிப்பிடத்தக்க அளவு வீக்கம் இருப்பின் பின்புறப்பாளமாக்கட்டு இட்டு படுக்கையில் ஓய்வெடுத்தால் சில நாட்களில் வீக்கம் வற்றும். வீக்கம் வற்றியபின் வார்க்கட்டுப்பட்டை இட்டுப் படிப்படியாக பளுத்தாங்க வைத்து நோயாளியை இயல்பாக நடக்கத் தகுதி பெற்றவராக மூன்று அல்லது நான்கு வாரங்களில் மாற்றலாம்.

நேராக்கப் பின் மேற்பார்வை

எப்பொழுதும் முறிவு நேராக்கத்தின் பின் ஒரு சோதனை ஊடுகதிர்ப்படம் எடுப்பது அவசியம். முறிவை நேராக்கி அசைவின்றிக் கட்டியவுடன் பக்கவுறுப்பின் பணி மீட்டளிப்பே தலையாய கடனாகும். அசைவின்மைக்கு உட்படாத எல்லா மூட்டுகளையும் விறைப்பைத் தவிர்ப்பதற்காக தீவிரப்பயிற்சிக்கு உட்படுத்த வேண்டும். இது மாக்கட்டின் உள்ளே இருக்கும் தசைகளை நன்னிலையில் வைத்து, சூம்புவதைக் கூடிய வரை குறைக்கும்.

சில வாரங்களுக்குப் பின்னர் வீக்கம் வற்றுவதன் காரணமாகவும் உள்ளே உள்ளதசை சூம்புவதன் காரணமாகவும் மாக்கட்டு தளர்ந்துவிடும். இத்தகு வார்ப்புரு மாக்கட்டை நீக்கிப் பொருத்தமாக நெருக்கி மீண்டும் இடவேண்டும். இதனால் மாக்கட்டின் உள்ளேயே எலும்பு கோணலாகாமல் தடுக்கலாம். இது குறிப்பாக முன்கை எலும்பு முறிவுகளில் முக்கியம்.

அசைவின்மைக்குரிய கால அளவு

குழந்தைகளிடம் மேல்பக்க உறுப்பு முறிவுகள் மூன்று அல்லது நான்கு வாரங்களில் சேர்ந்துவிடும். கீழ்ப்பக்கவுறுப்பு முறிவுகள் ஆறு அல்லது எட்டுவாரங்களில் சேரும். பெரியவர்களிடம் மேல்பக்கவுறுப்பு முறிவுகள் ஆறு அல்லது எட்டு வாரங்களில் சேரும். கீழ்ப்பக்கவுறுப்புகள் பன்னிரண்டு முதல் பதினாறுவாரங்களில் சேரும்.

முறிவுச்சேர்க்கை அறிநிலை

மாக்கட்டை நீக்கிய பின்னர் முறிவிடத்தில் மருத்தடியாகச் சேர்க்கை நிகழ்ந்துள்ளதா என்று சோதனை செய்ய வேண்டும். எலும்பில் வரையறைக்குட்பட்ட இடத்தில் வலியுணர்வு இல்லாது இருப்பது முறிவுச்சேர்க்கைக்கு உரிய திட்டவட்டமான சான்றாகும். முறிவிடத்தில் வலி இருந்தாலும் அழுத்தம் கொடுக்கும்போது வளைந்தாலும் முறிவு சேரவில்லை என்று பொருள். அத்தகு நிலைகளில் எடுக்கும் ஊடுகதிர்ப்படம் நல்ல நிலையில் காலசு தோன்றியிருப்பதைக் காட்டினால் மேலும் சில வாரங்களுக்கு அசைவின்மையைத் தொடர வைப்பின் முறிவு சேரும்.

மருத்தடிச் சேர்க்கை நிகழ்ந்திருந்தால் மாக்கட்டை நீக்கிவிடலாம். மேல்பக்கவுறுப்பு முறிவுகளைப் பொறுத்தவரை கை கழுத்துப்பட்டையை ஒரிருவார காலத்திற்கு வைத்திருந்து பின் படிப்படியாகத் தன்னூாக்க அசைவுகளைத் தொடங்கலாம். கீழ்ப்பக்கவுறுப்பு முறிவுகளில் மாக்கட்டை நீக்கியவுடன் பக்கவுறுப்பு வீங்கிவிடும். இந்த நீர்க்கோவையைச் சுருக்க மென்துணிக்கட்டு மூலமும், மூட்டுகளின் தன்னூாக்க அசைவினை ஊக்கியும் தவிர்க்கலாம்., இயன்மருத்துவரின் மேற்பார்வையின் கீழ் படிப்படியாகப் பளு தாங்க வைக்க வேண்டும்.

இயன் மருத்துவமும் மறுசீரமைப்பும்

பெரிய அளவில் முறிவு நோயருக்கு சிகிச்சை அளிக்கும் மருத்துவ மனைகளுக்கு ஒரு நல்ல இயன்மருத்துவத்துறை இன்றியமையாதது. அங்கு மருந்து முறையியல் உடற்பயிற்சிகளும் பிற சிகிச்சைகளும் ஒரு முட இயல் அறுவை மருத்துவரின் மேற்பார்வையில் அளிக்கவேண்டும். முறிவுச்சிகிச்சையில் கூடியவரை மிகக் குறுகிய காலத்தில் பக்கவுறுப்பையும் அம்மனிதனையும் முழுப்பணிக்கு மீட்டளிப்பது மிக முக்கியம் ஆகும்.

முறிவுச் சிகிச்சையின் இறுதியில் ஏற்படும் பொதுவான இயலாமைகள் தசைச் சூம்பலும் மூட்டுவிறைப்புமாகும். இது பொருத்தமாக முறிவுநோய் என்று அழைக்கப் படுகிறது. மாக்கட்டு இருக்கும் பொழுதே நோயாளியை இயன்மருத்துவத்துறைக்கு வரவழைத்து கட்டற்ற மூட்டுகளுக்குரிய உடற்பயிற்சிகளைக் கற்றுத்தரவேண்டும். மாக்கட்டை நீக்கியபின் படிப்படியாக உடற்பயிற்சிகளால் தசைவலிமை ஊட்டப்படும். துணையுடன் கூடிய தன்னூாக்க உடற்பயிற்சிகளால் மூட்டுகளை இயக்க வேண்டும்.

செயல்நிலை வார்ப்புரு மாக்கட்டு

மரபு வழிப்பட்ட வார்ப்புரு மாக்கட்டிட்ட பக்கவுறுப்பின் அசைவின்மையால் ஏற்படும் முதல் தீமை மூட்டுகளின் விறைப்பும், இரத்த ஓட்டத் தேக்கமும் ஆகும். நீண்ட நாள் அசைவின்மையும், பக்கவுறுப்பைப் பயன்படுத்தாமையுமே இதன் காரணங்கள் ஆகும். பழைய முறை மேற்பார்வையில் மூட்டுகள் பக்கவுறுப்புத் தசைகள் ஆகியவற்றின் இயக்கத்தை அனுமதிப்பதுடன் ஒருங்கு மாக்கட்டிட்டு முறிவுச் சேர்க்கையை ஊக்குவிப்பதே செயல்நிலை வார்ப்புருக்கட்டுக் கொள்கையின் நோக்கமாகும்.

இம்முறையில் முறிவின் முதன்மை மேலாண்மை; நேராக்கமும் வார்ப்புரு மாக்கட்டு மூலம் அசைவின்மையும் ஆகும். மூன்று அல்லது நான்கு வார இறுதியில் மென்திசு எதிர்ச்செயல் குறைந்தவுடன் வார்ப்புரு மாக்கட்டை நீக்கிவிட்டுச் செயல்நிலை வார்ப்புருக்கட்டு இடுவர். மாக்கட்டின் அளவினைக்குறைத்து மூட்டு அசைவுகளை

அனுமதிப்பர். தசை இயக்கத்தை ஊக்குவிப்பர். கீழ்ப்பக்கவுறுப்பு முறிவுகளில் விரைவில் வார்ப்புருக் கட்டுடன் பளுத்தாங்க அனுமதிப்பர்.

கீழ்க்கால் எலும்பிலும் தொடையெலும்பிலும் நிகழும் நிலையான முறிவுகளில் இம்முறை பயனுள்ளதாகத் தெரிகிறது. முன்கால் எலும்பு முறிவுச் சிகிச்சையில் முதன்மைச் சிகிச்சையை நேராக்கத்தின் மூலமும் முழங்கால் மேற் பகுதிப்பாளமாக்கட்டு, வார்ப்புரு மாக்கட்டு மூலமும் செய்வர். கிட்டத்தட்ட மூன்று வாரங்களுக்குப்பின்னர் முழங்கால் கீழ்ப்பகுதி வார்ப்புருவை முட்டிச்சிப்பித்தசைத்தளை தாங்கும் வகையில் கணுக்கால் கீலுடன் இடவேண்டும். பின்னர் நோயாளியைப் பளுத்தாங்க அனுமதிப்பர். இதே போன்ற கட்டினைத் தொடையெலும்பு முறிவுக்கு இடும்போது முழங்கால் இணைப்புடன் அரை வரை கட்டு நீண்டு இருக்கும்.

இச்செயல்நிலை வார்ப்புருக்கட்டுக்கொள்கை 19ம் நூற்றாண்டைய பிரெஞ்சு நாட்டுச்சேம்பியனீர் குழுவினரின் முற்கால முறைகளது மறுமலர்ச்சி ஆகும். இவர்கள் மூட்டுகளில் கூடிய மட்டும் குறைந்த அசைவின்மை முறையை உபயோகித்தனர். அதற்கும் முற்பட்ட காலத்தில் முறிவுகளுக்கு அணைவரிக்கட்டிடும் உறிப்போக்ரேட்ஸ் முறையையும், மரபுவழிப்பட்ட இந்திய முறிவுச்சீராக்க முறையையும் இது ஒத்திருக்கிறது. அம்முறைகளிலும் ஓரளவே அசைவின்மையைப் பின்பற்றினர். மூட்டுகளின் இயக்கத்தையும் அனுமதித்தனர்.

அறுவை முறை நேராக்கமும் உட்பொருத்துதலும்

பெரும்பான்மையான முறிவுகளுக்கு மூடுமுறைகளால் திருப்திகரமாகச் சிகிச்சை அளிக்க முடியும். ஆனால் சில முறிவுகளில் துண்டுகள் இயல்பான நிலையற்ற தன்மையுடன் இருக்கும் போதும், அல்லது காலம் தாழ்த்திய சேர்க்கையிலும், அல்லது சேராமைக்குரிய சூழ்நிலை இருக்கும்போதும் அவற்றை அறுவை நேராக்கத்தின் மூலம் உட்பொருத்திச் சிகிச்சை அளிக்கலாம். தேவைப்படும் எல்லாவசதிகளும் சீழ்ப்புண் ஆகாமைக்குரிய முழுமையான நுட்பங்களும் வாய்க்காத பொழுது அறுவை நேராக்கமுறைச்சிகிச்சையை ஏற்றுக் கொள்ளக்கூடாது

பின்பற்ற வேண்டிய சூழ்நிலைகள்

1. மூடுமுறைச்சிகிச்சைகள் நேராக்கவும், நேராக்கத்தை நிலை நிறுத்தவும் தவறிய நிலைகள். சான்று : முன்கை ஈரெலும்புகளின் முறிவு. இங்கு மென் திசுக்கள் இடையில் அகப்பட்டுக்கொள்வதால் நேராக்கம் தோல்வி அடைகிறது.
2. ஒரு துண்டு மட்டும் தசை இழுவை மூலம் மீள் இழுவைக்கு உட்படும் முறிவுகள். சான்று -1. கால்முட்டிச்சிப்பி எலும்பு முறிவு 2. முழங்கை முட்டித் துருத்தி முறிவு
3. முறிந்த துண்டுகளை நேராக்கநிலையில் கட்டுறுதியாக வைக்க இயலாத முறிவுகள். சான்று - தொடையெலும்பின் கண்டப்பகுதி முறிவு. முன்கையில் 'மான்டெக்கியா' முறிவு மூட்டுவிலகல்.
4. மூட்டுப்பரப்பில் ஏற்படும் முறிவுகள். சான்று- கீழ்க்கால் எலும்பிலும் தொடையெலும்பிலும் ஏற்படும் கணுச்சார் முறிவுகள்.
5. கைகளால் மீளமர்வுநிலை எய்த இயலாத நிலையில் ஒரு சிறு துண்டின் இடப்பெயர்வுடன் மூட்டின் அருகில் ஏற்பட்ட முறிவுகள். சான்று - இடப்பெயர்வுடன் கூடிய மேற்கையெலும்பின் உட்கணு முறிவு. இடப்பெயர்வுடன் கூடிய காப்பிச்சுலத்தின் முறிவு.
6. பழைய முறைச்சிகிச்சை நடைமுறையில் கடினமாகவும், நோயாளிக்கு இடைஞ்சலாகவும் இருக்கும் பக்கவுறுப்புப் பலமுறிவுகள். சான்று - கீழ்க்கால் எலும்பிலோ அல்லது தொடை எலும்பிலோ இருபக்கவுறுப்பிலும் முறிவு. ஒரே காலில் தொடையெலும்பு கீழ்க்கால் எலும்புகளின் முறிவு.

முறிவுகளின் உட்பொருத்த முறைகள்

அறுவை நேராக்கத்தின் பின்னர், பின்வரும் முறைகளால் துண்டுகள் அமர்வு நிலையில் உட்பொருத்தி நிலை நிறுத்தப்படுகின்றன.

1. திருகாணிகள்
2. திருகாணிகளும் தகடுகளும்.
3. கம்பிகள்
4. அகணி உள் ஆணிகள்

திருகாணிகள் மட்டும்.

கணுக்காலின் உள் மல்லியோலஸ், மேற்கை எலும்பின் வெளிக்கணு போன்ற சிறிய துண்டுகளை நிலைப்படுத்தத் திருகாணிகளை மட்டுமே பயன் படுத்துவர். வழக்கத்திலுள்ள திருகாணிகளின் வகைகளாவன. புறணித்திருகாணி, பின்னலிழை எலும்புத் திருகாணி, கணுக்கால் மல்லியோலஸ் திருகாணி. (படம் 1.12)

தகடுகளும் திருகாணிகளும்

முன்கை ஈரெலும்புகளின் முறிவு, மேற்கையெலும்பு, கீழ்க்கால் எலும்பு முதலியவற்றின் தண்டு முறிவு போன்ற குற்றிடைப்பகுதி முறிவுகள் பொருந்த இவை பெருவாரியாகப் பயன்படுத்தப்படுகின்றன. முன்னாளில் பயன்படுத்திய ஷெர்மன் எக்கர் தகடுகளுக்குப் பதிலாக இயக்கம்சார் அழுத்தத்தகடுகளையும் பகுதிக் குழாய் வடிவத்துளையுடைத் தகடுகளையும் பயன்படுத்துவர். (படம் 1.13) சான்று.

1. ஆரையெலும்பு (ரேடியஸ்) முறிவும் முன்கை அடியெலும்பு முறிவும் (அல்னா)
2. கீழ்க்காலெலும்பு முறிவு (டிபியா)

படம் 1.12 திருகாணி பொருத்திச் சிகிச்சையளிக்கப்பட்ட உள்மல்லியோலஸ் முறிவு

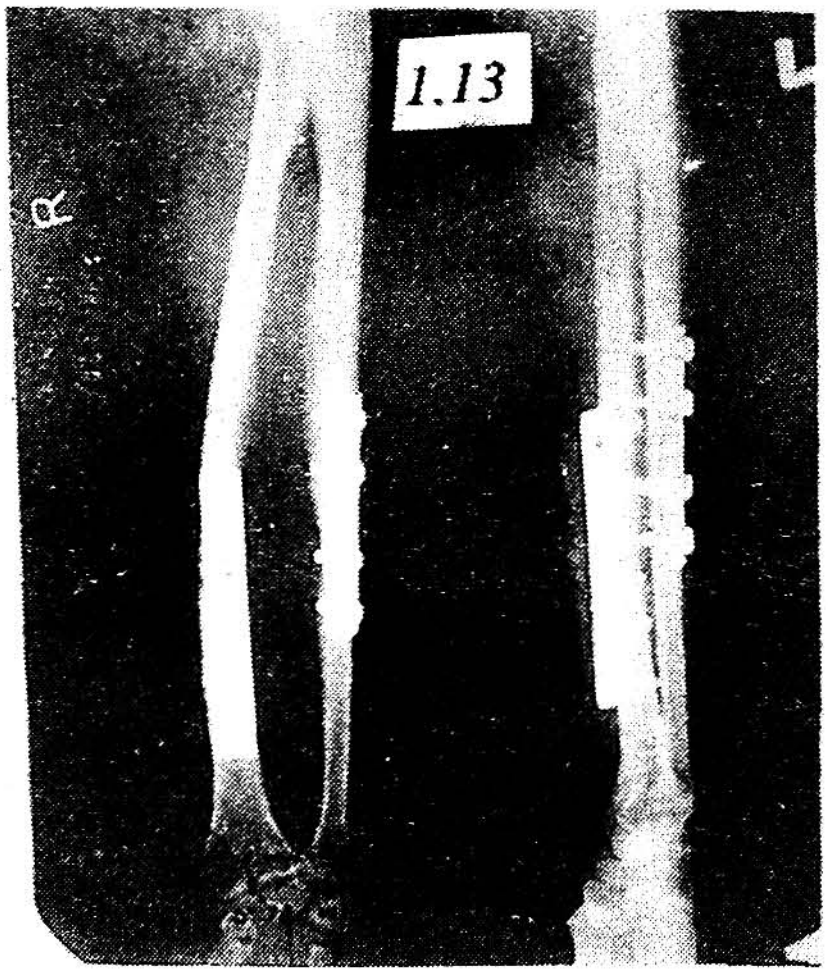

படம் 1.13 தகடும் திருகாணியும் பொருத்திச் சிகிச்சை அளிக்கப்பட்ட முன்கை ஈரெலும்பு முறிவு

கம்பிகள்

முட்டிச்சிப்பியிலும், முட்டித்துருத்தியிலும் ஏற்படும் முறிவுகளைப் பொருத்தக் கம்பிகள் பயன்படுகின்றன.

அகணி உள் ஆணிகள்

கீழ்ப்பக்கவுறுப்புகளில் ஏற்படும் குற்றிடைப்பகுதி முறிவுகளை அகணி உள் ஆணிகளால் நிலைப்படுத்துவர். தொடையெலும்பின் தண்டுமுறிவுகளுக்குக் குன்ஷர் அகணி உள் ஆணிப்பொருத்தத்தின் மூலம் சிகிச்சை அளிப்பது இதற்குரிய சான்றாகும். (படம் 1.14)

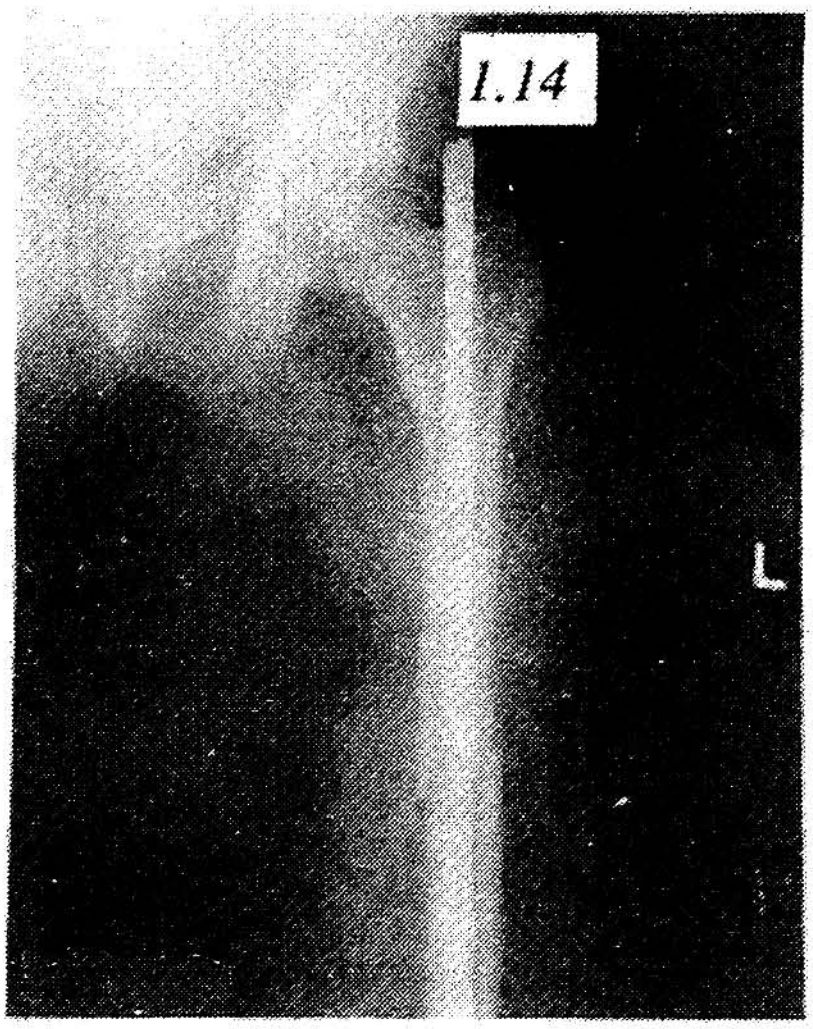

படம் 1.14 *குன்ஷர் அகணி உள்ளாணி பொருத்திச் சிகிச்சை அளிக்கப்பட்ட தொடையெலுபுத்தண்டு முறிவு*

உட்பொருத்துதலின் நலன்கள்

துண்டுகளின் கட்டுறுதியான அசைவின்மை உட்பொருத்துதலின் தலையாய நன்மையாகும். அதன் மூலம் முந்துநிலை இயக்கமும் விரைவான பணிமீட்சியும் ஏற்படும்.

கேடுகள்

உட்பொருத்துதலின் போது முறிவிடத்தைக் கீறித்திறக்க வேண்டியிருப்பதால் இது கிருமித்தாக்கத்திற்கு இடம் கொடுக்கிறது. அறுவை மருத்துவத்தின் போது எலும்பு மேலுறை நீக்கப்படுகிறது. இதனால் துண்டுகளுக்குரிய குருதி ஊட்டம் சீரழிக்கப்படுகிறது. இதன் விளைவாக ஆறும் படிநிலைகள் தாமதப்படுகின்றன. மென்திசுக்களுக்கு ஏற்படும் சிதைவு மூட்டுவிறைப்புக்கு வழி கோலுகிறது.

முறிவின் சிக்கல்கள்

இது உடனடியானதாகவோ, தாமதமானதாகவோ, காலம் கடந்ததாகவோ இருக்கலாம். முறிவின் பல சிக்கல்கள் தவிர்க்கக்கூடியவை. எனவே அத்தகு சிக்கல்கள் நேர்வதைக் கூடியவரை குறைக்க மிகுந்த கவனம் தேவை.

உடனடிச் சிக்கல்கள்

இவை முறிவு நேரத்திலோ அல்லது முறிவின் பின்னர் உடனடியாகவோ ஏற்படும். இவை பொதுவாக அதிர்ச்சி, சிதைவின் அருகில் ஏற்படும் குருதியோட்டக்குறை அல்லது உறுப்பு அழுகலை விளைவிக்கும் இரத்தநாளச்சிதைவுகள், நரம்புச்சிதைவுகள் மூட்டுச்சிதைவுகள் முதலிய சிக்கல்களாகும்.

தாமதச் சிக்கல்கள்

சில நாட்களுக்குப் பின்னர் சில வாரங்கள் வரை நேரும் சிக்கல்கள் தாமதச் சிக்கல்களாகும். முதல் சில நாட்களில் வெளிக்காய முறிவுகளில் ஏற்படும் கிருமித்தாக்கமானது குறிப்பிட இயலாத கிருமித்தாக்கப் புண்களையோ அல்லது இசிவு, வாயு உறுப்பு அழுகல் போன்ற குறிப்பிடத்தகுந்த கிருமித் தாக்கங்களையோ ஏற்படுத்தும். பிற வழக்கமான சிக்கல்களாவன, கொழுப்பு அடைப்பு, வோக்மன் குருதியோட்டக்குறைத் தசைக்குறுக்கம், தாமத நரம்புச்சிதைவு, தசையழற்சி எலும்புறைவு முதலியனவாம்.

பின்னைய சிக்கல்கள்

சிதைவு அல்லது அதன் தவறான மேலாண்மையின் பின் விளைவுகளாக இவை தோன்றும். இவற்றுள் அ) தவறு சேர்க்கை ஆ) சேராமை இ) மாறுசேர்க்கை ஈ) மூட்டுவிறைப்பும் குறுக்கமும் உ) காயம்சார் எலும்புத் தேய்மான மூட்டுநோய் ஊ) பின் நரம்பிய உணர்வுக்கேடு (மிகப்பிந்திய வாதம்) முதலியவை அடங்கும்.

உடனடிச்சிக்கல்கள் எப்போதும் முறிவை ஏற்படுத்தும் தாக்கத்தால் நேர்பவை. சில வேளைகளில் நரம்புச்சிதைவுகளும், இரத்த நாளச்சிதைவுகளும்; திறமையற்ற அணைவரிக் கட்டினாலும் இடமாற்றத்தின் போது முறிந்த பக்கவுறுப்பை இசைவு பிசகாகக் கையாள்வதனாலும் ஏற்படுகின்றன.

வெளிக்காய முறிவில் உள்ளமிகுந்த கவலைக்குரிய சிக்கல் கிருமித்தாக்கம் ஆகும். வெளிக்காய முறிவுகளில் முற்கூட்டிய அறுவைசார் புன்திசுநீக்கத்தால் புண்களின் திருமித்தாக்கத்தைத் தவிர்க்கலாம். சில முக்கியமான சிக்கல்களின் விளக்கம் வருமாறு;

வோக்மன் குருதியோட்டக்குறைத் தசைக்குறுக்கம்

முன்கையிலும் கையிலும் ஏற்படும் குறுதியூட்டக் குறைத்தசைக் குறுக்கம் இன்றும் இந்தியாவில் பெரிதும் காணப்படும் கவலைக்குரிய சிக்கலாகும். எலும்பு முறிவுகளுக்கும் முழங்கைச் சிதைவுகளுக்கும் சிகிச்சையளிக்கும் மரபியல் எலும்பு வைத்தியர் செம்மையிலாத அணைவரி கொண்டு இறுக்கமாகக் கட்டு இடுவதனாலேயே இம்முடமாக்கும் உருக்குலைவு பெரும்பாலும் ஏற்படுகிறது. மருத்துவமனை நடைமுறையிலும் கவனமற்ற இறுக்கமான மாக்கட்டு இடுவதனால் இச்சிக்கல் ஏற்படுகிறது. முழுவதும் இடம் பெயர்ந்த கணுமேற் புற முறிவுகளிலும் மேல் துண்டின் கூர்மையான முன்புறமுனை மேற்கைத்தமனியை உறுத்தி சேதப்படுத்துவதால் இச்சிக்கல் ஏற்படுகிறது.

நோய்க்குறியியல்

முழங்கையிலுள்ள மேற்கைத்தமனி அல்லது முன்கை மேற்பாகத்திலுள்ள ஆரைத்தமனி, அடியெலும்புத்தமனிகள்

கன்றுவதாலோ அவற்றின் திடீர்ச்சுருக்கத்தாலோ அல்லது குருதி உறைவதாலோ இந்நிலை ஏற்படுகிறது. நீர்க்கோவையாலும் முன்கையின் முன்புற எலும்பியத் திசுத்தகட்டுப்பிரிவில் மிகை அழுத்தத்தாலும் இது நிகழும். முன்கையில் புரட்டித்தசை, மடக்கித் தசைகளின் குருதியூட்டக்குறைபாட்டால் திசு அழுகல் உருவாகும், இதன்பின் நார்த்திசு உருவாக்கம் தொடரும். பின்னர் தசைகளின் குறுக்கம் ஏற்படும். அத்துடன் நடுநரம்பு (மீடியன்), முன்கை அடியெலும்பு (அல்னா) சார் நரம்புகளின் குருதியூட்டக்குறைபாட்டு வாதமும் ஒருங்கு ஏற்படும். பிந்தைய நிலைகளில் விரல்மூட்டுகளிலும் மணிக்கட்டிலும் இரண்டாம் நிலை மூட்டுப்பொதியுறைக் குறுக்கங்கள் நிகழும்.

மருத்தடித் தனிப்பண்புகள்

மருத்தடியாக இதனை இரண்டு நிலைகளில் விளக்கலாம்.

1. வோக்மன் உடனடி குருதியூட்டக்குறைபாடு
2. வோக்மன் நாட்பட்ட குருதியூட்டக்குறைத் தசைக்குறுக்கம்.

வோக்மன் உடனடிக் குருதியூட்டக் குறைபாடு

முழங்கை கணுமேற்புற முறிவு அல்லது முன்கை ஈரெலும்பு முறிவிற்காகக் கைவினையாக்கத்தால் சீர்செய்யப்பட்ட நோயாளி, தாங்க இயலாத கடும்வேதனையுடனும், விரல்களிலும் கையிலும் வீக்கத்துடனும் மருத்துவரை அணுகலாம். தோல் வெளிறலும், தசையியக்கமற்ற வாதமும், விரல்களை அசைக்க இயலாமையும் காணப்படும். நகத்தடியில் குருதிநுண்குழாய் நிறைவும், ஆரை நாடித்துடிப்பும் (ரேடியல் பல்ஸ்) இருக்காது. விரல்களை நீட்ட வைத்தால் கடுமையான வலி ஏற்படும்.

சிகிச்சை

இந்நெருக்கடிநிலை பக்கவுறுப்பின் உயிர்நிலைக்கு ஆபத்தானதாகும். நிலையான அழிவிலிருந்து தடுக்க விரைவுடனும் விறுவிறுப்புடனும் சமாளிக்க வேண்டும். இந்நிலையில் எல்லா இறுக்கமான சுற்றுக்கட்டுகளையும் மர்க்கட்டையும் உடனடியாக நீக்க வேண்டும். முழங்கையிலுள்ள மடக்க அளவைக் குறைக்க வேண்டும். முழங்கையிலுள்ள முறிவு நேராக்கம் பெறவில்லையெனில், அது

நேராக்கம் பெறுவதற்கும், குருதிக் குழாய்களின் மேல் உள்ள அழுத்தம் நீங்குவதற்கும் உடனடிக் கைவினையாக்கம் தர வேண்டும். இதன்பின்னர் சிலமணி நேரத்திற்குள் நாடித்துடிப்பு மீண்டும் தோன்றவில்லையெனில் 2% நோவோகெய்னைப் பயன்படுத்தி மேற்கை நரம்புப்பின்னலில் உணர்வுத்தடை தரவேண்டும். இதுவே தமனித்திடீர்ச்சுருக்கத்தை விடுவித்து முன்கையில் குருதி ஓட்டத்தை மீட்டளிக்கும். இதன் பின்னும் நாடித்துடிப்பு மீளவில்லையெனில் தமனியை அறுவைச்சிகிச்சை மூலம் தளர்த்த வேண்டும். தோலையும் ஆழ்திசுத்தகட்டையும் கீறுவதால் (திசுத்தகட்டுக்கீறல்) முழங்கைப் பள்ளத்திலும் முன்கையிலும் இறுக்கம் தளர்ந்து குருதிக்குழாயில் நாடித்துடிப்பை மீட்டளிக்கும்.

வோக்மன் நாட்பட்ட குருதியோட்டக் குறைத்தசைக் குறுக்கம்

இது முன்கைத் தசையில் பலதரப்பட்ட கடும்நிலைகளில் ஏற்படலாம். இவ்வூனநிலைக்குச் சிகிச்சை அளிப்பது கடினம். பெரும்பாலும் அழிவுக்காப்புச் செயல்முறைகள் மட்டுமே செய்ய இயலும். இவ்வுருக்குலைவு கீழ்க்கண்ட மாதிரியாக இருக்கும். (படம் 1.15) மணிக்கட்டு முன்மடங்கி விரலிடை மூட்டுகளும் மடங்கியிருக்கும். உள்ளங்கை விரல்மூட்டுகள் நீண்டபடியே இருக்கும். இவற்றால் முன்கை சூம்பிவிடும். மணிக்கட்டை நிமிரவைத்தால் விரல்மடக்கம் மேலும் மோசமாகும். மணிக்கட்டை முழுதும் மடக்கினால் விரல்களை முழுவதாக நீளவைக்க முடியும். இதுவே வோக்மன் குறியாகும். இத்துடன் முன்கை அடியெலும்பு சார் நரம்பு, நடுநரம்புகளின் தசையியக்கத்தடை வாதமும் இருக்கும்.

சிகிச்சை

சிகிச்சை மிகவும் கடினமானது. கூடியவரை குறைந்த அளவு உருக்குலைவுகள் இருப்பின் நீண்டநாள் இயன்மருத்துவமும், விரல்களுக்கு நெகிழ் இழுவையுடன் கூடிய அணைவரிக்கட்டும் உருக்குலைவைத் திருத்தும். மூடு முறைச்சிகிச்சை பயனளிக்கத் தவறிய நிலைகளில் உருக்குலைவை அறுவைச்சிகிச்சை மூலம் குணப்படுத்தலாம். பொது மடக்கித் தசைகளின் தொடக்கத்தை

வெட்டி நகர்த்தலே பெரிதும் பயன்தரும் செயல்முறை ஆகும். மடக்கித்தசைமத் தளைகளின் நீட்டலோ அல்லது முன்கை எலும்புகளின் குறுக்கமோ கையில் இயக்கத்தையும் தோற்றத்தையும் முன்னேற்ற உதவும்.

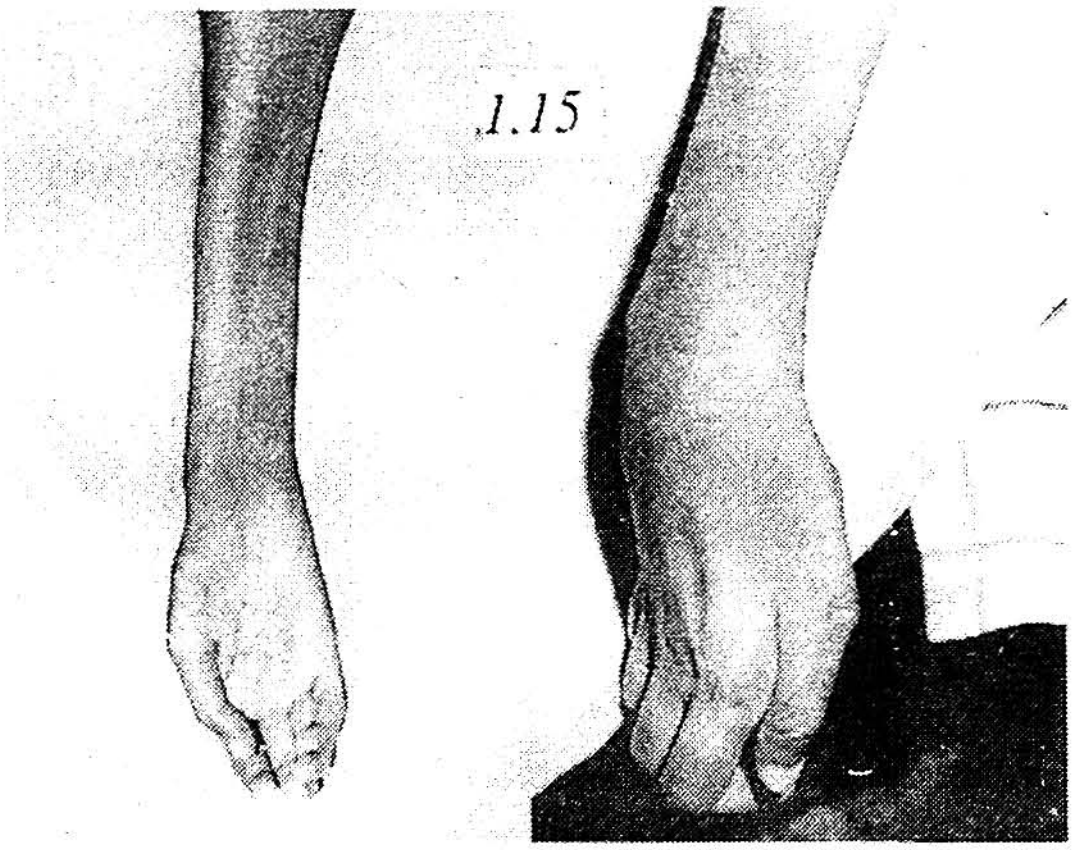

படம் 1.15 *வோக்மன் குருதியூட்டக் குறைத்தசைக் குறுக்கத்துடன் முன்கை*

தசையழற்சி எலும்புறைவு

மரபியல் எலும்பு வைத்தியரால் சிகிச்சையளிக்கப்பட்ட முழங்கைக்கீழ் முறிவுகளிலும் சிதைவுகளிலும் இச்சிக்கல் மிகுதியாகக் காணப்படுகின்றது. இந்நிலையில் முழங்கை மூட்டுப்பொதியுறையின் முன்புறத்தே புத்தெலும்பு உருவாகித் தொடர்ந்து வளரும். இப்பெயர் தவறானதாகும். ஏனெனில் அது தசையின் அழற்சி அன்று. இதை காயம்சார் எலும்பு உறைவு என்று குறிப்பிடுவது அதைக்காட்டிலும் சிறந்தது. நோய் முதலியலின் படி இந்நிலையானது, பரவலாக வளரும் தசையழற்சி எலும்புறைவு முற்றுநிலையினின்றும் வேறானது.

தசையழற்சி எலும்புறைவு முழங்கை மூட்டுவிலகல் அல்லது கணுமேற்புற முறிவுன் நேராக்கத்தின் பின்னர் உண்டாகிறது. சில

வேளைகளில் கணுமேற்புறக் கீறல் முறிவு அல்லது ஆரையெலும்பின் (ரேடியஸ்) கண்டக்கீறல் முறிவு போன்று நுண் சிதைவுகளிலும் இதுநிகழும். எலும்பு சீராக்குவோர் அல்லது நோயாளியின் நெருங்கிய உறவினர் முழங்கை அசைவுகளை மீட்டளிக்க முழங்கையைத் தேய்த்து விடுதலும் விசையாற்றலுடன் நீட்டவைப்பதும் இக்கோளாறுகளுக்கெல்லாம் காரணமாக அமைகிறது.

மருத்தடித் தனித் தன்மைகள்

மருத்தடியாகத் தொட்டால் வெதுவெதுப்பும், முழங்கை அசைவுக் குறைபாடும் இதற்கான முதற் கட்டக்குறிகளாகும். மூட்டை அசைக்க முற்படும்போது தசைத்திடீர்ச் சுருக்கம் காணப்படும். பின்னைய கட்டங்களில் முழுங்கை மூட்டின் முன்னர் ஒரு கடினமான மொந்தையைத் தொட்டு உணரவியல்வதுடன் மூட்டில் முற்றிலும் அசைவின்மையும் ஏற்படுகிறது.

ஊடுகதிரியத் தனித் தன்மைகள்

அசைக்கவியலும் தொடக்க நிலையில் ஒரு அரை குறைத் தெளிவற்ற உருக்குலைவு நிழலை (பதப் படுத்தாப் பஞ்சுபோன்ற தோற்றம்) முழங்கையின் முன்னர் பார்க்கலாம். (படம் 1.16) பின்னைய கட்டத்தில் ஊடுகதிரியப் படத்தில் அடர்த்தியான நேர்த்தியற்ற ஊடுகதிர் ஊடுருவாப்பிண்டத்தைக் காணலாம். (படம் 1.17)

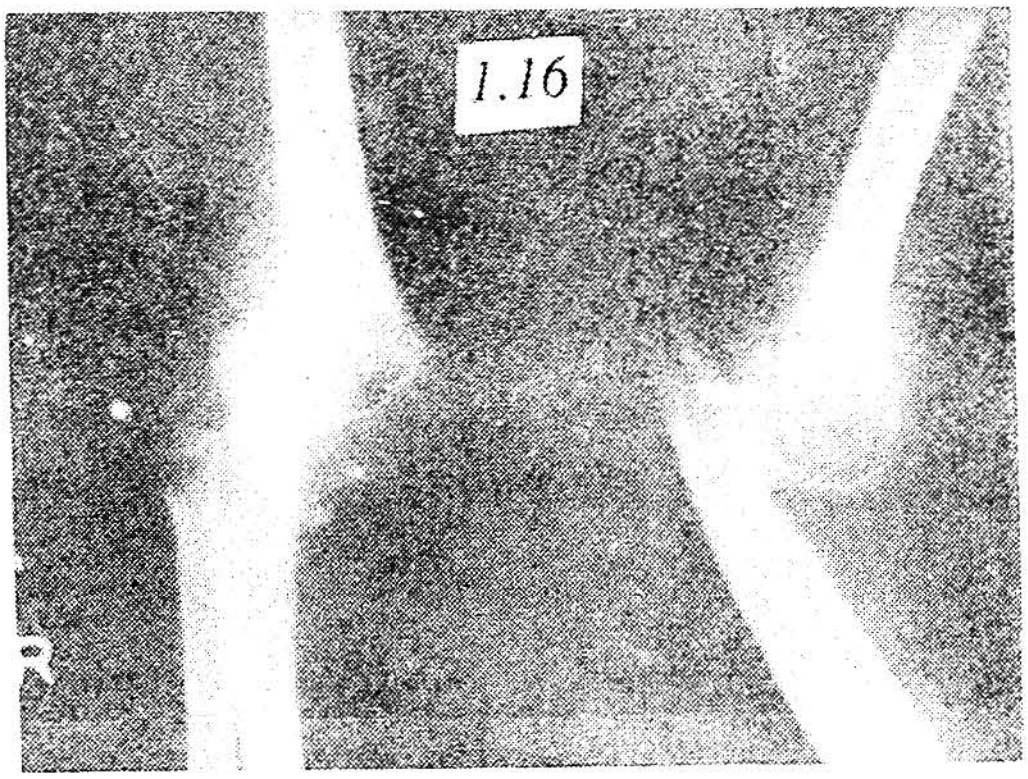

படம் 1.16 *தசையழற்சி எலும்புறைவுடன் முழங்கை மூட்டு விலகல் (தன்னூாக்க நிலை)*

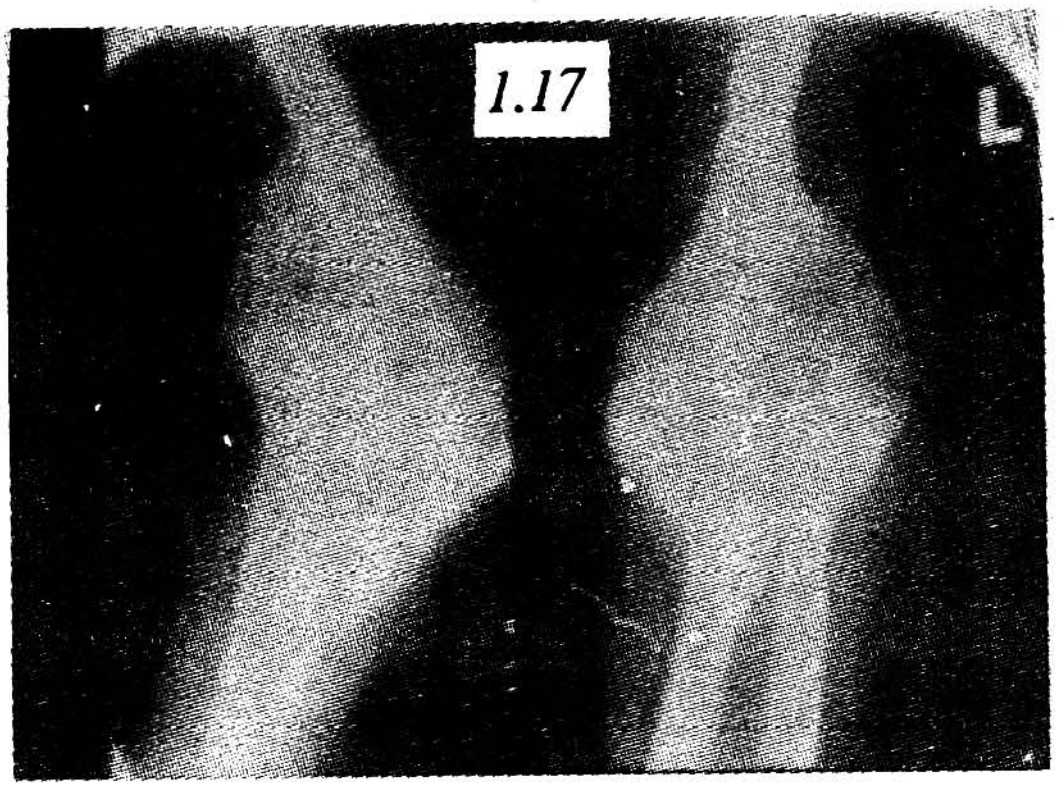

படம் 1.17 *தசையழற்சி எலும்புறைவு*

சிகிச்சை

தடுப்புமுறையே மிகச் சிறந்த சிகிச்சை ஆகும். முழங்கைச் சிதைவுகளின் எல்லாக்கோளாறுகளையும் மாக்கட்டை நீக்கிய பின்னர் தேய்த்து விடுவதோ விசையாற்றலுடன் நீட்டவைப்பதோ கூடாது எனக் கடுமையாக எச்சரிக்க வேண்டும். மேற்கை எலும்பின் அடிமுனைக்கீறல் முறிவு அல்லது ஆரை எலும்பின் கண்டக்கீறல் முறிவில் கூட மூன்று வார காலத்திற்கு ஒரு பாளமாக்கட்டு இட்டு முழங்கையைத் தேய்த்துவிடுதலைக் தவிர்ப்பது புத்திசாலித்தனமான முன்னெச்சரிக்கை ஆகும்.

ஊடுகதிர்ப்படத்தில் தெளிவற்ற பிண்டம் தெரிந்தவுடன் அசையும் அளவைக் குறித்துக் கொண்டு முழங்கைக்குப் பாளமாக்கட்டு இட்டு அசைவின்றி வைக்க வேண்டும். நான்கு வாரங்களுக்குப் பின் கட்டினை நீக்கும் பொழுது அசையும் அளவு கூடியிருக்கும். எலும்புறைவின் நிழல் சிறிதாகவும், ஆனால் அடர்த்தியாகவும் இருக்கும். ஊடுகதிர்ப்படம் அடர்த்தியான நன்கு வரையறுக்கப்பட்ட ஒரு படித்தான சுண்ணகமயமான பிண்டத்தைக் காட்டும் வரையிலும், கூடியமட்டும் மிகுதியாகக் கையை அசைக்க இயலும் வரையிலும் அசைவின்மையைத் தொடர வேண்டும். அதன் பின்னர் தன்னூக்க உடற்பயிற்சியை ஊக்கலாம்.

கொழுப்பு மிதவை அடைப்பு

சிக்கல்களில் மிகப் பெரியதும், உயிரைப் போக்குவதும் இரத்தக்குழாயில் கொழுப்பு அடைப்பு ஆகும். நீள எலும்புகளான தொடையெலும்பு, கீழ்க்கால் எலும்பு முறிவுகள் அல்லது இடுப்பு எலும்பு முறிவுக்குப் பின்னர் இது ஏற்படும். நுட்பமான அளவுள்ள தனிக்கொழுப்பு உருள்துகள்கள் எலும்பு மச்சையில் இருந்து இரந்த ஓட்டத்துள் கலந்து நுரையீரல், மூளை அல்லது தோலில் மிதவை அடைப்புக்குறிகளைக் காட்டும். முறிவு நிகழ்ந்த பின்னர் இரண்டாம் நாளில் இருந்து பத்தாம் நாள் வரை இது நிகழலாம். முரட்டுத்தனமான கைவினையாக்கத்தாலோ அல்லது சிலவேளைகளில் அகணி உள் ஆணி அறுவைச் சிகிச்சைக்குப் பின்னரோ இது படியலாம்.

மருத்தடித் தனித் தன்மைகள்

இந்நிலை அடிக்கடி வாலிப வயதினரிடையே ஏற்படலாம். இது திடீரெனவே ஏற்படும். குறுகிய காலத்தில் கடுமையான நுரையீரல் சார் அல்லது பெருமூளை சார் நோய்க்குறிகள் தெரியும். குறு மூச்சு விடுதலைத் தொடரும், அமைதியின்மை, குழப்பம் முதலியன தொடக்க நிலைக்குறிகளாகும். மருத்தடிக்குறிகளாவன : காய்ச்சலும், மிகை இதயத்துடிப்பும், மிகை மூச்சும் ஆகும். மூச்சுத் திணறலும், நீலப்பாய்ச்சலும், சூழல் உணர்விழப்பும், ஆழ்மயக்கமும் மிகக் கடுமையான நிலைகளில் தொடரும். மார்பிலும், அக்குளிலும், கழுத்தடியிலும், விழி வெண்படலத்திலும் குறிப்பிடத்தக்க இரத்தக் கசிவுத் தடிப்புகள் உருவாகும்.

பிணி ஆய்வு

நுரையீரலில் பற்றாக்குறையினால் தமனிய உயிர்வளிக்குறை ஏற்படும். பி.ஏ.ஓ. மதிப்புகள் 60 mm Hg அளவிற்கும் குறைந்ததாகும். குருதித் தட்டுக்குறையும் ஏற்படும். மார்பு ஊடுகதிர்ப்படம் அடர்பனிப்புயல் தோற்றத்தைக் காட்டும். சிறு நீரில் கூடன்கறையேற்றத்துகள்கள் இருக்கும். விழிமுகடு நோக்கியால் விழித்திரை நாளங்களில் கொழுப்பு அடைப்பு மிதவுகளைக் காணலாம்.

சிகிச்சை

சுவாச இடையூறினால் ஏற்பட்ட தமனிய உயிர்வளிக்குறைபாட்டை முன்னேற்றமடையச் செய்வதே கொழுப்பு அடைப்பிற்குரிய தனிப்பட்ட சிகிச்சை ஆகும். உயிர் வளியை மூக்குவழிக்குழாய் மூலமாகவோ, அல்லது முகமூடிக் காற்றோட்டப் புழை மூலமாகவோ செலுத்த வேண்டும். குருதிவாயுக்கள், நீர்மம், மின்பகுப் பொருள்களின் சமனத்திற்குத் துல்லியமாகக் கண்காணித்து எச்சரிக்கை விடுக்க வேண்டும். பெருமளவில் ஸ்டீராய்டு மருத்துவமும் பயனளிக்கிறது. ஒருவாரம் அல்லது பத்து நாட்களுக்குள் மென்னிலை அல்லது மித நிலைக் கோளாறுகள் மீள் நிலைக்கு வருகின்றன. மிகைக் கொழுப்பு அடைப்பு பெரும்பாலும் உயிரை அழிக்கும்.

தாமத முறிவுச் சேர்க்கையும் சேராமையும்

முறிவு மேற்பார்வையில் சேராமை மிகக்கடினமான சவாலான சிக்கலாகும். இது நீண்டநாள் நோயுறுவதற்குக் காரணமாவதுடன் அறுவைசார் தலையீடும், துரித மறு சீரமைப்பும் தேவைப்படுகிறது. முறிவிடத்தையும், வகையையும் அடியொட்டி எதிர்பார்த்த அளவிற்கு ஆறாது இருப்பதே முறிவின் தாமதித்த சேர்க்கை எனப்படும். சேராமை என்பது - முறிவு எலும்புத் தொடர்ச்சி மூலம் சேர்வதில் முழுமையாகத் தவறியமை ஆகும்.

நோய்முதலியல்

சேராமைக்கும் தாமதித்த சேர்க்கைக்கும் காரணங்கள் வருமாறு:

1. வெளிக்காய முறிவுகள்
2. கிருமித்தாக்க முறிவுகள்
3. நொறுங்கு முறிவுகள்
4. நடுத்துண்டிற்குக் குருதிவரவு தடைப்பட்ட கண்டதுண்டமான முறிவுகள்
5. நோய்க்குறிசார் முறிவுகள்
6. துண்டுகளுக்கிடையே மென்திசுச்செருகல்

7. அசைவின்மைப் பற்றாக்குறை

8. பாதுகாப்பற்ற பொருத்துதலும், அவசரப்பட்ட பளுத்தாங்கலும்.

நோய்க்குறியியல்

இருவகைச் சேராநிலைகள் உள்ளன. தடித்த வகையில் முறிவுமுனைகள் தடிநிலை எய்தி, கடினப்பதத்துடனும், குருதி ஊட்டத்துடனும் இருக்கும். நாரியல் சேர்க்கை காணப்படும். இங்கு சேர்வதற்கான உயிரியல் திறன் உண்டு. இரண்டாவது தேய்நிலை வகை ஆகும். இங்கு துண்டுகள் இயங்காது குருதி ஊட்டமின்றி இருக்கும். துண்டுகளின் முனைகள் சிறுத்து நலிந்து சில வேளைகளில் மூட்டு அக உறையுடன் கூடிய பொய் மூட்டுடன் மிகுதியாக அசையும்.

எலும்பு ஆறுவதன் முன்னேற்றம் தடைப்பட்டு அறுவைத்தலையீடு இன்றிச் சேர்க்கை நேராது என்பதற்கு மருத்தடிச்சான்று தோன்றும். இயல்புமீறிய இயக்கமும் முறிவிடத்தில் வளைதன்மையும் இருக்கும். ஊடுகதிரியத்தின் படி தடித்த வகையில் முறிவு மேற்பரப்புகள் கடினமாகி அகணிக்குழாய் மூடி இருக்கும். (படம் 1.18) தேய்நிலை வகையில் எலும்பு நலிந்து கூரிச்சூம்பிக் காணப்படும்.

சிகிச்சை

முறிவு சேராநிலை அடைந்த நீள எலும்புகளுக்கு அறுவைச்சிகிச்சை அளிக்க வேண்டும். வடுத்திசுவை அறுத்து நீக்கி முறிவிடத்தைச் சீவிப் புது வளர்ச்சிக்கு உட்படுத்த வேண்டும். எலும்புகளின் முனைகளை கட்டுறுதியான உட்பொருத்துதலின் மூலம் நிலைநிறுத்திப் பின்னலிழை எலும்புப் பதியன்களின் மூலம் இணைத்து நிறைத்து எலும்பாக்கத்தை ஊக்குவிக்க வேண்டும். எலும்புத்திசு இயற்கையான உயிர்மின்னியல் பண்புகளை உடையது. எதிர் மின்வாயில் நிலைமின்னோட்டம் அல்லது துடிப்பு மின்னோட்டம் கொடுப்பதால் எலும்பாக்கத்தைத் தூண்ட இயலும். சமீப காலங்களிலும் எலும்புச் சந்திப்பிலுள்ள சேராமைக் கோளாறுகளுக்கு நல்ல நேராக்கமும், அசைவின்மையும் தந்து முறிவுச்சேர்க்கையை மேம்படுத்த இந்நுண்வினையைப் பயன்படுத்துகின்றனர்.

தவறுசேர்க்கை

முறிவு கோணலாகவோ அல்லது சுழற்சியுடனோ அல்லது துண்டுகள் ஒன்றன்மீது ஒன்றோ கிடந்து இணைந்து இருக்கும். (படம் 1.19) இது துண்டுகளைச் சரிவர ஒழுங்குபடுத்தி நேராக்குவதில் தவறுவதாலும், சேர்க்கைவரை அவற்றைத் தம் அமர்வு நிலையில் நிறுத்தாததாலும் ஏற்படும். உருக்குலைவு சிறிதளவே இருந்துபக்கவுறுப்பின் பணி திருப்திகரமாகவும் இருந்தால் தவறுசேர்க்கையை ஏற்றுக்கொள்ளலாம். இளங்குழந்தைகளிடம் தவறுசேர்க்கை முறிவிடத்தின் புத்துருவாக்கத்தால் தானே திருந்திவிட வாய்ப்பிருக்கிறது. உருக்குலைவு மிகப் பெரிய அளவில் இருந்தால் தவறுசேர்க்கையை முறிவிடத்தில் எலும்பு வெட்டுமூலம் அறுவை சார்திருத்தம் செய்வர்.

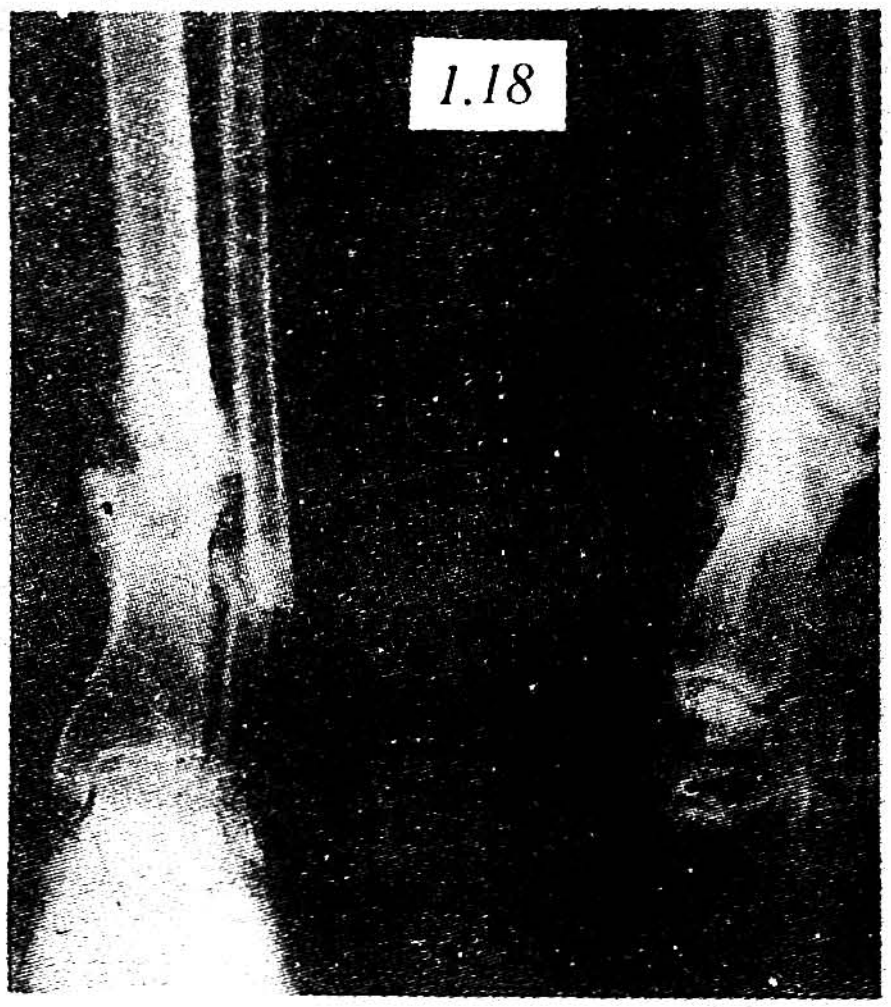

படம் 1.18 *சேராமையுடன் கீழ்க் காலெலும்பு முறிவு*

படம் 1.19 *தவறு சேர்க்கையுடன் தொடையெலும்பு முறிவு*

மாறுசேர்க்கை

ஆரையெலும்பு, முன்கையடி எலும்பு முதலியவற்றின் தண்டு முறிவுகளிலும் கீழ்க்கால் எலும்பு, சிம்பெலும்பு (டிபியா, பிபுலா) முறிவுகளிலும் இச்சிக்கல் ஏற்படும். ஒரு எலும்பின் மேல்துண்டு இன்னொரு எலும்பின் கீழ்த்துண்டுடன் சேர்ந்து விடுவதை மாறு சேர்க்கை எனக்கூறலாம். இது முன்கையில் நிகழும்போது உள்ளங்கை

மல்லார்ந்த நிலை அசைவும், கவிழ்நிலை அசைவும் இயலாது. கால் எலும்புகளில் மாறு சேர்க்கை விளைவேதும் ஏற்படுத்தாது.

“சூடெக்கின்“ எலும்பிய சத்துக்குறைக் கோளாறு

இது காயமேற்பட்ட பின்னர் கையிலும் விரல்களிலும் ஏற்படும் நிலையாகும். இச்சிக்கல் கோலெசு முறிவிலும் கையின் கன்றிய காயத்திலும் ஏற்படலாம். எப்படியும் இதன் சரியான நோய்முதலியல் தெளிவற்றதாய் உள்ளது. மருத்தடியாகக் குருதிக்குழாய் இயக்கக் குழப்பத்தால் கை வீங்கி மிதமிஞ்சி வலிக்கும். வழுவழுப்பாகவும் பளபளப்பாகவும் இருக்கும், தோல் மடிப்பு மறைந்து நகங்களும், முடியும் வறள்நிலை அடையும். காயத்தால் தொடங்கும் பரிவுமறிவினையால் குருதிநுண்குழாய் விரிவும், சிரைவிரிவும் ஏற்படும். அத்துடன் கைகளின் மூட்டுகள் விறைத்து வலியுடன் இருக்கும். தொடக்க நிலையில் பாதிக்கப்பட்ட பகுதி வெதுவெதுப்புடன் இருக்கும். பின்னர் அது இயல்பைவிடக் குளிர்ந்து விடும்.

ஊடுகதிரியத்தனித் தன்மைகள்

தொடக்க நிலைகளில் பொதுப்படையான எலும்பு நலிவேற்பட்ட புள்ளிப்பகுதிகள் இருக்கும். பின்னர் புறணியிலும் தாது நீக்கம் ஏற்பட்டுக் கை, முன்கை எலும்புகள் அனைத்தும் கண்ணாடி போன்ற தோற்றம் அடையும்.

சிகிச்சை

தீவிர இயன்மருத்துவம் மூலம் அணைவரிக்கட்டு இட்டும், உறுப்பை உயர் நிலையில் வைத்தும், தன்னூக்க உடற்பயிற்சிகளையும் துணையுடன் செய்யும் அசைவுகளையும் பயன்படுத்திச் சிகிச்சை அளிக்க வேண்டும். இதன் சிகிச்சை கடினமானது. மெதுவாகவே மீள்நிலையை அடையும். பி.பி. கட்டுப்பட்டை மூலம் சிரைக் குருதி ஓட்டத்தைத் தடுத்து சைலோகெய்னையும், ஹைட்ரோகார்ட்டிசோனையும் சிறை உள்ளூசி மூலம் செலுத்துவது பெரும்பாலும் பயனளிக்கலாம். மிகக்கடுமையான நிலைகளில் கழுத்துப்பரிவு நரம்பின் உணர்வுத்தடுப்பாலோ அல்லது பரிவுநரம்பியத் தரிப்பாலோ சுகம் பெறலாம்.

குழந்தைகளிடம் முறிவுகள்

குழந்தைகளுக்கு ஏற்படும் முறிவுகள் முக்கியமானவை. ஏனெனில் கவனமின்றிச் சிகிச்சை அளித்தால் அவை வாழ்நாள் முழுமைக்கும் உருக்குலைவையோ அல்லது ஊனத்தையோ விளைவிக்கும். எனினும் நல்ல விளைவுகளுக்கு வழிவகுக்கும் பலகூறுகள் உள்ளன. குழந்தைகளின் எலும்புகள் ஒசிவுடையன. கட்டுறுதியான வாலிபரின் எலும்பைக் காட்டிலும் இவை மிகுந்த வளைவிசைக்கு ஈடுகொடுக்கக்கூடியன. எலும்பு மேல்உறை பருமனாக இருப்பதால் அது புறணியில் ஒரு பக்கத்தில் தொடர்பு அறாது இருந்து பச்சைக்குச்சி முறிவினை விளைவிக்கும். குழந்தைகளது முறிவுகள் வாலிபரின் எலும்பைக்காட்டிலும் மிக விரைவாகச் சேரும். செம்மை இலாது கோணலுடன் அமையும் நேராக்கம் கூட புத்துருவாக்கத்தின் மூலம் நல்லுருப்பெற்றுஆறும் தன்மையுள்ளது. தொடையெலும்பு போன்ற நீள எலும்பு முறிவுகளில் ஒன்றன் மேல் ஒன்று கிடத்தலால் ஏற்படும் நீளக் குறைவு குருத்துமுனையில் வளர்ச்சித் தூண்டல் இருப்பதால் ½" அங்குலம் வரை திருத்தம் பெறும்.

குழந்தைகளிடம் ஏற்படும் சிதைவுகள் வீட்டிலும் விளையாடும் போதும் கீழே விழுவதால் நிகழும் மனைசார் சிதைவுகள் ஆகும்.

குழந்தைகளிடம் ஏற்படும் சிதைவுகளின் பொதுவான வகைகள்

1. மகப்பேறு முறிவுகள்
2. நையப் புடைக்கப்பட்ட குழந்தை முறிவுகள்.
3. குருத்துமுனை முறிவுப்பிரிவு

மகப்பேறுமுறிவுகள்

இவை பிறந்தவுடன் குழந்தைகளிடம் காணப்படும். குறிப்பாக மகப்பேற்றின் போது கடினமேற்படின், - மிகப் பொதுவாக புட்டப்பிறப்புத் தோற்றத்துடன் மகப்பேறு உண்டாகும்போது காணப்படும். பின்வருபவை பொதுவாக நிகழும் மகப்பேறு முறிவுகள்

தொடையெலும்பின் தண்டு முறிவு (ஃபீமர்)

புட்டமகப்பேறு நிகழும்போது ஈனியல் மருத்துவர் தன் விரலால்

அரையைச் சுற்றி கொக்கியிட்டு காலைக்கீழே கொண்டு வர முயலும்போது இது நிகழும்.

மேற்கையெலும்பின் தண்டு முறிவு

புட்ட மகப்பேற்றின் போது மேல்பக்க உறுப்பை வலிந்து வருவிக்குங்கால் மேற்சுட்டிய முறிவு நிகழும்.

காரையெலும்பு (க்லேவிக்ல்) முறிவு

புட்டப்பிறப்புத் தோற்றத்தில் பின்னால்வரும் தலையை வலிந்து வருவிக்கும்போது இது நிகழும். இந்த முறிவு அடிக்கடி மேற்கை நரம்புப் பின்னலுக்கு ஏற்படும் மகப்பேறுச் சிதைவுகளுடன் சேர்ந்தே நிகழும். காரையெலும்புக்கீறல் முறிவு, பிறப்பின்போது கண்டு பிடிக்கப்படாமல் போகலாம். இரண்டு அல்லது மூன்று வாரங்களுக்குப் பின்னர் காலசு உருவாக்கத்தால் கழுத்துப்பட்டையில் ஒரு மொந்தையுடன் குழந்தை கொண்டு வரப்படலாம்.

நையப்புடைக்கப்பட்ட குழந்தைக்கான நோய்க்குறிகள்

குழந்தைகள் ஒன்று அல்லது பல முறிவுகளோடு கொண்டு வரப்படுவர். ஐயமெழுப்பும் வகையில் விழுந்த வரலாறு கூறப்படும். முறிவு வகையுடன் அவ்வரலாறு ஒத்திசையாது. பொதுவாக அடிபட்ட காயங்களின் பெருக்கத்துடன் ஒரு முறிவு இருக்கலாம். நீள எலும்புகளின் முறிவுகளுடன் விலா எலும்பு, மண்டையோட்டு முறிவுகளும் இருக்கலாம். ஊடுகதிர்ப்படம் வேறுபட்ட ஆறும்படிநிலைகளில் எலும்பின் உறைக்கு அடியில் புது எலும்புடன் பலமுறிவுகளைக் காட்டும். இவையனைத்தும் பெற்றவர் அல்லது வேலையாள் தாக்கியதை உய்த்துணர வைக்கும். இக்குழந்தைகளை மேற்பார்வைக்காகவும் மேலும் தாக்கத்திற்கு உள்ளாகாமல் தடுப்பதற்கும் மருத்துவமனையில் சேர்க்க வேண்டும். ஒரு சமூகநலவாதியின் துணையுடன் சாமர்த்தியமாக விசாரித்துக் குடும்பப் பின்புலத்தை முடிவு செய்து அறிவுரை வழங்க வேண்டுவதும், மேற்பார்வையுள் அடங்கும். குடும்பப் பின்புலம் ஏழ்மை, பெற்றோர்ப் பிரிவு, குடிப்பழக்கம், போதை மருந்துக்கு அடிமையான நிலை, விருப்பத்திற்கு

மாறான குழந்தைப்பேறு, அல்லது மணமாகாத தாய்மை போன்ற நிலைகளை வெளிப்படுத்தலாம். பெற்றோருக்கு அறிவுரை கூற ஒரு மனநோய் மருத்துவரும் தேவைப்படும்.

குருத்து முனைச் சிதைவுகள்

குருத்துமுனைகளின் முறிவுப்பிரிவு 5 முதல் 10 வயதிற்கு உட்பட்ட குழந்தைகளிடம் பொதுவாகக் காணப்படுவதாகும். அத்துண்டோடு சிறிய அகன்முனைத்துண்டம் ஒன்றும் சேர்ந்து இருக்கும். எனவே இது குருத்து முனையின் முழுமையான பிரிவு அல்ல. பொதுவாக இது முழங்கைப்பகுதியில் காணப்படும். இயல்பான குருத்துமுனையை இனம்காண சிதைவு அடையாத முழங்கையையும் ஊடுகதிரியப்படமெடுக்க வேண்டும். மூன்று பொதுவான குருத்துமுனைச் சிதைவுகள் பின்வருமாறு: (படம் 1.20)

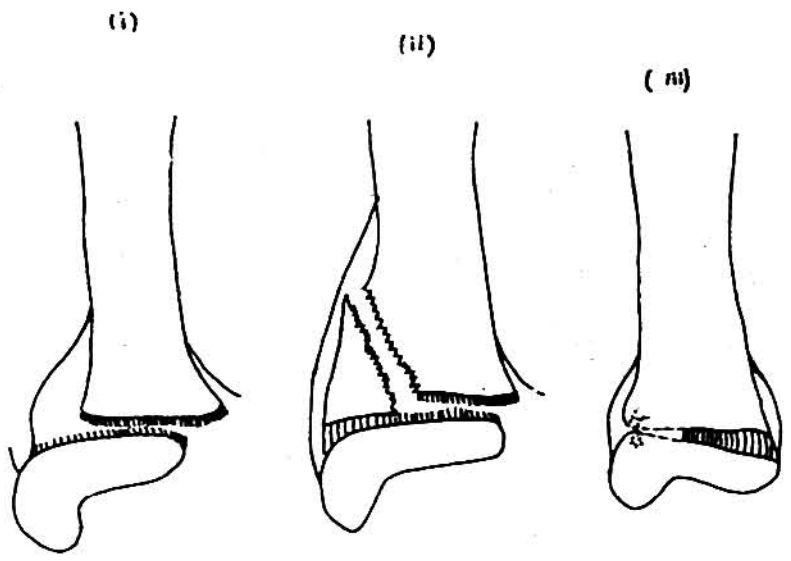

படம் 1.20 *குருத்துமுனைச் சிதைவுகளின் வகைகள்*

1. தனிக்குருத்துமுனைப்பிரிவு (சான்று) முழங்கையில் உள்மேல்கணுவின் குருத்துமுனை
2. அகன்முனைத்துண்டத்துடன் பிரிவு (சான்று) கீழ் ஆரைக்குருத்துமுனை (படம் 1.21)
3. குருத்துமுனையில் அழுத்தச்சிதைவுகள் (சான்று) கீழ்க்கால் எலும்பின் (டிபியா) கீழ்முனை.

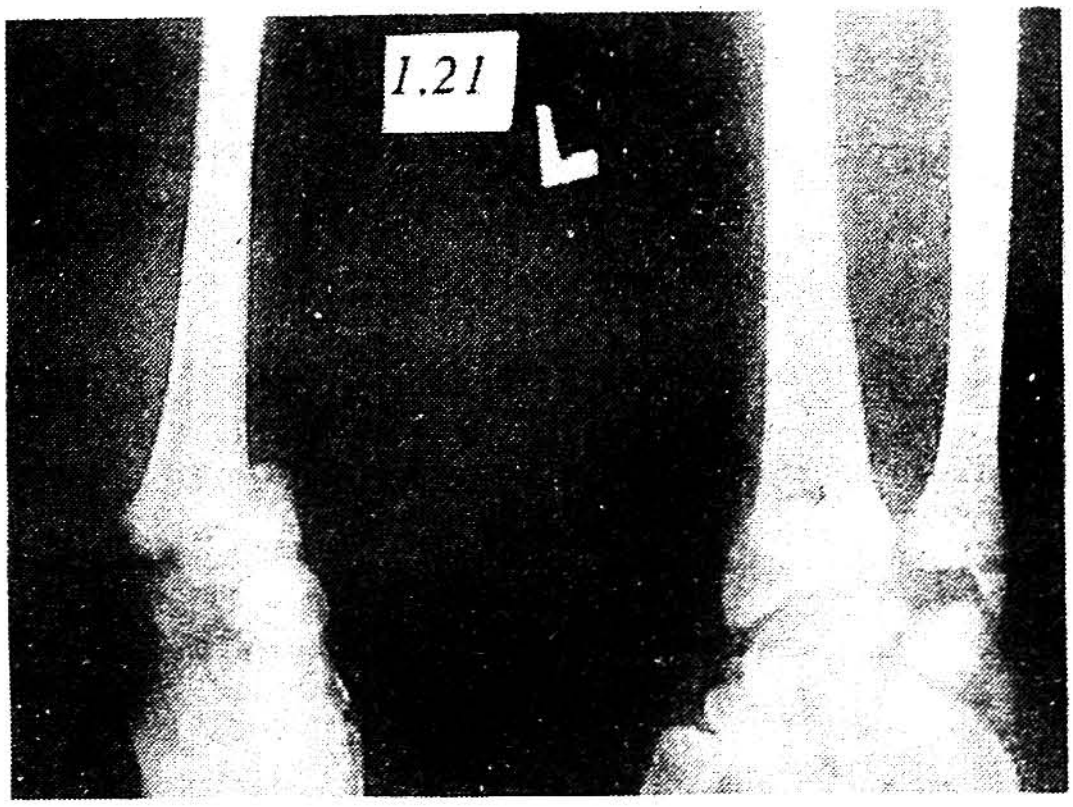

படம் 1.21 *ஆரையெலும்புக் கீழ்ப் பகுதியின் குருத்து முனைப்பரிவு*

படம் 1.22 *நோய்க்குறிசார் முறிவு - மேற்கையெலும்பின் மேல்மட்டம*

முழங்கை அருகே குருத்துமுனைப்பிரிவிற்கு அடிக்கடி அறுவை நேராக்கமும் உள்பொருத்துதலும் தேவைப்படும். குருத்துமுனையில் அழுத்தம் அல்லது நெருக்குச் சிதைவினால் முதிர்முன் பிணைப்பும், குருத்து முனையில் வளர்ச்சித்தடையும் ஏற்பட்டு உருக்குலைவு அல்லது நீளக்குறைவும் விளையும்.

பெரும்பாலும் குழந்தைகள் நீட்டிய கைகளில் பளுத்தாங்கி விழுவதால் ஏற்டும் பிற முறிவுகளாவன :

1. காரையெலும்பு முறிவு
2. கணுமேற்புற முறிவு

3. ஆரையெலும்பு, முன்கை அடியெலும்பு முறிவு. இவை பிந்தைய பகுதிகளில் இன்னும் விரிவாகப் பேசப்படும்.

இழுத்த முழங்கை

இது இரண்டு முதல் ஆறுவயதிற்குட்பட்ட குழந்தைகளிடம் ஏற்படும் ஆரையெலும்புத் தலைப்பின் காயம்சார் கீழ்நழுவல் ஆகும். பெற்றோர் அல்லது உறவினர் குழந்தையைத் தூக்கும்பொழுது ஏற்படும் முன்கை உலுக்கலால் இச்சிதைவு உருவாகிறது.

குழந்தைக்கு முழங்கையில் வலியும் மேற்பக்க உறுப்பைப் பயன்படுத்த இயலாமையும் இருக்கும். ஊடுகதிர்ப்படம் எந்த முறிவையும் வெளிப்படுத்தாது. இந்நிலையை முன் அறிதலே நோய்முதல் நாட உதவும்.

முழங்கையை ஒருநிலைப்படுத்தி முன்கையில் கைவினை மூலம் உள்ளங்கையை மல்லார்ந்த விரிநிலைக்குக் கொண்டு வருவதே இதன் சிகிச்சை ஆகும். தொட்டு உணரக் கூடிய சொடுக்கு ஒலி கேட்கும். வலிமறையும். இயல்பான அசைவு உடனே மீட்டளிக்கப்படும்.

நோய்க்குறிசார் முறிவு

வரையறை

இது நோய்க்குறிசார் மாறுபாட்டால் வலிமையிழந்த எலும்பில் ஏற்படும் முறிவாகும்.

மருத்தடித் தனித் தன்மைகள்

ஒரு நோயாளி கூடிய வரை குறைந்த அல்லது எளிய தாக்கத்தால் முறிவு ஏற்பட்டதாகக் கூறிக்கொண்டு வந்தால் அது நோய்க்குறிசார் முறிவோ என்று சந்தேகிக்கலாம். கவனமாகக் கேள்வி கேட்டால் நோயாளி தனக்கு முறிவு ஏற்படும் முன்னரே அவ்விடத்தில் இலேசான வலியோ அல்லது இடைஞ்சலோ இருந்ததை ஒத்துக்கொள்வார்ா. முறிவிடத்தில் உள்ள வலி எப்பொழுதும் காயம்சார் முறிவில் ஏற்படும் வலியைக்காட்டிலும் குறைவானதாகவே இருக்கும். நோய்க்குறிக் காரணி முன்னணி முதனிலைப் புற்று போன்று மிகத்தெளிவாக இருக்கலாம்.

ஆனால் சில வேளைகளில் நோய்க்குறிசார் முறிவே மறைமுதனிலையின் முதற்குறி ஆகலாம்.

முதுகெலும்புகளில் நோய்க்குறிசார் முறிவு இருப்பின் அடிக்கடி முதுகுவலி கடுப்புடன் ஏற்படும். மருத்துவர் மிகுந்த சந்தேகக்குறியுடன் இருந்தாலேயே முதனிலையை அறிய இயலும்.

ஊடுகதிரியத் தனித்தன்மைகள்

முறிவுக்கோடு பெரிதும் குறுக்காகவும், தூய வெட்டாகவும் இருக்கும். எலும்புத்தண்டில் முறிவுக்கோடு அவ்விடத்து எலும்பிய அழிவுப்பரப்பின் குறுக்கே ஓடும். (படம் 1.22) சில வேளைகளில் இம்முழு எலும்பும் பொதுவான மென்மையாக்கம் அல்லது எலும்பியக் கடின நிலைக்குரிய ஆதாரத்தைக் காட்டும்.

நோய்க்குறிக் காரணியியல்

எலும்பை வலுவிழக்கச் செய்து அதை எளிதில் முறிவுக்கு உட்படுத்தக்கூடிய மாறுபாடுகளைப் பின்வருமாறு வகை செய்யலாம்.

பொதுவான சீர்குலைவுகள்

குழந்தைகள் 1. எலும்பிய அரைகுறையாக்கம்
2. வைட்டமின் டி. குறை

வாலிபர் 3. எலும்புரைசல்
4. எலும்புக் கடின நிலை
5. இணைக் கண்டச் சுரப்பி மிகுசுரத்தல்

முதியோர் 6. பொதுவான வயோதிக எலும்பு நலிவு அல்லது மாதவிடாய் வற்றுமுன் நிலை எலும்பு நலிவு.
7. “பேஜெட்“ டின் எலும்பு நோய்
8. பரவலான நுண்புற்று
9. பெருகிய முன்னோடி அணுப்புற்றுப்பெருக்கம்

வரையறுக்கப்பட்ட மாறுபாடுகள்

தீங்கற்றவை

1. குழந்தைகளிடமும் இளைஞரிடமும் உள்ள தனித்த எலும்பு நீர்ப்பை முண்டு

2. இணைக்கண்டச் சுரப்பி மாறுபாடு (வரையறுக்கப்பட்டது) இயல்பு பிறழ்ந்த நாரியல் வளர்ச்சி
3. கைகளிலும் பாதங்களிலும் குருத்தெலும்புத்திசுக் கட்டி
4. எலும்பழற்சி

உயிர்க்கேடு விளைப்பன

5. கண்டச்சுரப்பி, முலை, மூச்சுக்குழாய், சிறுநீரகம் அல்லது சுக்கியன் முதலியவற்றின் முதனிலைப்புற்று நோயிலிருந்து எலும்பில் நிகழும் இரண்டாம் நிலை புற்றுப்படிவு
6. முதனிலைப்புற்றுமாறுபாடு - தனித்த முன்னோடி அணுப்புற்று.

மேற்பார்வை

நோய்க்குறிசார் முறிவினை அறிந்தபின் உறுதிப்படுத்திக் கொள்ள வேண்டும். இதற்கு நோய்முதற் காரணியியலின் இயற்கையைக் கண்டறிய வேண்டும். இதனை,

1) மருந்திய ஆய்வின் மூலமும்,
2) ஊனீர்ச் சுண்ணம், கனிப்பொருளிய பாஸ்பேட்டுகள், ஊனீர்ப் புரதங்கள், முதலியவற்றோடு கூடிய குருதி உயிர் வேதியல் மின்பகுப்புக் கோலம் மூலமும்,
3) உருப்பட நுட்பங்களான தனி ஊடுகதிர் உள்தளப்படமுறை (கணிப்பொறி அலகீடு) கணிப்பொறி ஊடுகதிர் உள்தளப்படமுறை, ஓரகத்தனிம எலும்பு அலகீடு மூலமும்,
4) முறிவிடம் அல்லது பிற அணுகத்தக்க மாறுபாட்டினை உடல் திசு ஆய்வு மூலமும் செய்யலாம்.

சிகிச்சை

இதில் 1) நோய்க்குரிய சிகிச்சையும், 2) நேராக்கத்தின் மூலம் முறிவுக்குரிய சிகிச்சையும், 3) அசைவின்மை மூலம் துண்டுகளை விலகவிடாமையும் அடங்கும். ஒரு அறுவைசார் சுரண்டலும், அதைத்தொடர்ந்த உட்பொருத்துதலும், நோய்முதலை நாடி நிலைநாட்டவும், நோய்க்குறிகளை நீக்கவும் முறிவிற்குரிய சிகிச்சையாகவும் உதவும். பெரும்பான்மையான நோய்க்குறிசார் முறிவுகள் சிகிச்சைக்குப்பின் நன்கு சேரும். பெரும்பாலும் முதனிலைப் புற்றால் ஆற்றல் இழந்த முதிய நோயாளியிடமே இரண்டாம் நிலைப் புற்றுப் படிவினால் முறிவு ஏற்படுகிறது. அப்படிப்பட்ட நோயாளியை

மேற்பார்க்க எலும்பியல் அறுவை மருத்துவர், முதுமை மருந்தியல் மருத்துவர், புற்று மருத்துவர், ஊடுகதிர் மருத்துவர், போன்றோர் அடங்கிய குழுவின் சேவை இருந்தால் தான் அம்முதியவர் வாழ்வின் எஞ்சிய மாதங்களை வலியின் துன்பங்கள் இன்றிக் கழிக்கலாம். அம்முதிய குடிமகனும் உயிர் வாழும்வரை வாழ்க்கையின் இன்பங்களை அமைதியுடன் அனுபவித்துத் தன்முடிவைக் கொளரவத்துடன் எய்த உரிமையுடையவர் ஆவார்.

அழுத்த முறிவு

பெரும்பாலும் பளுத்தாங்கும் எலும்புகளில் நுண்மையான அழுத்தம் மீண்டும் மீண்டும் கொடுக்கப்படுவதால் அழுத்தமுறிவுகள் நிகழ்கின்றன. பயிற்சியிலிருக்கும் இராணுவவீரர் பழக்கப்படாத விரைவூக்க உடற் பயிற்சிகளை மேற்கொள்வதைத் தொடர்ந்து இது நிகழும்.

பொதுவாக பாதத்தில் உள்ளங்கால் எலும்புகளிலும், (அணிவகுப்பு முறிவு) கீழ்க்கால் எலும்பின் மேற்பகுதியிலும், சிம்பு எலும்பிலும், தொடையெலும்பின் கண்டப்பகுதியிலும் இது ஏற்படும்.

அவ்விடத்தில் எந்த ஒரு காயமும் ஏற்படாமலேயே சில வாரங்களாகப் பரவலான வலி இருந்தமையை நோயாளி கூறுவர். மருத்தடியாக எலும்பில் வரையறுத்த இடத்தில் வலியுணர்வு இருக்கும். ஊடுகதிர்ப்படம் முடியளவு கீறலைக்காட்டும். அத்துடன் சுற்றிலும் காலசு உருவாதலைக் காட்டும். இந்நிலைக்கு சில வாரங்கள் ஓய்வும் அறிகுறிசார் சிகிச்சையும் அளித்தாலே போதும்.

மூட்டுகளின் விலகல்க்ள்

மூட்டு விலகல் என்பது எலும்பின் மூட்டுசார் முனை மூட்டுக்குழியிலிருந்து முழுவதாக இடம் பெயர்தலாகும். அரைகுறை இடப்பெயர்ச்சி என்பது கீழ்நழுவல் ஆகும்.

மூட்டு விலகல்களைப் பின்வருமாறு வகைப்படுத்தலாம்

1. பிறப்பமை விலகல்
2. பெற்றமை விலகல்
    1) காயம் சார்ந்தது.
    2) நோய்க்குறி சார்ந்தது
    3) வாதம் சார்ந்தது

காயம் சார் மூட்டுவிலகல்

இது எப்பொழுதும் வீறுமிகு தாக்கத்தைத் தொடர்ந்து ஏற்படும். இதன் மருத்தடி வகைகள் பின்வருமாறு :

1) திடீர் மூட்டு விலகல்
2) பழைய நேராக்கம் பெறா மூட்டு விலகல்
3) மீள் மூட்டுவிலகல்

நோய் முதல் நாடல்

காயம்சார் மூட்டுவிலகல்கள் பொதுவாகத் தோள், முழங்கை, இடை, ஆகிய இடங்களில் நிகழும். மருத்தடியாக திடீர் மூட்டுவிலகலை அதன் வரலாறு, காண்நிலைகள் மூலமே அறிவர். மூட்டில் முழு உருக்குலைவு இருக்கும். எலும்பியச் சுவடுகள் உருவேறுபடும். மூட்டைச் சுற்றிலும் கடும்வலியும், வீக்கமும் இருக்கும். மூட்டைச் சேர்ந்த நரம்பு, நாளவட்டம் ஆகியவற்றில் சிதைவுகள் உள்ளனவா என்று நோக்க வேண்டும். ஊடுகதிர்ப்படம் நோய் அறிநிலையை உறுதிப்படுத்தி அத்துடன் சேர்ந்த முறிவுகளை நுணுக்கமாகக் காட்டும்.

மேலாண்மை

மூட்டின் திடீர் விலகல் ஒரு எலும்பியல் நெருக்கடி நிலை ஆகும். இங்கு உடனடி நேராக்கம் தேவைப்படுகிறது. நேராக்கத்தின் பின்னர் மூட்டுப் பொதியுறை, பிணையம் போன்ற மென்திசுக்கள் ஆறும்வரை அசைவின்றி இருத்தல் வேண்டும். கிட்டத்தட்ட மூன்று முதல் நான்கு வாரங்களுக்குப் பின்னர் உடற்பயிற்சி மருத்துவத்தின் மூலம் மூட்டினை அசைக்க வேண்டும்.

மீள்மூட்டுவிலகல்

மூட்டின் காயம்சார் மூட்டுவிலகலைத் தொடர்ந்து சிறிய காயத்தால் அடுத்தடுத்து இடப்பெயர்வுகள் நிகழ்ந்தால் அது மீள்மூட்டுவிலகல் எனப்படும். இது குறிப்பாகத் தோள் மூட்டிலும் முட்டிச்சிப்பித் தொடை மூட்டிலும் பெரிதும் நிகழும்.

பழைய நேராக்கம் பெறாத மூட்டுவிலகல்

முதனிலை மூட்டுவிலகலுக்குப் பின்னர் சில மாதங்கள் கழித்து நோயாளிகள் நேராக்கம் பெறா மூட்டுவிலகலுடன் சிகிச்சை பெற வருவர். துரதிர்ஷ்டவசமாக இந்தியாவில் இது பெரிதும் நிகழ்கிறது.

கிராமப்புறங்களில் அரைகுறையாக நேராக்கம் செய்வதால் இவ்வாறு ஏற்படுகிறது. இவை நீண்ட காலச்சிகிச்சை தேவைப்படும் கடினமான சிக்கல்களாகும்.

நோய்க்குறிசார் மூட்டுவிலகல்

சில நோய்ப் படிநிலைகளால் இது உருவாகிறது, இடுப்பு மூட்டில் இது பெரிதும் ஏற்படும். தொடைஎலும்பின் (ஃபீமர்) தலைப்பு அழிந்தாலும் அல்லது மூட்டுப் பொதியுறையின் மிகைநிலை அகற்சியினாலும் இது நிகழலாம்.

அழிநிலை மூட்டு விலகல்

பின்வரும் நிலைகளில் இது பெரிதும் நிகழும்.

1) பயணிக்கும் கிண்ணக்குழி அமைந்த இடை எலும்புருக்கி நோய்.

2) மழலைப் பருவத்து இடுப்பின் சீழ்ப்புண்ணான மூட்டழற்சி தொடையெலும்பின் தலைப்பு முழுவதும் அழிந்துபட்ட "டாம்ஸ்மித்" மூட்டழற்சி.

அகற்சிசார் மூட்டுவிலகல்

மூட்டுப்பொதியுறை மூட்டு நீர்மகட்டினாலோ அல்லது சீழினாலோ வேகமாக விரியும் போது தொடையெலும்பின் தலைப்பு இடம்பெயரும்.

வாதம்சார் மூட்டுவிலகல்

தசைவலிமை குறிப்பிடத்தக்க அளவு சரியீடின்றி இருக்கும்போது இது நிகழும். இடுப்பு ஒடுக்கிகளும், மடக்கிகளும் மிகையாக இயங்கும்போது இது நிகழும். இது எப்பொழுதும் பின்பக்க மூட்டுவிலகலாகவே அமையும். இதை முன்புறப்போலியோ மூளைத்தண்டழற்சியிலும் (திடீர்ச்சுருக்கநிலை) பெருமூளை சார்வாதத்திலும் காணலாம். போலியா மூளைத்தண்டழற்சியில் இடுப்பு பின் தூக்கிகளும், விரிப்பிகளும் முடக்கு வாதப்படும்போது மிகுதியாக இயங்கும் இயல்புள்ள ஒடுக்கிகளும், மடக்கிகளும், மூட்டுவிலகலைத் தோற்றுவிக்கின்றன. பெருமூளைசார் வாதத்தில் ஒடுக்கிகள், மடக்கிகளின் திடீர்ச்சுருக்கம் மூட்டுவிலகலைத் தோற்றுவிக்கிறது.

கலைச்சொற் பட்டியல்

Abductors	விரிப்பிகள்
abnormal	இயல்பற்ற
above elbow plaster cast	முழங்கை மேற்பகுதி மாக்கட்டு வார்ப்புரு
above knee plaster cast	முழங்கால் மேற்பகுதி மாக்கட்டு வார்ப்புரு
accurate	துல்லியமான
accult primary	மறைமுதனிலை
acetabulum	கிண்ணக்குழி
acquired -	பெற்றமை -
active	தன்னூக்க
acute	கடும்
acute volkmann's ischaemia	வோக்மன் திடீர்க்குருதியூட்டக் குறைபாடு
adductors	ஒடுக்கிகள்
adolescent	இளமை
advanced primary malignancy	முன்னணி முதனிலைப்புற்று நோய்
alignment	ஒழுங்கு
anaesthesia	உணர்வகற்றல்
angulation	கோணலாக்கம்
ankle	கணுக்கால்
anterior edge	முன்புறக் கூர்முனை
arrest of growth	வளர்ச்சித் தடை
arterial hypoxemia	தமனிய உயிர்வளிக்குறை
arterial spasm	தமனித் திடீர்ச் சுருக்கம்
arthritis	மூட்டழற்சி
arthrosis	மூட்டுநோய்

articular end	மூட்டுசார் முனை
articular surface	மூட்டு மேற்பரப்பு
aseptic	சீழ்ப்புண்ணாகா
associated nerve	சேர்ந்த நரம்பு
atrophy	தேய்நிலை
atrophic	வறள்நிலை
avascular	குருதி ஊட்டமற்ற
avulsion fracture	பிய்த்திழு முறிவு
axillae	அக்குள்
balance	சமனம்
balanced traction	சமநிலை இழுவை
battered	நைக்கப்பட்ட
below elbow plaster cast	முழங்கைக் கீழ்ப்பகுதி மாக்கட்டு வார்ப்புரு
below knee plaster cast	முழங்கால் கீழ்ப்பகுதி மாக்கட்டு வார்ப்புரு
bending force	வளைவிசை
benign	தீங்கற்றவை
bilateral fracture	இருபக்க முறிவு
bio chemistry	உயிர் வேதியல்
bio electrical	உயிர் மின்னியல்
biopsy	உடல் திசு ஆய்வு
birth fracture	மகப்பேறு முறிவு
bony continuity	எலும்புத் தொடர்ச்சி
bony landmarks	எலும்பியச் சுவடுகள்
brachial artery	மேற்கைத்தமனி
brachial plexus	மேற்கை நரம்புப் பின்னல்
breech presentation	புட்டப் பிறப்புத் தோற்றம்

bridging callus	பாலக் காலசு
bronchus	மூச்சுக் குழாய்
calcaneum	குதிகால் எலும்பு
calcified mass	சுண்ணக மயமான பிண்டம்
calcium	சுண்ணம்
callus	காலசு
cancellous screw	பின்னிவிழை எலும்பித் திருகாணி
capitulum	கப்பிச்சுலம்
capsule	மூட்டுப் பொதியுறை
carcinomatosis	பரவலான நுண்புற்று
capillaries	குழாய்கள்
cases	நோயர்
causative pathology	நோய்க்குறிக் காரணியியல்
cell	உயிர் அணு
cerebral symptom	பெருமூளை சார் குறி
characteristic	குறிப்பிடத்தக்க
chip	சில்லு
check radiograph	சோதனை ஊடுகதிர்ப்படம்
chondroblast	குருத்தெலும்புருமம்
circulatory stagnation	இரத்த ஓட்டத் தேக்கம்
clean cut	தூய்வெட்டு
clavicle	காரையெலும்பு
click	சொடுக்கொலி
clinic	பண்டுவமனை
clinical types	மருத்தடி வகைகள்
clinical union	மருத்தடிச் சேர்க்கை
closed fracture	உட்காய முறிவு

clot	உறைதல்
colle's fracture	கோலெ முறிவு
coller	கழுத்துப்பட்டை
coma	ஆழ்மயக்கம்
comminuted fracture	நொறுங்கு முறிவு
complicated fracture	சிக்கலான முறிவு
compound fracture	சேர்வை முறிவு
cancellous bone	பின்னலிழை எலும்பு
condylar	கணுச்சார்
congenital	பிறப்பமைவு
conjunction	சந்திப்பு
connective tissue	இணைப்புத் திசு
conjunctiva	விழி வெண்படலம்
conservative	மூடு முறை
constant electrical current	நிலை மின்னோட்டம்
continuous traction	தொடர் இழுவை
contusion	கன்றுதல்
cortex	புறணி
cortical bone	புறணி எலும்பு
cortical fracture	புறணி முறிவு
cortical screw	புறணித் திருகாணி
cotton wool	பதப்படுத்தாப்பஞ்சு
crack fracture	கீறல் முறிவு
cranium	மண்டையறை
crepe	சுருக்கமென் துணி
crepitus	நெறு நெறுப்பு
crippling deformity	முடமாக்கும் உருக்குலைவு

cross union	மாறுசேர்க்கை
crush injury	நெருக்குச் சிதைவு
cubital fossa	முழங்கைப் பள்ளம்
cuff	கைப்பட்டை
curette	சுரண்டி
cyanosis	நீலப் பாய்ச்சல்
cyst	நீர்ப்பை முண்டு
debilitated	ஆற்றலிழப்பு
definition	வரையறை
deformity	உருக்குலைவு
depressed fracture	அழுந்து முறிவு
destructive dislocation	அழிநிலை மூட்டுவிலகல்
diagnosis	நோய்முதல் அறிதல்
diaphyseal fracture	குற்றிடைப் பகுதி முறிவுகள்
diffuse	பரவல்
direct violence	நேர்த்தாக்கம்
dislocation	மூட்டுவிலகல்
disorder	சீர்குலைவு
disorientation	சூழல் உணர்விழப்பு
distal fragment	கீழ்மட்டத் துண்டு
distant bone	தூரத்து எலும்பு
distend	பரவுதல்
distensive dislocation	அகற்சிசார் மூட்டுவிலகல்
distraction	இடைவெளியூட்டு இழுவை
district accident units	மாவட்ட விபத்துப் பிரிவுகள்
domestic injuries	மனைசார் சிதைவுகள்
dyspnoea	மூச்சுத் திணறல்

edema	நீர்க்கோவை
effusion	நீர்மக்கட்டு
chronic Volkmann's Ischaemic contracture	'வோக்மன்' நாட்பட்ட குருதி ஊட்டக் குறைத் தசைக் குறுக்கம்
elastic traction	நெகிழ் இழுவை
electrolyte	மின் பகுப்பொருள்கள்
electro-phoretic pattern	மின்பகுப்புக் கோலம்
element	தனிமம்
emboli	மிதப்பு அடைப்புகள்
embolic phenomena	மிதவை அடைப்புக் குறிகள்
endochondral oosification	குருத்தெலும்புறைவு
epicondyle	மேல்கணு
epidemiology	கிருமித்தாக்க நோயியல்
epiphysis	குருத்துமுனை
epithelium	தோல் உயிர்மம்
etiology	நோய் முதலியல்
exacerbation	கடுப்பு
examination	ஆய்வு
excessive distension	மிகைநிலை அகற்சி
excision	அறுத்து நீக்கல்
extensors	பின்தூக்கிகள்
external callus	வெளிப்புறக் கா.லசு
extraction	வலிந்து வருவி
exudation	கசிவு
femur	தொடை எலும்பு
fibroblast	நாரியல் உருமம்
fibrousdysplacia	இயல்பு பிறழ்நாரியல் வளர்ச்சி

finding	காணிலைகள்
fixed tration	நிலையிழுவை
factors	கூறுகள்/பண்புகள்
fracture	முறிவு
fracture healing	முறிவு ஆறுதல்
fracture lines	முறிவுக் கோடுகள்
fracture neck of femur	தொடை எலும்பின் கண்டப் பகுதி முறிவு
fresh fracture	புது முறிவு
functional cast brasing	செயல்நிலை வார்ப்புருக்கட்டு
fundamental	அடிப்படை
gap	இடைவெளி
gas gangrene	வாயு உறுப்பு அழுகல்
geriatric physician	முதுமை மருந்தியல் மருத்துவர்
glassy	கண்ணாடி போன்ற
granulation tissue	துகள் திசு
greenstick fracture	பச்சைக் குச்சி முறிவு
groin	அரை
haematoma	குருதிக்கட்டி
homogeneous	ஒரு படித்தான
hyper	மிகு சுரத்தல்
hypertrophic type	தடிநிலை வகை
humerus	மேற்கையெலும்பு
imbalance	சரியீடின்மை
immature	முதிரா -
imperfect	தவறான
inaccurate	செம்மையிலா
incise	வெட்டு

increased pressure	மிகையழுத்தம்
indirect violence	மறைமுகத் தாக்கம்
indications	குறிப்புகள்
indistinguishable	வேறுபிரித்தறிய முடியாத
inert	இயங்காமை
inflammatory phase	அழற்சி நிலை
inflammation	அழற்சி
inherent instalbility	இயல்பான நிலையின்மை
initial treatment	தொடக்க நிலைச் சிகிச்சை
injury	சிதைவு
intravenous injection	சிரை உள்ளூசி
injudicious handling	இசைவு பிசகாகக் கையாளுதல்
internal fixation	உட்பொருத்துதல்
interposition	செருகல்
intra membranous oosification	உள் சவ்வியல் கெட்டிப்பாடு
internal callus	உட்புறக்காலசு
intermediate callus	இடைநிலைக் காலசு
interfere	ஊறு விளைவிக்கும்
interphalangeal joints	விரலிடை மூட்டுகள்
investigation	பிணி ஆய்வு
ischaemia	குருதி ஊட்டக் குறை
inschaemic necrosis	குருதியூட்டக் குறைத்திசு அழுகல்
ischaemic paralysis	குருதியூட்டக் குறைவாதம்
isotope	ஓரகத் தனிமம்
isotope bone scan	ஓரகத்தனிம எலும்பு அலகீடு
jerk	உலுக்கல்
joint cavity	மூட்டுக்குழி

kunt scher intra medullary nailing	குன்ஷர் அகணி உள்ஆணிப் பொருத்தம்
Labour	மகப்பேறு
Lamellar bone	எலும்புத் தகடு
limb	பக்க உறுப்பு
local causes	வரையறைக்குட்பட்ட காரணங்கள்
maimer	ஊனமாக்கு
malleolar screw	மல்லியோலஸ் திருகாணி
malunited fracture	தவறிச்சேர் முறிவு
manoevres	திறல்முறைச் செயற்பாடு
manipulative reduction	கைவினை நேராக்கம்
manteggia fracture	" மான்டேகியா" முறிவு
mass	பிண்டம்
massage	தேய்த்து விடல்
massive	பெருமளவு
massive fat embolism	மிகைக் கொழுப்பு மிதவை
metacarpo phalangeal joints	உள்ளங்கை விரல் மூட்டுகள்
mature lamellar bone	முதிர் தகட்டெலும்பு
medialepicondyle	உட்கணு
medial malleolus	உள் மல்லியோலஸ்
medullary callus	அகணிக் காலசு
medullary cavity	அகணிப் புழை
median nerve	நடுநரம்பு
membranous	சவ்வியல்
mesenchymal	மெசங்கைமல்
metaphyseal end	அகன் முனை
metatarsal	உள்ளங்கால்

micro circulation	நுண் சுற்றோட்டம்
mineralised	தாது சேர்
moderate case	இடைநிலைக் கோளாறு
monitoring	இடரெச்சரிக்கை விடுப்பு
morbidity	நோயுற்ற விகிதம்
mortality	இறப்பு விகிதம்
moulding	வார்ப்படம் செய்தல்
midshaft	நடுத்தண்டு
mild case	மென்னிலைக் கோளாறு
multiple limb fractures	பக்க உறுப்புப் பலமுறிவுகள்
multipotent	பல்லாற்றல் மிகு
Neck of the humerus	மேற்கை எலும்பின் கண்டம்
necrosis	திசு அழுகல்
newbone	புத்தெலும்பு
non-specific wound infections	குறிப்பற்றகிருமித்தாக்கப் புண்கள்
normal tendancy	இயல்பான போக்கு
oblique	சாய்வு
obliterated	முற்றிலும் நீங்கல்
olecranon	முட்டித் துருத்தி
oncologist	புற்று மருத்துவர்
oosification	உறைவு
open fracture	வெளிக்காய முறிவு
operative curretting	அறுவை சார் சுரண்டல்
origin	தொடங்கிடம்
orthopaedic emergency	எலும்பியல் நெருக்கடி நிலை
orthopeadic surgeon	முடஇயல் அறுவை மருத்துவர்/ எலும்பியல் அறுவை மருத்துவர்
osteoarthrosis	எலும்புத் தேய்மான மூட்டு நோய்

osteodystrophy	எலும்பிய உணவுக்குறைக் கோளாறு
osteoblast	எலும்புருமம்
osteogenesis	எலும்பாக்கம்
osteogenesis Imperfecta	எலும்பிய அரை குறையாக்கம்
osteolytic area	எலும்பிய அழிவுப் பரப்பு
osteomalacia	எலும் புரைசல்
osteo myelitis	எலும்பழற்சி
osteonal penetration	எலும்பிய உட்புகல்
osteoporosis	எலும்பு நலிவு
osteoporotic	மெலி வெலும்பாதல்
osteo sclerosis	எலும்புக் கடின நிலை
osteotomy	எலும்பு வெட்டு
overaction	மிகையியக்கம்
paralytic	வாதம் சார்ந்தது
paresis	தசையியக்க மற்ற வாதம்
pattern	கோலம்
pelvis	இடுப்பெலும்பு
pliable	ஒசிவுடையன
poliomyelitis	போலியோ மூளைத் தண்டழற்சி
'pop'bandage	மாக்கட்டு
posterior dislocation	பின் மூட்டு விலகல்
pregressiva	முற்றுநிலை
premature	முதிர் முன்
premature weight bearing	அவசரப்பட்ட பளுத்தாங்கல்
prolonged morbidity	நீண்டநாள் நோயுறுதல்
proteins	புரதங்கள்
pulmonary symptom	நுரையீரல் சார்குறி

Radial artery	ஆரைத்தமனி
radial pulse	ஆரை நாடித்துடிப்பு
radio therapist	ஊடுகதிர் மருத்துவர்
rarefaction	மென்மையாக்கம்
radiograph	ஊடுகதிர்ப்படம்
recurrent dislocation	மீள் மூட்டுவிலகல்
reduction	நேராக்கம்
reduction of fracture	முறிவு நேராக்கம்
referral institutions	குறிப்பிடத்தக்க பெரிய நிலையங்கள்
rehabilitation	மறுசீரமைப்பு
remodelling phase	புத்துரு நிலை
repairative phase	செப்ப நிலை
reposition	மீளமர்வு நிலை
rupture	பிளத்தல்
rickets	வைட்டமின் 'டி' குறை
rigid immobilisation	கட்டுறுதியான அசைவின்மை
response	எதிர்ச்செயல்
restoration	மீட்டளிப்பு
retention	விலகவிடாமை
retinal vessels	விழித்திரை நாளங்கள்
revival	மறுமலர்ச்சி
rotation	சுழற்சி
Sealing callus	அடைப்புக் காலசு
secondary	பதிலி
secondary capsular contracture	இரண்டாம் நிலைமூட்டுப் பொதியுறைக் குறுக்கம்
secondary malignant deposit	இரண்டாம் நிலைப்புற்றுப் படிவு

segment	கூறு
segmented fracture	கண்டதுண்டமான முறிவு
semi tubular plates	பகுதிக்குழாய் வடிவத் தகடுகள்
senile	வயோதிக
separation	தனிப்படுத்தல்
septic	சீழ்ப்புண்ணான
sequence	வரிசையான
series of phases	படிப்படியான நிலைமாற்றங்கள்
services	பணிகள்
serious violence	வீறுமிகு தாக்கம்
serum calcium	ஊனீர்ச் சுண்ணம்
scaphoid	அங்கைப் படகெலும்பு
scar tissue	வடுத்திசு
screw	திருகாணி
sclerosed	கடினநிலை எய்தல்
sclerosis	கடினநிலை
simple	தனி
smooth	வழுவழுப்பான
shaft	தண்டு
short ening	நீளம் குறைதல்
skeletal traction	எலும்பிய இழுவை
skin creases	தோல் மடிப்புக்குறிகள்
skin traction	தோல் தசை வழி இழுவை
specific	குறிப்பான
spine	முதுகெலும்பு
spiral	சுருள்
splint	அணைவரி
splinting	அணைவரிக்கட்டு

spasm	திடீர்ச் சுருக்கம்
speckled	புள்ளிப் -
spongy immature bone	முதிரா மெத்தியல் எலும்பு
soft tissue	மென்திசு
stable fracture	நிலைமுறிவு
stable immobilisation	நிலையான அசைவின்மை
stabilise	நிலைப்படுத்துதல்
stage	பருவம்
stage of haematoma	குருதிக் கட்டிப் பருவம்
stage of remodelling	புத்துருவாக்கப் பருவம்
stellate fracture	பலவரி முறிவு
stiffness	விறைப்பு
stimulate	தூண்டு
stress fracture	நெருக்க முறிவு
subluxation	கீழ் நழுவல்
sudanophilic	சூடன் கரையேற்றம்
sudeck's osteodystrophy	சூடெக்கின் எலும்பிய சத்துக்குறைக் கோளாறு
supra condylar	கணு மேற்புறம்
supraspinatus	மேற்கை ஒடுக்கித் தசை
supination	உள்ளங்கை மல்லாந்த விரிநிலை
supplemented	இணைத்து நிறை
surgically corrected	அறுவைசார் திருத்தம்
sustain	தாங்குதல்
suppress	அடக்கு
surgical intervention	அறுவை வழித்தலையீடு
swelling	வீக்கம்
swollen	வீங்குநிலை

sympathectomy	பரிவு நரம்பியத் தரிப்பு
sympathetic reflex activity	பரிவு மறிவினைச் செயற்பாடு
synovial fluid	மூட்டு நீர்மம்
synovial lining	மூட்டு அக உறை
syphilis	மேக நோய்
Tachychordia	மிகை இதயத்துடிப்பு
tachypnoea	மிகை மூச்சு
tapering	சிறுத்து இருத்தல்
tenderness	தொடுவலி
technique of compression plating of fracture	முறிவு அழுத்தத் தகட்டு உத்தி
tetanus	இசிவு
therapy	மருத்துவம்
therapeutics	மருந்து முறையியல்
thrombocy topenia	குருதித் தட்டுக் குறை
thrombosis	குருதி உறைவு
thyroid	கண்டச் சுரப்பி
tomography	ஊடுகதிர் உள்தளப் படமுறை
Tom smith's arthritis	டாம் ஸ்மித் மூட்டழற்சி
torsion	முறுக்குதல்
tier	அடுக்கு
tissue	திசு
trabeculae	படிமங்கள்
traction	இழுவை
trauma	காயம்
transmission	கடத்தல்
traumatic subluxation	காயம்சார் கீழ் நழுவல்
transverse	குறுக்கு

treatment	சிகிச்சை
travelling acetabulum	பயணிக்கும் கிண்ணக் குழி
trivial violence	எளியதாக்கம்
tuberculosis	காசநோய்
tuberosity	மொட்டு
type of bone	எலும்பு வகை
type of fracture	முறிவு வகை
typical	குறிப்பிடத்தக்க மாதிரி
Ulnar artery	முன்கை அடியெலும்புத் தமனி
ulnar nerve	முன்கை அடியெலும்பு சார் நரம்பு
union of fracture	முறிவுச் சேர்க்கை
'U' plaster	'U' மாக்கட்டு
uniting callus	சேர்க்கும் காலசு
ununited fracture	சேராத முறிவு
Vascular	குருதி ஊட்டம்
vascular injury	நாளவட்டச் சிதைவு
vasodilatation	குருதிநாள விரிவு
vasomotor disturbance	குருதிக் குழாய் இயக்கக் குழப்பம்
venous dilatation	சிரை விரிவு
venous return	சிரை ஓட்டக் குருதி
vertebrae	முள்ளெலும்புகள்
vessels	நாளங்கள்
viscera	உள்ளுறுப்புகள்
volkmann's ischaemia	வோக்மன் குருதியூட்டக் குறை
Wires	கம்பிகள்
Yielding	வளைதல்

பகுதி - 2

தோள், மேற்கைகளின் முறிவுகள்

தொழிற்சாலை விபத்துக்களிலும், வீட்டு விபத்துக்களிலும் மேல்பக்கவுறுப்புகளின் எலும்புகளும், மூட்டுகளும் பெரிதும் சிதைகின்றன. எலும்புச் சிதைவுகளில் இவையே மிகுந்த விழுக்காடாய் அமைகின்றன. சென்னையிலுள்ள அரசாங்கப் பொது மருத்துவமனையில், முறிவு மருத்துவமையத்தின் மொத்த எலும்புச் சிதைவுகளில் மேல்பக்கவுறுப்புச் சிதைவுகள் 50-55% ஆக அமைகின்றன. சரியான சிகிச்சையின்மையும், புறக்கணிப்பும் மூட்டுவிறைப்பு, உருக்குலைவு, செயல்நிலை இழப்பு முதலியவற்றை ஏற்படுத்திக் கடுமையான உடல் ஊனத்தையும், பொருளாதார இழப்பையும் விளைவிக்கின்றன.

மேல் பக்கவுறுப்பின் சிதைவுகளுக்கான காரணம் கீழே விழும் போது கைகளை நீட்டி ஊன்றுவதாகும். இது பல்வேறு வயதினரிடையே வெவ்வேறு வகை மாதிரிகளான முறிவுகளை ஏற்படுத்துகிறது.

குழந்தைகள் : ஏ) காரையெலும்பு (க்ளேவிக்ல்) என்ற கழுத்துப் பட்டையெலும்பு முறிவு.

பி) முழங்கையில் மொக்குமேல்பட்ட முறிவு.

சி) ஆரையெலும்பு (ரேடியசு), முன்கையெலும்பு (அல்னா) களில் பச்சைக்குச்சி முறிவு.

இளைஞர் : ஏ) ஆரையெலும்புக் கீழ்முனையில் குருத்து முனைப் பிரிவு.

வாலிபர் : ஏ) மணிக்கட்டில் அங்கைப்படகெலும்பு (ஸ்காபாய்டு) முறிவு.

(பி) முன்கை ஈரெலும்பு முறிவு.

(சி) ஆரையெலும்புத் தலைப்பு அல்லது கண்டப்பகுதி முறிவு.

(டி) மணிக்கட்டு மூட்டுவிலகல்.

முதியோர் : (ஏ) கோலெசு முறிவு

(பி) மேற்கையெலும்புக் (உற்யூமரஸ்) கண்டப் பகுதி முறிவு.

காரையெலும்பு முறிவு

நிகழ்வு

இது கைக்குழந்தைகளுக்கும், சிறு குழந்தைகளுக்கும் ஏற்படுகிறது. இது மகப்பேறு முறிவுகளில் பொதுவான ஒன்றாகும்.

தாக்கத்தன்மை

இது கீழேவிழும்போது உடற்பளுவை நீட்டிய கையிலோ அல்லது தோளின் நுனியிலோ தாங்குவதால் ஏற்படுகிறது. புட்டப்பிறப்பில் கையை வெளியே உருவும் பொழுதும் இது ஏற்படலாம்.

மருத்தடித் தனித்தன்மைகள்

காரையெலும்பின் முக்கூறில் நடுக்கூறு வெளிக்கூறின் சந்திப்பே முறிவிடமாக அமையும். காரையெலும்பின் வெளிமுனைமுறிவு தோளின் உச்சியில் நேர் அடி விழுவதால் ஏற்படுகிறது.

நோய் அறுதியிடல்

விழுந்த வரலாற்றை வைத்தும், தோளசைவுகளால் ஏற்படும் வலியை வைத்தும் எளிதாக நோயை அறுதியிடலாம். நோயாளி மடக்கிய முழங்கையை இயல்பான கையால் தாங்கிக் கொண்டிருப்பார். முறிவிடத்தில் வீக்கமும் தொடுவலியும் இருக்கும்.

ஊடுகதிர்ப்படத் தன்மைகள்

முன்பின் ஊடுகதிர்ப்படம் முறிவைக் காட்டுகிறது. அது இடப்பெயர்வற்ற கீறலாகவோ அல்லது வெளித்துண்டு அழுந்தி நடுவில் இடம்பெயர்ந்த இடப்பெயர்வு முறிவாகவோ இருக்கலாம். உள்துண்டு மேல் நோக்கி இடம்பெயர்ந்து துண்டுகள் ஒன்றல்மேல் ஒன்று கிடக்கும். (படம் - 2.1)

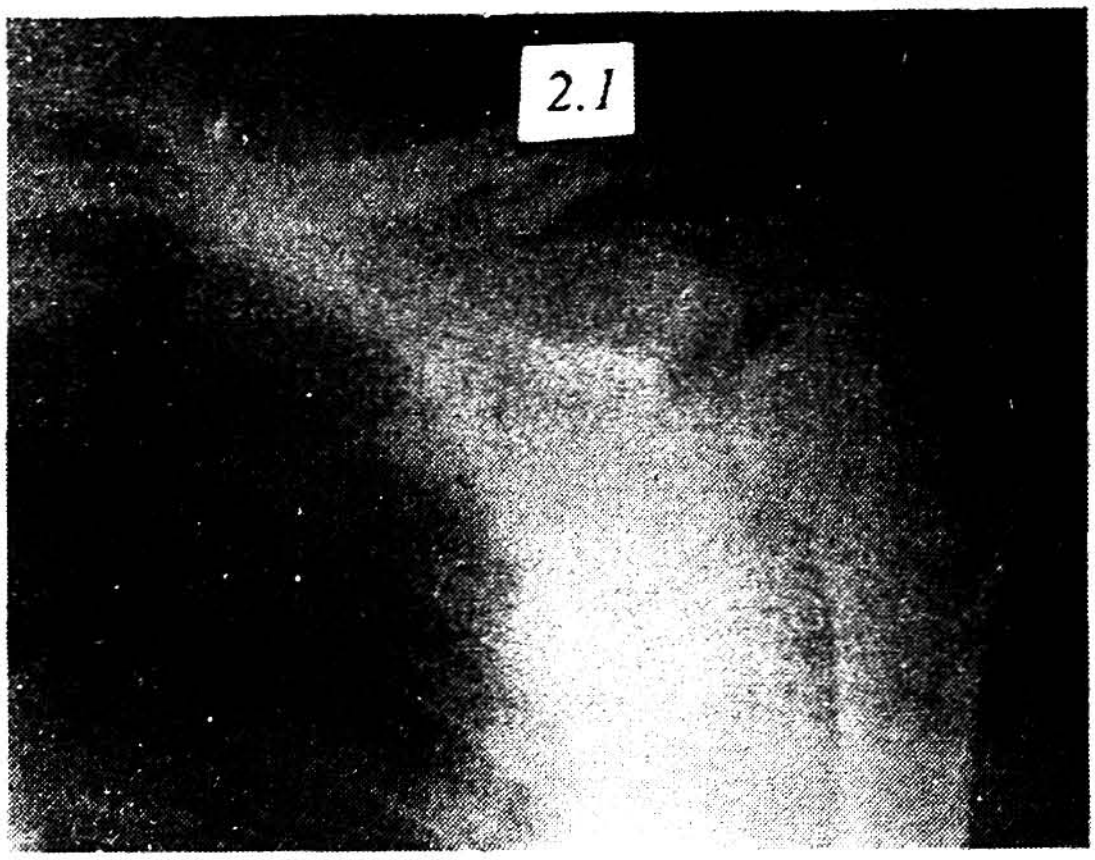

படம் 2.1 *காரையெலும்பு முறிவு (இடது)*

சிகிச்சை

கைக்குழந்தைகளும் குழந்தைகளும்

மூன்று வயதிற்குக் குறைந்த குழந்தைகளுக்குக் காரையெலும்பின் முன்னிருந்து பின்னாகக் குறுக்கே வார்ப்பட்டையும், கைகழுத்துப் பட்டையும் இட்டால் போதுமானது. முறிவு இரண்டு அல்லது மூன்று வாரங்களில் சேர்ந்து விடும்.

இளைஞரும் வாலிபரும்

பலமுறைகள் விளக்கப்பட்டிருந்தாலும் எளிமையான முறையே சிறந்ததாகும். அக்குளில் மெத்தட்டைகளை வைத்து ஒரு இறுக்கமான '8' வடிவக் கட்டினால் வெளித்துண்டை மேற்புறமாகத் தூக்கி அதன் உள்துண்டுடன் கூடிய நேரொழுங்கை நிலைநாட்டுவதே சிகிச்சையின் நோக்கமாகும். (படம் - 2.2)

மேற்கையை ஒரு தொட்டில் கட்டால் தாங்க வேண்டும். முறிவு 4 வாரகால அளவில் சேரும். முழுமையான உடற்கூறுசார் நேராக்கம் தேவை இல்லை. ஏனெனில் சொற்ப இடப் பெயர்வுடன் கூடிய காரையெலும்பு முறிவும் நன்கு சேர்ந்து நல்ல செயல்நிலையைத் தரும்.

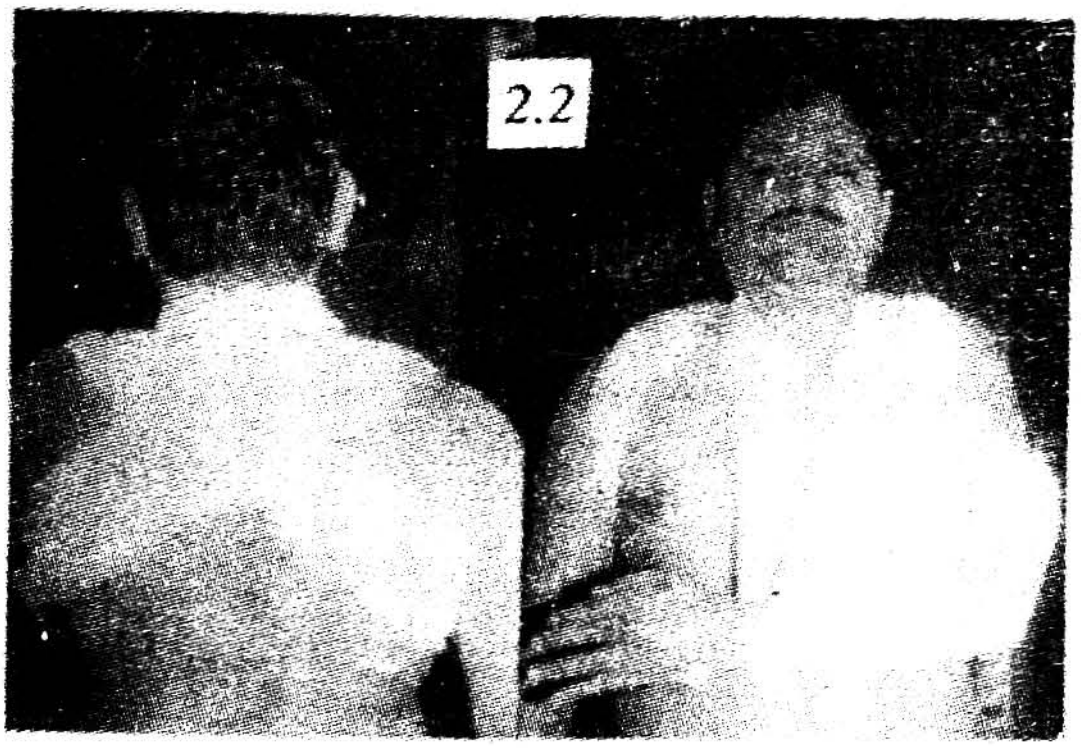

படம் 2.2 '8' வடிவக் கட்டு

சிக்கல்கள்

மிகை இடப்பெயர்வு சில வேளைகளில் மேற்கை நரம்புப் பின்னலையும், இரத்தக் குழாய்களையும் ஆபத்துக்குள்ளாக்கும். இதற்கு அறுவைத்தலையீடும், உட்பொருத்தியும் தேவைப்படலாம். முதியோரிடம் ஏற்படும் பொதுவான சிக்கல் விறைத்த தோளாகும். இதனைத் தன்னூக்க அசைவுகளின் மூலம் முற்கூட்டி அசைப்பதால் தவிர்க்கலாம்.

காரையெலும்பின் வெளிமுனை முறிவு

இது சாதாரணமாக நேர்த்தாக்கத்தால் ஏற்படுகிறது. துண்டுகள் எப்பொழுதும் இடம் பெயர்ந்து இருக்காது. ஒரு கைக்கழுத்துப்பட்டையை இரண்டுவார காலத்திற்கு இட்டால் போதுமானது. இடப்பெயர்வு இருந்தால் உச்சிக்காரை மூட்டுவிலகலுக்குரிய சிகிச்சையே அளிக்க வேண்டும்.

உச்சிக்காரை மூட்டு விலகல்

தோளின் வெளிப்புறத்தில் பளுத்தாங்கி வீழ்வதால் உச்சிக்காரை மூட்டு நழுவும், அல்லது விலகும். சிறகெலும்பு காரையெலும்பு முனைப்பிணையங்களின் (கோரகோ க்ளேவிக்குலார்பிணையம்) பகுதிப்பிளவு நழுவலையும், முழுமைப் பிளவு மூட்டுவிலகளையும் விளைவிக்கும். மருத்தடியாக நோயாளி தோளின் உச்சியில் கடும்வலியுடன் வருவார். காரையெலும்பின் வெளிமுனை உயர்ந்து

அவ்விடத்தில் தொடுவலி இருக்கும். மூட்டில் இடப்பெயர்வின் தரத்தை ஊடுகதிரியம் வெளிப்படுத்தும்.

மென்தர நடுத்தர இடப்பெயர்வுகளை வார்ப்பட்டை இட்டுச் சிகிச்சை அளிக்கலாம். முழங்கையை 90° மடக்கத்தில் வைத்து வார்ப்பட்டையை காரையெலும்பின் வெளிப்புற 1/3 பகுதியின் மேலிருந்து கீழே முழங்கையின் முனையைச் சுற்றி இட வேண்டும். மிகை இடப்பெயர்வு இருப்பின் நோயருக்கு அறுவை நேராக்கம் தேவைப்படும். பிளந்த சிறகெலும்பு காரையெலும்பு முனைப் பிணையத்தைச் செப்பனிட்டும், செங்குத்துத் திருகாணி அல்லது அகணி உட்பிணைப்பூசியால், உட்பொருத்தியும் செயல்நிலை, ஒப்பனையழகு சார்ந்த நல்ல விளைவுகளைப் பெறலாம்.

தோளெலும்பு (ஸ்காபுலா) முறிவு

இது அடிக்கடி ஏற்படுவதல்ல. இது பின்னிருந்து ஏற்படும் நேர்ச்சிதைவால் பெரிதும் நிகழ்கிறது. தோள் எலும்பு முறிவு நான்கு வகையாக அமையலாம்.

ஏ) தோளெலும்பின் கண்டப்பகுதி முறிவு

பி) தோளெலும்பின் உடற்பகுதி முறிவு

சி) தோளெலும்பின் உச்சிப்பகுதி முறிவு

டி) சிறகெலும்பு (கோரகாய்டு) முறிவு

தோளெலும்பு தசைகளால் நன்கு மெத்தணையிட்டு இருப்பதால் இடப்பெயர்வு கூடியவரை குறைவாக இருக்கும் மென்திசுச் சிதைவுகள் ஆறும்வரை 2-3 வார காலம் ஒரு கை, கழுத்துப்பட்டை இடவேண்டும். நல்ல செயல் நிலைமீட்சி கிடைக்கத் தன்னூக்க அசைவுகளை ஊக்குவிக்க வேண்டும்.

தோள்மூட்டுச் சிதைவு

அறுவைசார் உடற்கூறு

தோள் ஒரு பந்துக்கிண்ண மூட்டு ஆகும். இது மேல்பக்கவுறுப்பு முழுவதுமாக எல்லாத் திசைகளிலும் அசைவதற்கு வழிவகுக்கிறது.

மேல்பக்கவுறுப்பில் நிலைத்தன்மையைக் காட்டிலும், அசைதன்மையே மிக முக்கியமானதாதலால், மூட்டு மிகுந்த அகல்குவிவான கிண்ணக்குழியில் மேற்கையெலும்பின் தலைப்பு மிகச் சிறிதளவே பொருந்த அமைந்திருக்கும். மூட்டு முன்னும் பின்னும் மேலும் தோளெலும்பு அடிப்புறத் தசைத்தளை (.Subscapularis) மேற்கை ஒடுக்கித் தசைத்தளை (.Supraspinatus) மேற்கையெலும்பு வெளித்திருப்பு தசைத்தளை, (Infra Spinatus) மேற்கை வெளிச்சுழல் தசைத்தளை (Teres Minor) முதலியவை மூட்டுறையில் இணைவதால் உருவான தசை தசைத்தளைக் கட்டுப்பட்டையால் சூழ்ந்து இருக்கும். இத்தசைகளுடன் பெருந்தசைகளான மார்புத்தசை (Pectoralis) மேற்கையெலும்பு ஒடுக்கி நீட்டி உட்சுழற்றுதசை (Latissmus Doris) முதலியவையும் சேர்ந்து கிண்ணத்திற்குள் தலைப்பு தங்கிடத்துணை செய்கின்றன. மூட்டுப் பொதியுறையின் கீழுப்பகுதி தசைகளின் ஆதாரம் இன்றி இருப்பதால் அதுவே மூட்டின் மிக வலுவற்ற பகுதியாகும்.

தோள்மூட்டு விலகல்

வகைமை

பின்வரும் மருத்தடிவகைகளை இனம்காண வேண்டும்.

1) நிகழ்ந்த உடன்நிலை மூட்டு விலகல்.

ஏ) முன்புற மூட்டுவிலகல் - மிகப்பொதுவான வகை

பி) பின்புற மூட்டுவிலகல் - இது அபூர்வமான வகை

சி) கீழ்ப்புற மூட்டுவிலகல் - நிமிர்ந்த நழுவல்.

2) பழைய நேராக்கம் பெறா மூட்டு விலகல்

3) மீள்தொடர் மூட்டு விலகல்.

முன்புற மூட்டு விலகல்

நிகழ்வகை

காயத்தால் எளிதாக விலகும் மூட்டுகளில் ஒன்று தோளாகும். மேற்கை வெளிப்புறமாகக் சுழன்றும், விலகியும் உள்ள

அமைவுநிலைகளில் கைகளை நீட்டிப் பளுத்தாங்கி விழும்போது மேற்கையெலும்பின் தலைப்பு முன்புறமாக வழுகிவிடுகிறது. சில வேளைகளில் தோளின் பின்புறத்தில் ஏற்படும் நேர்த்தாக்கம் தோளை முன்னோக்கி மூட்டுவிலக வைக்கிறது.

காயம்சார் நோய்க்குறியியல்

இளம் வாலிபரிடம் காயத்தின் போது கிண்ணவிளிம்புடன் கூடிய முன்புறப் பொதியுறை; எலும்பியக் கிண்ணத்தின் முன்புற ஓரத்திலிருந்து உரிந்துவிடும். மேற்கையெலும்பின் தலைப்பு முன்புறமாக வழுக்கித் தோளெலும்பு அடிப்புறத்தசையின் கீழ் இருக்கும். பொதுவாக மேற்கையெலும்பின் தலைப்பு சிறகெலும்பின் அடியிலோ (சிறகெலும்படி வகை) அல்லது சில வேளைகளில் காரையெலும்பின் அடியிலோ (காரையெலும்படி வகை) இருக்கும். வயோதிகர்களிடம் மூட்டுப்பொதியுறையின் முன்புறம் கிழிந்து அதன் வழியாகத் தலைப்பு நழுவி முன்வரும்.

மருத்தடித் தனித்தன்மைகள்

இத்தகு நோயாளி சாதாரணமாக இளம்வாலிபராக இருப்பார். மூட்டு விலகலின் மருத்தடித் தனித்தன்மை பின் வருவனவற்றை அடியொட்டியுள்ளது.

ஏ) கிண்ணத்தை வெற்றிடமாக்கி விட்டு மேற்கையெலும்பின் தலைப்பு தன் இயல்பான அமைவு நிலையில் இல்லாமை.

பி) மேற்கையெலும்பின் தலைப்பு இயல்பற்ற அமைவுநிலையில் இருப்பது.

சி) இயல்பற்ற அமைவுநிலையின் விளைவுகள்.

கூர்ந்து நோக்கும்போது நோயாளியின் மேற்கை; உடலிலிருந்து தள்ளியிருப்பதுடன் முழங்கையையும், முன்கையையும் இன்னொருகையால் தாங்கியிருப்பது தெரியும். தோள்பட்டை நிமிர்த்தி முக்கோணத்தசையின் (Deltoid) வெளிப்புறம் தட்டையாகிவிடும். (படம் - 2.3)

படம் 2.3 *தோளின் முன்புற மூட்டுவிலகல் (தோள் பட்டை நிமிர்த்தி முக்கோணத்தசை தட்டையாகக் காணும் நிலை)*

முன்புற அக்குள் மடிப்பில் ஒரு முழுமை இருக்கும். தொட்டுப்பார்க்கும் போது கிண்ணத்தின் காலி நிலையும், தோள்பட்டை நிமிர்த்தி முக்கோணத்தசையின் கீழ் இயல்பான எலும்பியத்தடை இல்லாமையும் தெரியும். மேற்கையெலும்பின் உருண்டை வடிவத்தலைப்பை மார்புத் தசைகளின் ஆழத்தில் சிறகெலும்புப் புடைப்பின் அடியிலோ அல்லது சில வேளைகளில் காரையெலும்பின் அடியிலோ தொட்டு உணர இயலும். இடப்பெயர்வின் காரணமாக நோயாளியால் முழங்கையை உடலை ஒட்டிக் கொன்டுவரவோ கையை எதிர்த் தோளில் வைக்கவோ இயலாது. (டுகாஸ் குறி) இக்குறியால் புதிய இடப்பெயர்வை அறுதியிட இயலும். வில்லுரு நரம்பு (Circumflex nerve) வாதச்சிக்கல் இருக்கிறதா என்று பார்க்க வேண்டும். மேற்கையெலும்பின் தலைப்பு முன்னோக்கி நழுவியதால் இந்நரம்பு எளிதில் நீண்டு தோள்பட்டை நிமிர்த்தி முக்கோணத்தசைவாதத்தை விளைவிக்கின்றது.

ஊடுகதிரியத் தனித்தன்மைகள்

தோளின் முன்பின் நோக்கு மேற்கையெலும்பின் தலைப்பு இடம்பெயர்ந்து இருப்பதையும், கிண்ணம் காலியாய் இருப்பதையும் காட்டும். (படம் - 2.4 & 2.5) அத்துடன் மேற்கை எலும்பின் பெருமொட்டு முறிவும் சேர்ந்து காணப்படலாம்.

சிகிச்சை

முன்புற இடப்பெயர்வு நிகழ்ந்தபுதிதில் அதை எளிதாக நேராக்கலாம். வழக்கமான முறைக்கு கோக்கர் திறல் முறைச்செயற்பாடு என்று பெயர். இம்முறையில் வலியில் சுருண்டிருக்கும் தோளெலும்பு அடிப்புறத்தசை தோளின் படிப்படியான வெளிப்புறச் சுழற்சி மூலம் விடுவிக்கப்பட்ட பின்னர் மேற்கையெலும்பின் தலைப்பு மீண்டும் கிண்ணத்திற்குள் வழுகிப்பொருத்தப்படும்.

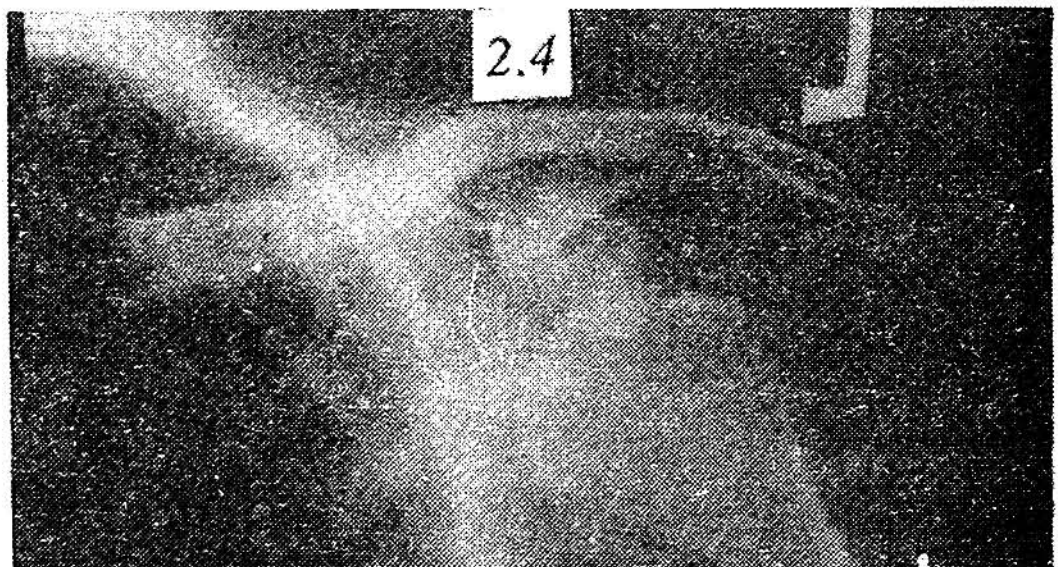

படம் 2.4 *தோளின் முன்புற மூட்டு விலகல் (இடது)*

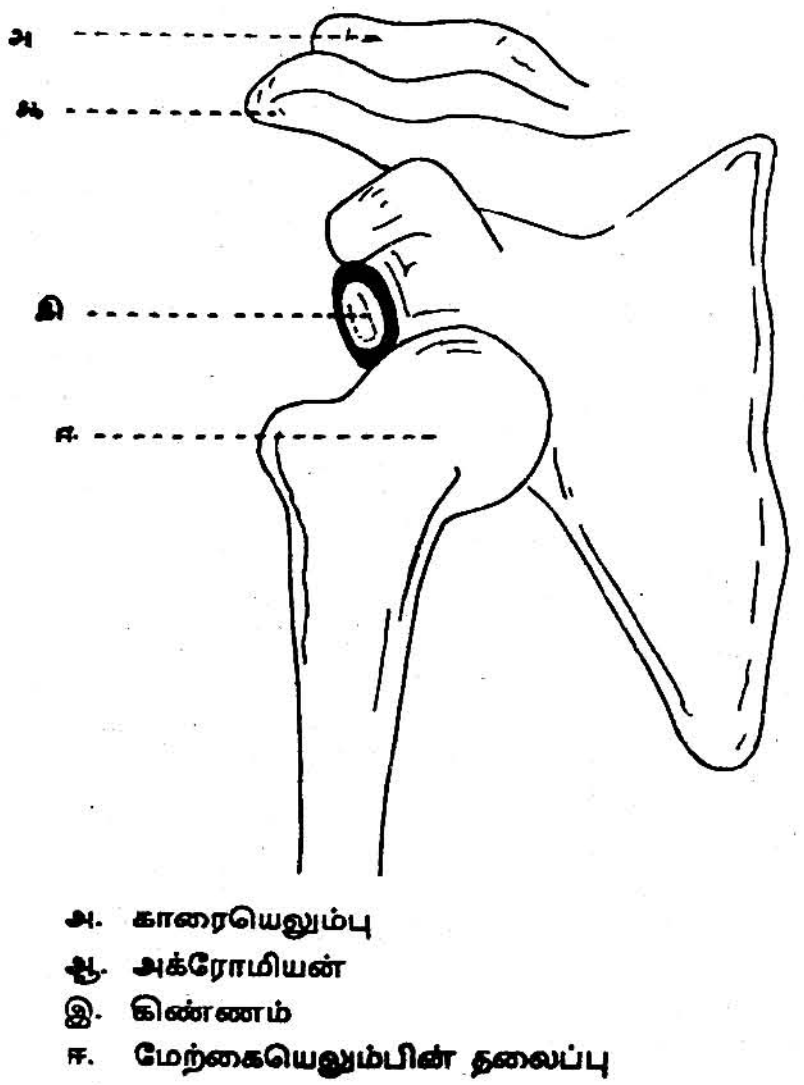

படம் 2.5 *தோளின் முன்புற மூட்டு விலகல் (வலது)*

உத்தி

நோயரைப் படுக்கை நிலையில் வைத்தபடி பொதுவான உணர்வகற்றியைக் கொடுப்பர். மடங்கிய முழங்கையை ஒரு கையிலும், மணிக்கட்டை இன்னொரு கையிலும் பற்றிக் கொண்டு மேற்கைக்கு சீரான இழுவை இடுவர். உதவியாளர் அதே நேரத்தில் அக்குளைச் சுற்றிலும் தோளைப்பிடித்து எதிர் இழுவை இடவேண்டும் முன்கை மேஜையில் தட்டையாகக் கிடக்கும் வரை மணிக்கட்டில் மென்மையான அழுத்தம் கொடுத்துப் படிப்படியாகவும், சீராகவும் தோளை வெளிப்புறமாகச் சுழற்ற வேண்டும். முழு வெளிச்சுழற்சியால் தோள் ஒரு 'சொடுக்கு' ஓசையுடன் பெரிதும் நேராக்கம் பெறும். இவ்வளவில் தலைப்பு நேராக்கம் பெறவில்லையெனில் தோளை வெளிச்சுழற்சியிலேயே நிலைநிறுத்தியபடி முழங்கையை மென்மையாக மார்பின் குறுக்கே கொண்டுவந்து மேற்கையெலும்பை ஒடுக்க வேண்டும். இப்பொழுது தலைப்பு நேராக்கம் பெற்றுவிடலாம். நோயாளியின் கையை எதிர்த்தோளுக்கு எடுத்துச் செல்ல வேண்டும். இது தோளெலும்பின் அடிப்புறத் தசையின் செருகிணைப்பைத் தாங்குநிலை ஆதாரமாகப் பயன்படுத்தி மேற்கையெலும்பின் தலைப்பைக் கிண்ணத்திற்குள் நெம்பிவிடும்.

உறிப்போக்ரேட்ஸ் முறை எனப்படும் இன்னொரு முறையையும் பயன்படுத்தலாம். இது மணிக்கட்டைப் பிடித்துக்கொண்டு மருத்துவர் தன் பாதத்தை அக்குளில் தாங்குநிலை ஆதாரமாக்கி, மென்மையாக மேற்கையை ஒடுக்கி இழுவை இடுவதாகும். இதனால் தோளெலும்பின் அடிப்புறத்தசை விரிந்து மேற்கையெலும்பின் தலைப்பை நெம்பி மூட்டு விலகலை நேராக்கும்.

நேராக்கப் பின்மேலாண்மை

நேராக்கத்தின் பின்னர் உடனே தோளின் உருண்டைவடிவம் மீள்வதைப் பார்க்கவும் உணரவும் முடியும். அக்குளில் மெத்தட்டையுடன் மேற்கையை உடம்போடு வார்ப்பட்டை இட்டு ஒரு சிறு கை கழுத்துப்பட்டை இடுவர். மறுசோதனை ஊடுகதிர்ப்படம் எடுப்பர். இந்த உட்புறச்சுழற்சி அமைவுநிலையை மூன்றுவார

காலத்திற்கு நிலைநிறுத்திக் கிழிந்த மூட்டுப் பொதியுறையை முழுவதுமாக ஆறவிட வேண்டும்.

பின்னர் தோள் அசைவு உடற்பயிற்சிகளைத் தொடங்க வேண்டும். நேராக்கத்தின் பின்னர் முதல் மூன்று வாரங்களுக்குத் தோளை அசைக்காது வைக்கத்தவறினால் எதிர்காலத்தில் மீண்டும் மீண்டும் தோள் மூட்டுவிலக வழிவகை உருவாகும்.

பின்மூட்டுவிலகல்

இது அபூர்வமான வகையாகும். வலிப்பு தாக்கும் போதோ அல்லது மின்வலிப்பு மருத்துவத்தின் போதோ நிகழும். இங்கு தலைப்பு பின்புறமாக இடம்பெயர்ந்து மேற்கை உட்புறச் சுழற்சியுடன் இருக்கும். பெரும்பாலும் இது கண்டறியப்படாது. இதனை அறிய மேல் கீழ் நோக்கிலும் ஊடு க்திர்ப்படம் தேவை.

நேராக்கம் பெறாப் பழைய மூட்டு விலகல்

நமது நாட்டில் பெரிதும் நோயாளிகள் சில வாரங்கள் வரை நேராக்கம் பெறாத இடப்பெயர்வுடன் வருவர். 4 அல்லது 6 வார காலம்வரை பிந்திய மூட்டு விலகல்களுக்கு உணர்வகற்றிய நிலையில் கைவினையாக்கம் செய்ய முயலலாம். அதற்கும்மேல் பிந்தி விட்டால் மென்திசுக்குறுக்கம் காரணமாக நேராக்கம் செய்ய இயலாது. வயோதிகரிடம் தன்னுாக்க அசைவுகளுக்கு ஊக்குவித்தால் பயனளிக்கக் கூடிய அளவு அசைக்க இயலும். இளம் வாலிபர்களுக்கு இயல்பான உடற்கூறினை மீட்டுப்பெற அறுவை நேராக்கம் செய்வர். செயல்நிலைமீட்பு முழுமையாகக் கிடைக்காது போகலாம்.

மீள்தொடர் மூட்டுவிலகல்

ஒருவருக்குத் தோளில் நிகழ்ந்த உடன் நிலை மூட்டு விலகலைத் தொடர்ந்து மீண்டும் மீண்டும் மூட்டு விலகும் தன்மையை இது குறிக்கிறது. அடுத்தடுத்து நிகழும் மூட்டு விலகல்களுக்கு முறையே குறைந்த அளவு தாக்கமே போதுமானதாய் இருக்கும்.

மருத்தடித் தனித்தன்மைகள்

நோயாளி பொதுவாக ஒரு கட்டுடல் இளைஞராக இருப்பார். சில வேளைகளில் வலிப்பு நோயாளிக்கு வலிப்பு ஏற்படும்போது இவ்வாறு தோள் மூட்டு விலக வாய்ப்பு உண்டு. எப்பொழுதும் முதல் மூட்டுவிலகல் நிகழ்ந்த உடன்நிலையில் நேராக்கத்திற்குப் பின்னர் தோளுக்குப் போதுமான அளவு அசைவின்மை கொடுக்கப்படாததே இதற்குக் காரணமாகும். அடுத்தடுத்து நிகழும் மூட்டு விலகல்களுக்கு நோயாளி சாதாரணமாக உடை அணியும் பொழுதோ அல்லது விளையாடும் போதோ தோளை வெளிப்புறமாகச் சுழற்றுவதும் விலக்கி அசைப்பதும் காரணமாகும். அடுத்தடுத்த மூட்டு விலகல்களை நோயாளி தானே எளிதாக நேராக்கம் செய்து கொள்வார். ஆராய்ந்து பார்க்கும்போது நோயாளி மூட்டு விலகிவிடுமோ என்ற அச்சம் காரணமாகவோ அல்லது எதிர்பார்ப்பு காரணமாகவோ எந்த ஒரு விலக்க அசைவு முயற்சியையும், வெளிச்சுழற்சியையும் தவிர்க்கிறார் என்பது புலனாகும். இது எதிர்பார்ப்பு அச்சவுணர்வுக் குறியாகும்.

காயம்சார் நோய்க்குறியியல்

மீள்தொடர் மூட்டு விலகலுக்குரிய நோய்க்குறி

ஏ) பாங்கார்ட் மாறுபாடு

பி) உறில்சாக் மாறுபாடு

பாங்கார்ட் மாறுபாடு

முன்புற மூட்டுப் பொதியுறையும், விளிம்பும், கிண்ணத்தின் ஓரத்திலிருந்து பிய்ந்து ஆறத் தவறியமையே பாங்கார்ட் மாறுபாடு எனப்படும். (படம் - 2.6) இது தோளெலும்பின் கண்டத்தின் முன்னர் சிறு பையை உண்டுபண்ணும். அதற்குள் மேற்கையெலும்பின் தலைப்பு எளிதாக மீண்டும் விலகும்.

உறில்சாக் மாறுபாடு

மேற்கையெலும்புத் தலைப்பின் பின்புற பக்கக் கூறுகளில் முதல் மூட்டு விலகலின் போது ஏற்பட்ட அழுத்தம் காரணமாக உருவான குழிவு உறில்சாக் மாறுபாடு ஆகும். விலக்க அமைவுநிலையிலும்.

வெளிச் சுழற்சியிலும் இந்தக்குழிவு பின்புற ஓரத்தில் முட்டுப்பட்டுக் கொள்ளும். மேற்கொண்டு வெளிச் சுழற்றுவது தலைப்பை கிண்ணக்குழியிலிருந்து நெம்பி வெளியேற்றி மூட்டுவிலகலை விளைவிக்கின்றது.

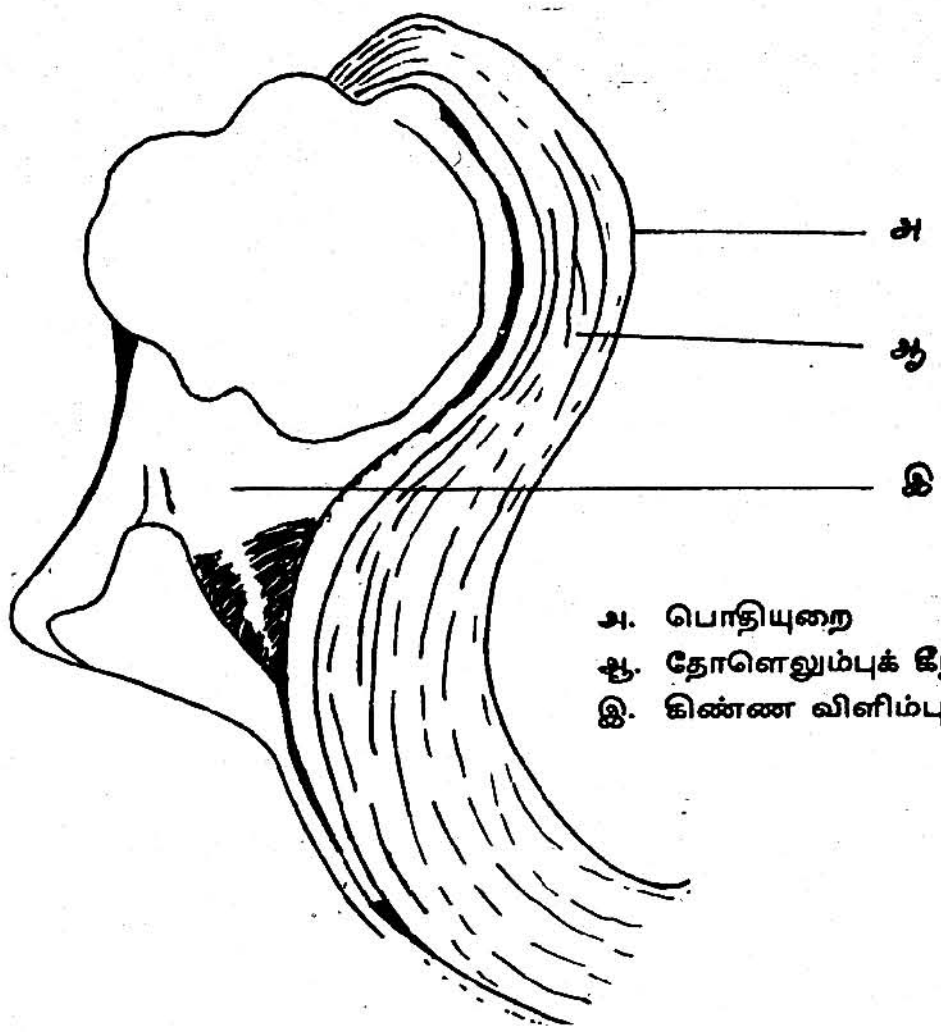

படம் 2.6 *தோளின் மீள்தொடர் மூட்டு விலகல் அ. மூட்டுப் பொதியுறை ஆ. தோளெலும்பு அடிப்புறத்தசை இ. கிண்ண விளிம்பு*

ஊடுகதிரியத் தன்மைகள்

மேற்கையெலும்பின் உட்சுழற்சியுடன் எடுக்கப்படும் தோளின் முன்பின் நோக்குகள் சில நோயருக்கு மேற்கையெலும்புத் தலைப்பில் உள்ள குறைபாட்டைக் காட்டும்.

சிகிச்சை

இந்நிலைக்குரிய சிகிச்சை நோயாளியின் வயது, பால், தொழில், மூட்டுவிலகல் மீள்தொடர்வை அளவால் ஏற்பட்ட ஊனம் முதலியவற்றைப் பொறுத்து அமைகிறது நடுத்தர வயதைக் கடந்த; அங்கு அசைவில்லா உழைப்பினை உடைய நோயாளிகளுக்கு மூடுமுறைச் சிகிச்சை அளிக்கலாம். நோயாளியிடம் அறுதிக்கட்ட

விலக்க அசைவையும், வெளிச்சுழற்சியையும் தவிர்க்கச் சொல்ல வேண்டும். உட்சுழற்றித் தசைகளுக்கு (Internal Rotator Muscles) வலுவூட்ட உட்சுழற்சி உடற்பயிற்சிகளைச் சொல்லிக் கொடுக்க வேண்டும்.

அறுவைச்சிகிச்சை

சுறுசுறுப்பான வாழ்க்கையுடைய இளைஞருக்கு அறுவைமூலம் தோளின் அறுதிக் கட்ட வெளிச்சுழற்சி அசைவைத் தடுப்பது சிறந்த சிகிச்சை ஆகும். பல செயல்முறைகள் விளக்கப் பெற்றுள்ளன. பின்வரும் செயல் முறைகளே வெற்றி தருவனவாக நிறுவப்பட்டுள்ளன.

1) பாங்கார்ட் அறுவை முறை

இந்த அறுவை மருத்துவத்தில் பிரிந்த விளிம்பும் மூட்டுப் பொதியுறையும் மீண்டும் எலும்பியக் கிண்ணத்தின் முன்புற ஓரத்தில் இணைக்கப்பட்டு பாங்கார்ட் மாறுபாடு செப்பனிடப்படுகிறது.

2) புட்டிப்ளாட் அறுவை முறை

அறுவை மூலம் முன்புற மூட்டுப் பொதியுறையையும் தோள் எலும்படித்தசையையும் இரட்டை அடுக்காக மூடித் தளர்ந்த முன்புற உருக்களை இறுக்குவதே இந்த அறுவை மருத்துவத்தின் கொள்கையாகும். இது தோளின் அறுதிக்கட்ட வெளிப் புறச்சுழற்சியை மட்டுப்படுத்தி மீள்மூட்டு விலகலைத்தடுக்கும்.

3) பிர்ஸ்டோ ஹெல்பெட் அறுவை மருத்துவம்

இந்த அறுவை மருத்துவத்தில் சிறகெலும்புடைப்பின் முனை அத்துடன் இணைந்த தசைகளுடன் தரிக்கப்பட்டு, கிண்ணத்தின் முன்புற ஓரத்தின் அருகே தோளெலும்பின் கண்டப்பகுதியில் ஒரு இயங்குநிலை ஆதாரம் உருவாகும்படியாக இணைக்கப்படும்.

4) சாகா அறுவை மருத்தவம்

இச்செயல்முறை தோள் எலும்பின் கண்டப்பகுதியைத் தரித்து மூட்டுப்பரப்பின் திசையை மாற்றும் கொள்கையை அடியொட்டியது.

மேற்கையெலும்பு முறிவு

மேற்கையெலும்பு மேல்முனை முறிவு

பின்வரும் முறிவு வகைகள் மேற்கையெலும்பு மேல்முனையில் நிகழ்கின்றன. (1) பெருமொட்டு முறிவு, (2) மேற்கையெலும்புக் கண்டப்பகுதி முறிவு.

பெருமொட்டு முறிவு

இது இருவகைப்படும்.

(ஏ) நேர்ச்சிதைவால் ஏற்படும் கன்றும் கீறல் முறிவு. இதற்கு இரண்டு வார காலத்திற்குக் கை கழுத்துப்பட்டைத் தொட்டில்கட்டு மட்டும் போதும். பின் தோளைத் தானாக அசைக்க வேண்டும்.

(பி) பிய்த்திழு முறிவு

இங்கு மேற்கை ஒடுக்கித்தசையின் செருகிணைப்பு பெருமொட்டைப் பிய்த்திழுக்கும். இது சிலவேளைகளில் தோள்மூட்டு விலகலுடன் சேர்ந்து நிகழலாம். மூட்டுவிலகல் நேராக்கத்துடன் பிய்த்திழுக்கப்பட்ட துண்டு சாதாரணமாக சரியான அமர்வுநிலைக்கு வந்துவிடும். இரண்டு முதல் மூன்றுவார காலத்திற்கு மேற்கையை உடலுடன் சேர்த்து வார்ப்பட்டை இடுவர்.

மேற்கையெலும்புக் கண்ட முறிவு

இம்முறிவு நடுத்தர வயதினரிடமும் வயோதிகரிடமும் பொதுவாகக் காணப்படும்.

வகைமை

மேற்கையெலும்பு மேல் முனையிலுள்ள 4 பகுதிகளின் பாதிப்பைப் பொறுத்து இக்கால வகைமை (நீர் - Neer) அமைகிறது.

(ஏ) தலைப்பின் மூட்டுப்பரப்புக் கூறு

(பி) பெருமொட்டு

(சி) சிறுமொட்டு

(டி) அறுவைசார் கண்டம்

இடம்பெயர்ந்த பகுதிகளின் எண்ணிக்கையை அடியொட்டி இவை இருபகுதி, முப்பகுதி, நாற்பகுதி முறிவுகள் என்று பெயர் பெறுகின்றன.

மருத்தடித்தனித்தன்மைகள்

நோயாளி மேற்கையெலும்பு மேல்முனையில் வலி, வீக்கம், படர்இரத்தக் கட்டு முதலியவற்றுடன் வருவார். செருகிய முறிவுகளில், முறிவைக் கண்டறியாமல் விட்டுவிட வாய்ப்பு உண்டு. ஏனெனில் துண்டுச் செருகலுடன் நோயாளி தோளை அசைக்க முடியும். இடம்பெயர்ந்த முறிவுகளில் இயல்பு கடந்த அசைவு இருக்கும். வயதான நோயாளியிடம் இரண்டாம் தரப் புற்றுப்படிவினால் நோய்க்குறிசார் முறிவு ஏற்பட வழியுண்டு என்பதை நினைவில் கொள்ள வேண்டும்.

ஊடுகதிர்ப்படம்

மிகப் பொதுவாக ஊடுகதிரியம் எலும்புரைசல் நிகழ்ந்த மேற்கையெலும்பின் கண்டப்பகுதியில் இடம்பெயராத முறிவைக் காட்டும். இடம்பெயர்ந்த முறிவுகள் இருபகுதி, முப்பகுதி, நாற்பகுதி முறிவுகளாக இருக்கலாம். (படம் - 2.7)

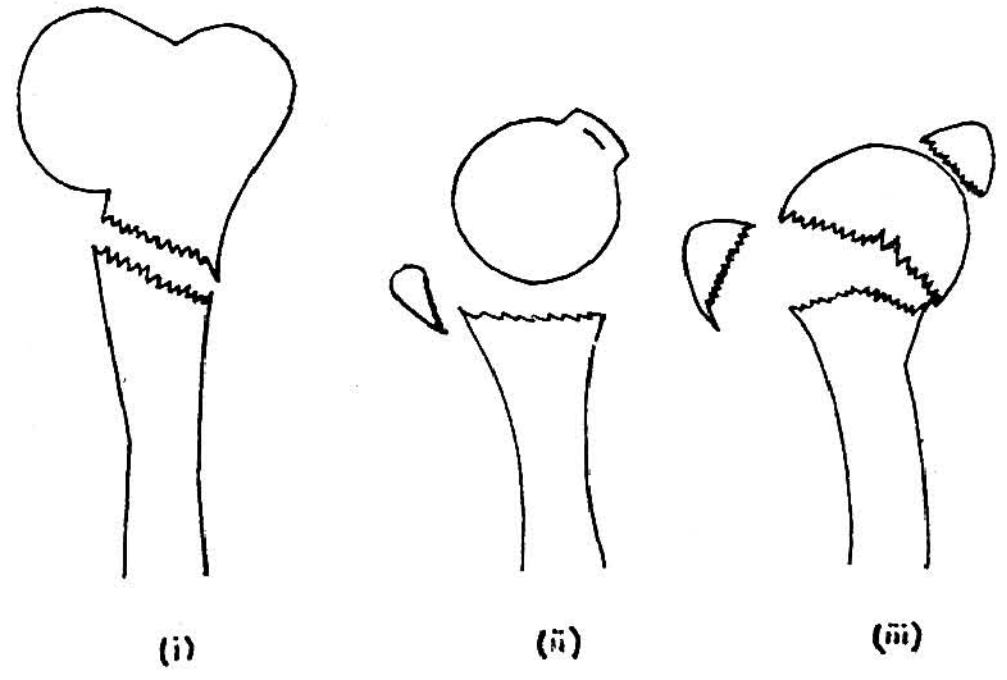

படம் 2.7 *மேற்கையெலும்புக் கண்ட முறிவு ஏ) இருபகுதி முறிவு பி) முப்பகுதி முறிவு இ) நாற்பகுதி முறிவு*

சிகிச்சை

வயோதிகரிடம் ஏற்படும் செருகிய முறிவுகளை நீண்டகாலம் அசைக்காது வைத்திருந்தால் தோள் முழுவதும் விறைத்துவிடும். கை, கழுத்துப்பட்டையுடன் 2 அல்லது 3 வாரங்கள் வலிகுறையும் வரை ஓய்வளித்துப் பின்னர் தன்னூாக்க ஊசல் உடற்பயிற்சிகளைச் செய்யவைக்க வேண்டும். இதனால் அசைவுகளை மீட்டளித்து நல்ல விளைவுகளைப் பெறலாம்.

மிகக் கடுமையாக இடம்பெயர்ந்த முறிவுகளில் உடைந்த தண்டின் மேல்முனை இடம் பெயர்ந்து மேல் துண்டுடன் எந்தத் தொடர்புமின்றித் தலைப்பின் அடியில் இருக்கும். அத்தகைய வகையை உணர்வகற்றிக் கைவினையாக்கம் செய்து துண்டுகளை முட்டவைக்க வேண்டும். மூன்று முதல் 4 வார காலம் வரை பஞ்சுமிகை 'U' பாளமாக்கட்டு இட்டுத் தோளை அசைக்கவிடாது இருந்து பின்னர் விரைவாக அசைக்கத் தொடங்க வேண்டும்.

இளவயதினரின் 3 அல்லது 4 பகுதி நொறுங்கு முறிவுகளுக்கு அறுவை நேராக்கமும் உட்பொருத்தியும் தேவைப்படலாம். கடுமையாக நொறுங்கி இடம்பெயர்ந்த முறிவுக்கு மாறுதலாக செயற்கை உறுப்பைப் பொருத்திச் செய்யும் மூட்டுச்சீரமைப்பு தேவைப்படலாம்.

முறிவு மூட்டுவிலகல்

சில நோயருக்குத் தோள் மூட்டு முன்கீழ்ப்புறமாக விலகி கண்டமும் உடைந்திருக்கும். இது மிகக்கடுமையான சிதைவுவகை ஆகும். சிகிச்சை அளிப்பது கடினமாகும்.

வயோதிகரிடம் மூட்டுவிலக்லை நேராக்கித் துண்டினைச் செருக ஒரு முறை முயல வேண்டும். இது தவறினால் அந்த அமர்வுநிலையை ஏற்றுக்கொண்டு தோளை விரைந்து அசைக்க வேண்டும். ஒரு பொய்மூட்டில் போதிய நல்ல அளவு அசைவைப் பெரிதும் கிடைக்கப்பெறலாம்.

இளம் வயதினருக்கு அறுவை நேராக்கம் செய்பவர் தலைப்பை

மீண்டும் அமர்வு நிலையில் வைத்து, உடைந்த முனையை நேரொழுங்கில் வைக்க வேண்டும். துண்டுகள் நிலைத்தன்மையுடன் இல்லாவிட்டால் உட்பொருத்தி இடுவர்.

குழந்தைகளிடம் ஏற்படும் முறிவுகள்

குழந்தைகளிடம் இச்சிதைவுகள் அபூர்வமாக ஏற்படும். அப்படி நிகழும்போது அது மேற்கையெலும்புக் கண்டப்பகுதிச் செருகிய முறிவாகவோ அல்லது மேற்கையெலும்புத் தலைப்பின் குருத்துமுனைப் பிரிவாகவோ அமையும். ஒரு சாதாரண எலும்பு நீர்க்குழிவு வழியாக நிகழ்ந்த நோய்க்குறிசார் முறிவாகவும் அமையலாம்.

மேற்கையெலும்புத் தண்டு முறிவு

நிகழ்வகை

இம்முறிவு எப்பொழுதும் நேர்த்தாக்கத்தால் நிகழும். அடிக்கடி நொறுங்கு முறிவாக அமையும். சில வேளைகளில் புட்டப் பிறப்புத் தோற்றத்தில் குழந்தையின் மேற்கையை வன்மையுடன் இழுப்பதால் ஏற்படும் மகப்பேறு முறிவாக இது அமையும்.

முறிவு வகைகள்

1) குறுக்கு முறிவு
2) சாய்வு முறிவும் சுருள்முறிவும்
3) நொறுங்கு முறிவு

மருத்தடித் தனித்தன்மைகள்

வழக்கமான முறிவுக்குறிகளான வரையறைக்குட்பட்ட எலும்பியத் தொடுவலியும், உருக்குலைவும் இருக்கும். இதனை மேற்கையில் நடுவிலேற்படும் இயல்பு கடந்த அசைவு தெளிவாக்கும். ஆரை நரம்பிற்கு (Radial Nerve) ஏற்படும் சிதைவே இம்முறையில் கண்டறிய வேண்டிய மிகமுக்கியமான சிக்கலாகும். ஏனெனில் அந்த நரம்பு சுருள்வரிப்பள்ளத்தைச் சுற்றித் திருகிவரும் இடத்தில் அடிபட்டு மணிக்கட்டுத் தொங்கலை ஏற்படுத்தும்.

ஊடுகதிரியத் தனித்தன்மைகள்

ஊடுகதிர்ப்படங்கள் முறிவின் வகையையும் இடம் பெயர்ந்த துண்டுகளையும் காட்டும். (படம் - 2.8)

சிகிச்சை

இம்முறிவு நேராக்கம் எளிமையானது. உணர்வகற்றாமல் நோயாளியை உட்காரவைக்க வேண்டும். முறிவை நேராக்கி 'U' வடிவப் பாளமாக்கட்டு இட்டுக் கை கழுத்துப்பட்டை இடவேண்டும். (படம் 2.9) மேற்கையெலும்புத் தண்டு முறிவு மேலாண்மைக்குச் செயல்நிலை வார்ப்புரு மாக்கட்டு இடுவது பயன்தரும் முறையாகும். இரண்டு முதல் 3 வார கால அளவில் முறிவு வளையாத தன்மை அடைந்தவுடன் 'U' பாளாமாக்கட்டை நீக்கிவிட்டுத் தண்டுப் பகுதியில் செயல்நிலை வார்ப்புருவை இட்டுத் தோளிலும் முழுங்கையிலும் அசைவுகளை அனுமதிக்க வேண்டும்.

படம் 2.8 மேற்கையெலும்புத் தண்டு முறிவு

படம் 2.9 *'U' பாள மாக்கட்டு*

சிக்கல்கள்

மணிக்கட்டுத் தொங்கலுடன் கூடிய மேற்கையெலும்புத் தண்டு முறிவு நோயருக்கு மணிக்கட்டுத் தொங்கல் அணைவரியை ப் பாளத்துடன் சேர்த்து இட்டு மூடு முறையில் சிகிச்சை அளிப்பர். இந்நரம்புச் சிதைவு வழக்கமாக நரம்பு இமுளைச் சிதைவாக இருப்பதால் 4 முதல் 6 வார காலத்திற்குள் மூடுமுறை மேலாண்மையால் மணிக்கட்டுத் தொங்கல் சீரடையும். எட்டுவார காலத்திற்குள் இது சீரடையத் தொடங்காவிட்டால் தகுந்த அறுவைச்சிகிச்சை மூலம் அந்நரம்பைக் கண்டு ஆராய வேண்டும்.

தண்டின் கீழ்ப்பகுதி முறிவுகள் சேராதிருக்க வாய்ப்புண்டு. இது பெரிதும் மென்திசு இடைச்செருகலின் விளைவாகும். இதனை அறுவை நேராக்கம் செய்து அழுத்தத்தகடு, திருகாணிகளை உட்பொருத்தி, குறைநிறைவுத்துணையாக அடிவயிற்றறை முகட்டில் இருந்து பின்னலிமை எலும்புப் பதியனிட்டுச் சிகிச்சை அளிப்பர்.

கலைச்சொற் பட்டியல்

arm	மேற்கை
axilla	அக்குள்
axillary fold	அக்குள் மடிப்பு
apprehension sign	எதிர்பார்ப்பு அச்ச உணர்வுக்குறி
arthroplasty	மூட்டுச் சீரமைப்பு
bony glenoid	எலும்பியக் கிண்ணம்
bankart operation	பாங்கார்ட் அறுவை மருத்துவம்
clavicle	(கழுத்துப்பட்டை எலும்பு) காரையெலும்பு
colles	கோலெசு
coraco clavicular ligament	சிறகெலும்பு காரையெலும்பு முனைப்பிணையம்
coracoid	சிறகெலும்பு
circumflex nerve paralysis	வில்லுரு நரம்பு வாதம்
coracoid process	சிறகெலும்புப் புடைப்பு
classification	வகைமை
crest	முகடு
deltoid	தோள்பட்டை நிமிர்த்தி முக்கோணத்தசை
depression	குழிவு
double breasting	இரட்டை அடுக்காக மூடி
dynamic anterior support	முன்புற இயங்கு ஆதாரம்
dugas sign	டுகஸ் குறி
epiphyseal separation	குருத்து முனைப் பிரிவு
electro convulsive therapy	மின்வலிப்பு மருத்துவம்
epileptic	வலிப்பு நோயாளி
extreme abduction	அறுதிக்கட்ட விலக்க அசைவு

fits	வலிப்பு
frequency	மீள் தொடர்வை அளவு
gross displacement	மிகை இடப் பெயர்வு
hitched	முட்டுப்பாடு
infraspinatus	மேற்கையெலும்பு வெளித்திருப்பு தசை
internal rotator muscles	உட்சுழற்றித் தசைகள்
kocher's manoevre	கோக்கர் திறல் முறைச் செயல்பாடு
luxatio erecta	நிமிர்ந்த நழுவல்
labrum glenoidale	கிண்ண விளிம்பு
lax anterior structures	தளர்முன்புற உருக்கள்
lesser tuberosity	சிறுமொட்டு
latissmus dorsi	மேற்கைஎலும்பு ஒடுக்கி நீட்டி உட்சுழற்றுதசை
moderate displaçement	சொற்ப இடப் பெயர்வு
musculo-tendinous cuff	தசை- தசைத்தளைக் கட்டுப்பட்டை
neuro praxia	நரம்பு இழுவைச் சிதைவு
osteomised	என்புத்தரிப்பு
paddings	மெத்தட்டை
pectoralis	மார்புத்தசை
pouch	சிறுபை
putti platt operation	புட்டிப்ளாட் அறுவை மருத்துவம்
pirsto helfet operation	பிர்ஸ்டோ ஹெல்பெட் அறுவை மருத்துவம்
pendular exercises	ஊசல் உடற்பயிற்சிகள்
prosthesis	செயற்கை உறுப்புப் பொருத்துதல்
replacement	மாற்றிப் பொருத்துதல்
shoulder	தோள்

subscapularis	தோளெலும்பு அடிப்புறத் தசை
slip	வழுக்கு
supero inferior view	மேல் கீழ் நோக்கு
sedentary occupation	அங்க அசைவில்லா உழைப்பு
saha operation	சாகா அறுவை மருத்துவம்
spiral groove	சுருள் வரிப்பள்ளம்
sticky	வளையாத
supplimented	குறை நிறைவுத்துணை
teres minor	மேற்கை வெளிச்சூழல் தசை

பகுதி 3

முழங்கை முன்கை மணிக்கட்டுச் சிதைவுகள்

முழங்கைச் சிதைவுகள்

பின்வரும் காரணங்களுக்காக முழங்கைச் சிதைவுகள் மிகவும் முக்கியமானவை

அ) அவை குழந்தைகளுக்கு மிகப் பெரிதும் ஏற்படுகினறன.

ஆ) சிக்கல்களுக்குச் சிதைவு தானே காரணமாகலாம், அல்லது மோசமான சிகிச்சையால் வோக்மேன் குருதி ஊட்டக்குறைக் குறுக்கம், தசையழற்சி எலும்புறைவு போன்ற முடமாக்கும் உருக்குலைவுகள் ஏற்படலாம்.

முழங்கைப்பகுதியில் ஏற்படும் சிதைவுகளைப் பின்வரும் தலைப்புகளின் கீழ் விளக்கலாம்.

1. மேற்கையெலும்பின் கீழ்முனை முறிவுகள் (humerus)
2. முழங்கை மூட்டு விலகல்
3. ஆரையெலும்பு (radius) முன்கையெலும்பு (ulna) முதலியவற்றின் மேல் மட்ட முனை முறிவுகள்.

மேற்கையெலும்பின் (humerus) கீழ்முனை முறிவுகள்

1. கணு மேற்புற முறிவு
2. மேற்கையெலும்பின் கணுயிடை முறிவு
3. வெளிக்கணு முறிவு
4. உள் மேற்கணு முறிவு
5. எலும்புத் தலைப்பு முறிவு

கணு மேற்புற முறிவு

நிகழ்வும் நிகழ்வு வகைகளும்

இம்முறிவு மிகப் பொதுவாக 5 -15 வயதிற்குட்பட்ட குழந்தைகளுக்கு ஏற்படுகிறது. நீட்டிய விரித்த கைகளில் பளுத்தாங்கி விழுவதால் இது ஏற்படுகிறது.

முறிவு வகைகள்

அ) விரிந்த வகை

மிகப் பெரும்பாலான முறிவுகள் இவ்வகையைச் சாரும். இங்கு கீழ் மட்டத்துண்டு பின்னால் இடம் பெயரும் (படம் 3.1)

ஆ) மடக்க வகை

ஒரோவழி நிகழும் இவ்வகையில் கீழ்மட்டத்துண்டு முன்னால் இடம் பெயர்ந்து இருக்கும்.

மருத்தடித் தனித்தன்மைகள்

குழந்தை முழங்கையில் கடும்வலி இருப்பதைக் கூறி முழங்கையை மடக்கிய அமர்வு நிலையில் பிடித்துக் கொண்டிருக்கும். வீக்கம் முழங்கையைச் சுற்றியுள்ள வெற்றிடங்களை நிறைத்து எலும்பு முனைகளைச் சுட்டிக்காட்ட இயலாதபடி இறுக்கமாக இருக்கும். கவனமாகத் தொட்டுப் பார்த்தால் மேற்கையெலும்பின் கீழ்முனையில் தொடுவலி இருப்பதை அறிந்து கௌ்ளளலாம். கணுக்களின் மட்டத்திற்குச் சற்றே மேலே முறிவு இருக்கும். கீழ்த்துண்டு பின்னோக்கியும், மேல் நோக்கியும் வெளிப்புறமாகவும் இடம் பெயர்ந்திருக்கும். முழங்கையின் அசைவுகள் வரையறைக்கு உட்பட்டும் மிகுந்த வலியுடனும் இருக்கும்.

முழங்கையின் பின்புற மூட்டு விலகலிலிருந்து இது வேறுபடுத்தப் படவேண்டும். கணுமேற்புற முறிவில் முழங்கை மூட்டை உட்கொண்டிருக்கும் மேற்கையெலும்பின். கீழ்முனை முழுவதும் பின்னோக்கி இடம் பெயர்ந்திருப்பதால் உள்மேற்கணுவுக்கும், வெளிக் கணுவுக்கும், முட்டித் துருத்திக்கும் இடையிலுள்ள இயல்பான முக்கோணத் தொடர்பு கலையாமல் இருக்கும். பின்புற மூட்டு விலகலின் இத்தொடர்பு முழுவதுமாகக் கலைந்திருக்கும். மூன்று முனைகளும் ஒரே கோட்டு மட்டத்தில் இருக்கும்.

இச்சிதைவில் மேற்கைத் தமனியில் ஏதும் இருக்கிறதா என்று பார்க்க எப்பொழுதும் ஆரைத் துடிப்பை உணர்ந்து பார்க்க வேண்டும். (படம் 3.2)

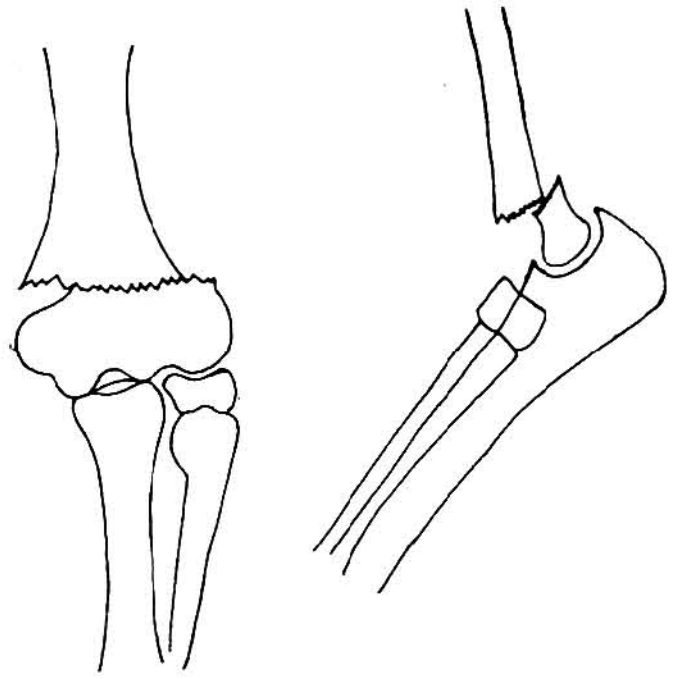

படம் 3.1 *கணுமேற்புற முறிவு விரிந்த வகை*

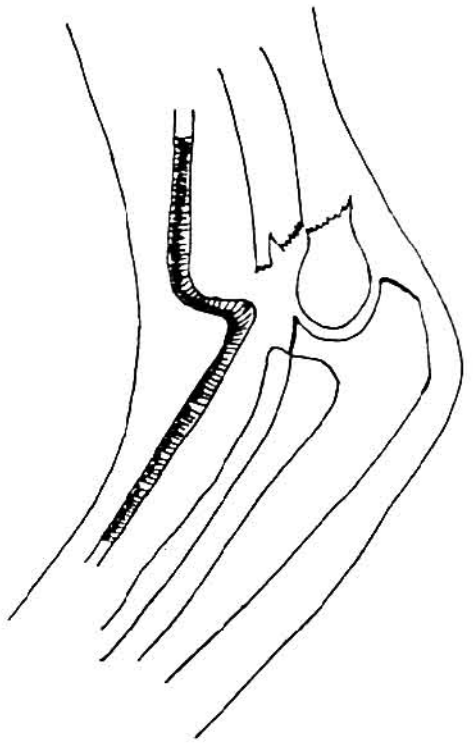

படம் 3.2 *மேற்கைத் தமனியில் அழுத்தத்தைக் காட்டும் கணுமேற்புற முறிவு*

ஆரைத்துடிப்பு எதிர்ப்பக்கத் துடிப்போடு ஒப்பிட்டுப் பார்க்கும் போது குறைவாக இருந்தால் முன்கையில் இரத்த ஓட்டத்தைச் சரிப்படுத்த அவசர நிலைக் கவனிப்பு தேவை. நடுநரம்பிற்குச் சிதைவு ஏற்பட்டுள்ளதா என்னும் தடயத்தையும் சோதிக்க வேண்டும்.

ஊடுகதிரியத் தனித்தன்மைகள்

முன்பின்புற நோக்கில் மேற்கையெலும்பின் கணுக்களுக்குச் சற்றே மேலே முறிவுக் கோடு குறுக்காக ஓடுவது தெரியும். கீழ்த்துண்டு இடம்பெயர்ந்து வெளிச் சுழன்று இருக்கும். பக்க நோக்கில் அக்கோடு மேனோக்கியும், பின்னோக்கியும் ஓடுவது தெரியும். கீழ்த்துண்டு பின்னோக்கியும், மேல் நோக்கியும் இடம் பெயர்ந்து பின்புறத்தில் சாய்ந்து இருக்கும். (படம் 3.3)

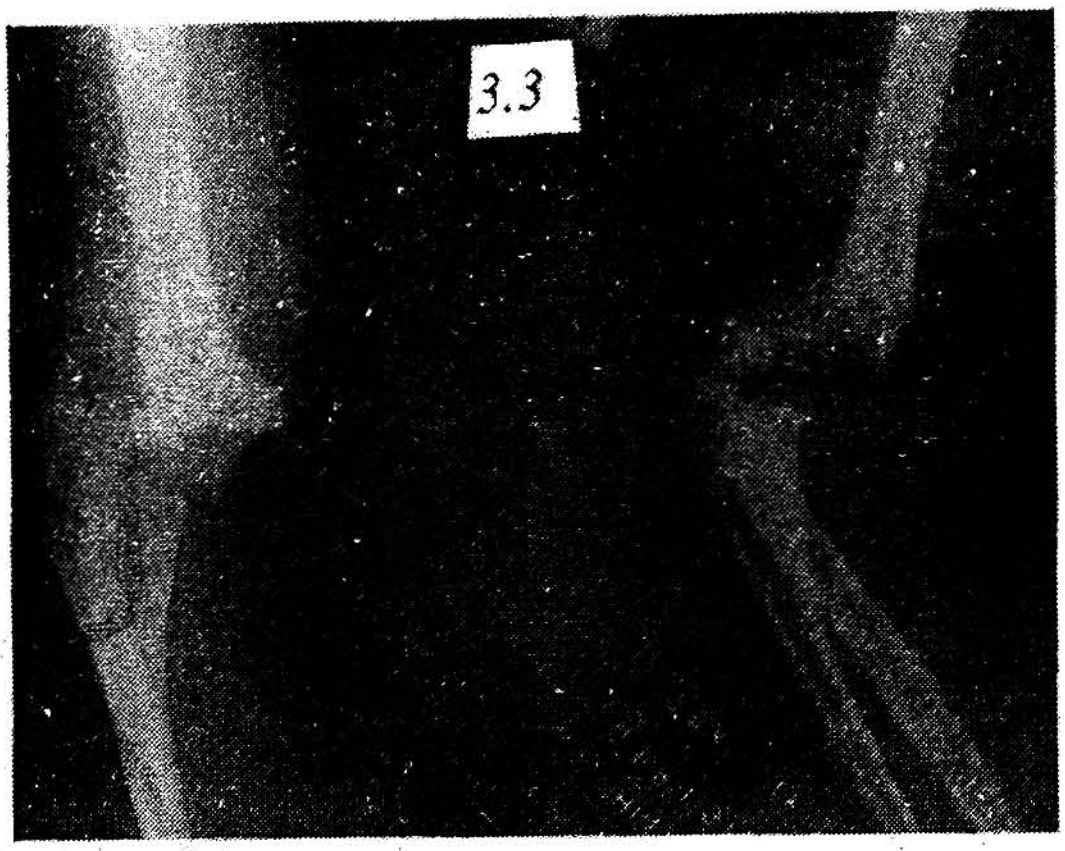

படம் 3.3 *பின்புறமாக இடப் பெயர்வைக் காட்டும் பக்க நோக்கு ஊடுகதிர்ப்படம்*

சிகிச்சை

இடப்பெயர்வில்லாக் கீறல் முறிவுக்கு இரண்டு முதல் மூன்று வார கால அளவுக்கு ஒரு பின்புறப் பாள மாக்கட்டு போதும். இடம் பெயர்ந்த முறிவுகளுக்குப் பொது உணர்வகற்றியைக் கொடுத்து நேராக்கம் செய்து இழுவை, எதிர் இழுவை, வரை நிலை அழுத்தங்கள் கொடுக்க வேண்டும். பின்புறப் பாளமாக்கட்டினை மெத்தட்டைகளுடன் இடவேண்டும்.

உத்தி

பொதுவான விரிவுவகையில் முன்கையை 30° கோணத்தில் வைத்து இழுவையிட்டு நேராக்குவர் மேல் நோக்கிய இடப்பெயர்வு நேராகும் வரை மேற்கைக்கு எதிர் இழுவை இட வேண்டும். இது ஒரு மெல்லிய நெறுநெறுப்பு மூலம் புலனாகும். பின்னர் முழங்கையை 90° அளவுக்கு மடக்கி ஒரு துணைவர் மணிக்கட்டில் பிடிக்க வேண்டும். கீழ்த்துண்டைப் பெருவிரல் மூலம் முன்னோக்கி அழுத்துவதால் பின்னோக்கி இடப்பெயர்வு திருத்தப்படும். அப்போது மேல் துண்டின் கீழ்முனை பிறவிரல்களால் பின்னோக்கி அழுத்தப்படும். இங்கு அச்சிறு துண்டு முன்னோக்கி நழுவுவதால் மீண்டும் நெறுநெறுப்பைக்

கேட்கலாம். அடுத்த நடவடிக்கை வெளி இடப்பெயர்வைத் திருத்துவதாகும். ஒரு உள்ளங்கையைக் கீழ்த்துண்டின் மேலும் மற்றொரு உள்ளங்கையை மேல் துண்டின் மேலும் வைத்துப் பக்கவாட்டில் வரைநிலை அழுத்தம் கொடுத்து அதனைத் திருத்துவர்.

நீண்ட முத்தலைத்தசை ஒரு அணைவரியாக இருக்கும். மடக்க அமர்வு நிலையே முறிவிற்குரிய நிலையான அமர்வு நிலை ஆகும். நீர்வீக்கம் குறிப்பிடத்தகுந்த அளவு இருந்தால் நிலையான இம்மடக்க அமர்வு நிலை மேற்கைத் தமனியை அழுத்தி இரத்த ஓட்டத்திற்கு ஆபத்தை விளைவிக்கும். இதனால் அசைவின்மைக்குரிய அமர்வு நிலை சற்று போதுமான அளவு 90° க்கு மேலே இருக்க வேண்டும். அப்படி இருந்தால் தான் ஆரை நாடித் துடிப்பில் எவ்விதத் தடையும் ஏற்படாது.

ஒரோவழி நிகழும் மடக்க வகையில் கீழ்மட்டத்துண்டு முன்னோக்கி இடம் பெயர்கிறது. அதனால் நேராக்கத்தின் பின்னர் முழங்கையை நீட்டிய நிலையில் அசைவின்றி வைக்க வேண்டும்.

நேராக்கத்தின் பின் மேலாண்மை

திருப்திகரமான நேராக்கம் உள்ளதா என்று உறுதிப்படுத்த ஒரு சோதனை ஊடுகதிர்ப்படம் எடுப்பர். கையின் நீர்வீக்கத்தைத் தவிர்க்க விரல்களின் தன்னூக்க அசைவுகளை ஊக்குவிப்பர். 3-4 வாரங்கள் கழித்து மாக்கட்டை நீக்கிவிட்டு மென்மையான தன்னூக்க அசைவுகளைத் தொடங்குவர்.

சிக்கல்கள்

முந்தியவை

இவை சிதைவின் போதோ அல்லது பின்னர் உடனடியாகவோ நிகழும்.

1. நடுநரம்புச் (மீடியன்) சிதைவு
2. மேற்கைத் தமனிச் சிதைவு (வோக்மன் குருதி ஊட்டக்குறைவு) இதற்கு அவசர நிலை மேலாண்மை தேவை.

பிந்தியவை

1. முழங்கை மூட்டு உள்வளைவு உருக்குலைவு (படம் 3.4)
2. தசையழற்சி எலும்புறைவு

படம் 3.4 *முழங்கை மூட்டு உள்வளைவு உருக்குலைவு*

முழங்கை மூட்டு உள்வளைவு குறிப்பிடத்தக்க அளவு இருப்பின் அதனை மேற்கையெலும்பின் கணுமேற்புற எலும்புத்தரிப்பு மூலம் திருத்துவர்.

மேற்கையெலும்பின் கணுவிடை முறிவு

இது முழங்கையை ஊன்றிக் கீழே விழுவதால் இளைஞருக்கு ஏற்படுகிறது. முறிவுக் கோடுகளின் வடிவத்திற்கேற்ப அதனை T அல்லது Y முறிவு என்று அழைப்பர். முறிவுக்கோடு மூட்டுச்சார் பரப்பில் இருக்கும். (படம் 3.5) மருத்தடியாகக் குறிப்பிடத்தக்க அளவு வீக்கமும், தொட்டுப் பார்க்கும் போது மேற்கையெலும்பின் கீழ்முனை அகன்றிருப்பதும் தெரியும். பொதுவான உணர்வகற்றியைக் கொடுத்து கைவினை மூலம் முறிவை நேராக்குவர்.

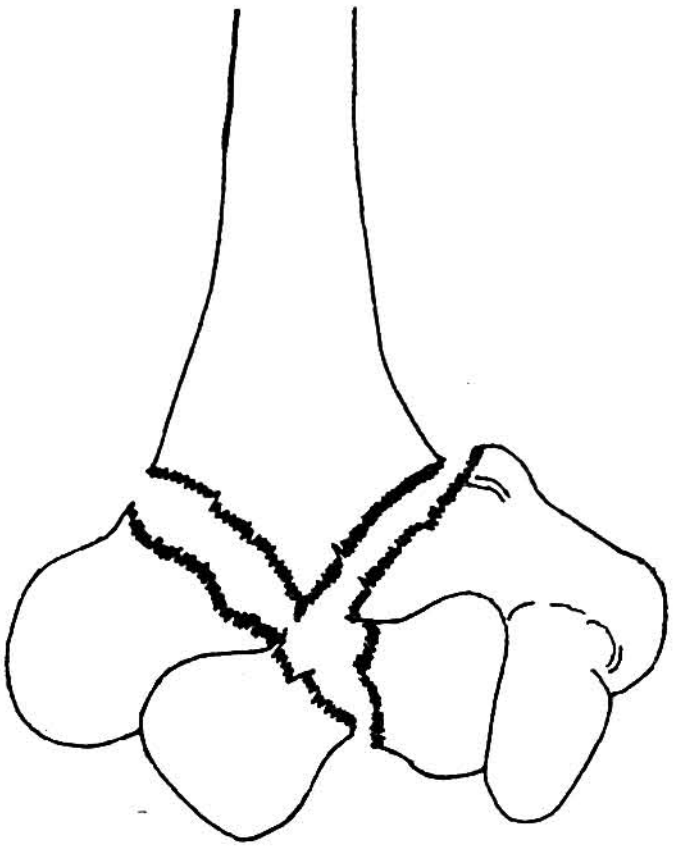

படம் 3.5 *மேற்கையெலும்பின் கணுவிடை முறிவு*

ஒரு பின்புறப் பாளமாக்கட்டைக் கட்டுப்பட்டை சுற்றுப்பட்டையுடன் இட வேண்டும். இம்முறிவு மூட்டுச்சார் பரப்பில் ஏற்படுவதால் இரண்டு முதல் மூன்று வாரங்களுக்குள் மாக்கட்டை நீக்கிய பின்னர் மூட்டினை முன்னதாக அசைக்க ஊக்குவிக்க அறுவை நேராக்கமும் உட்பொருத்தமும் தேவைப்படும்.

உள்மேற்கணு முறிவு

இது முழங்கைக்கு வலுவான வெளிவளைவுச் சிதைவு உண்டாவதால் ஏற்படும் பிய்த்திழு முறிவாகும். இது பொதுவாகக் குழந்தைகளுக்கும் வளர் இளைஞருக்கும் ஏற்படும். பொதுவான மடக்குத்தசை தொடங்கிடத்தின் பிய்த்திழு வேகத்தால் வெளிவளைவுத் தாக்கமானது பின்வரும் தரநிலைச் சிதைவுகளை உண்டாக்கும்.

அ) தசைப்பிறழ்ச்சி அல்லது உள்தசைத்தளைப் பிளவு

ஆ) இடப்பெயர்வில்லா உள்மேற்கணு முறிவு

இ) கீழ் நோக்கிய இடப்பெயர்வுடன் பிய்த்திழு முறிவு (படம் 3.6 அ)

ஈ) குறிப்பிடத்தக்க கீழ் நோக்கிய இடப்பெயர்வுடன் உள் மேற்கணு பிய்த்திழுக்கப்பட்டு முழங்கை மூட்டுக்குள் அடக்கபடுதல். (படம் 3.6ஆ)

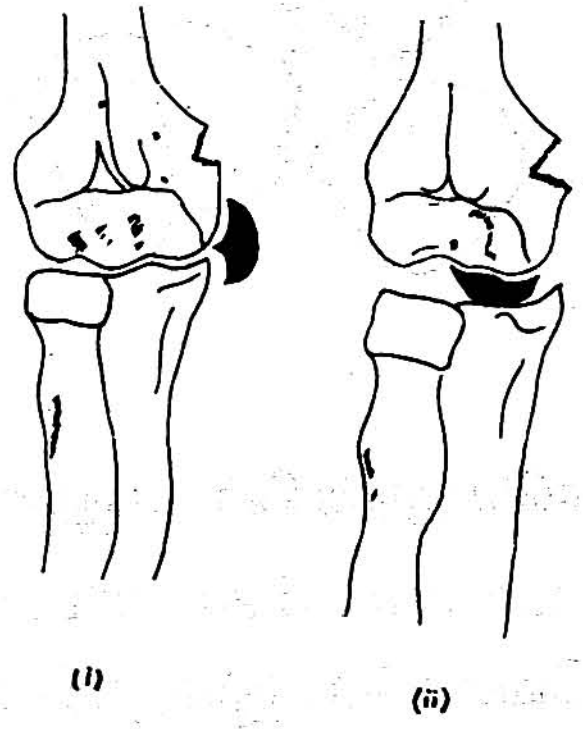

படம் 3.6 *மேற்கையெலும்பின் உள்மேற்கணு முறிவு அ. 3ம் தரநிலை உள்மேற்கணு ஆ. 4ம் தரநிலை*

முழங்கையின் உட்பக்கத்தின் மேல் மருத்தடியாக வீக்கமும் தொடுவலியும் இருக்கும். முன்கை நரம்பு வாதத்திற்கான குறிகள் இருக்கிறதா என்று பார்க்க வேண்டும்.

ஊடுகதிரியக்கத் தனித்தன்மைகள்

ஊடுகதிர்ப்படம் மேற்கணுவின் பிய்த்திழுக்கப்பட்ட ஒரு உதிரித்துண்டு கிடப்பதைக் காட்டும். எப்பொழுதும் குழந்தைக்கு பாதிக்கப்படாத முழங்கையையும் படமெடுக்க வேண்டும். ஏனெனில் குருத்து அமர்வு நிலையை ஒப்பிட்டுப் பார்க்க இது உதவும். (படம் 3.6)

சிகிச்சை

முதல் இரு தரநிலைகளில் பின்புறப் பாளமாக்கட்டுடன் மூன்று வாரங்களுக்கு அசைவின்றி இருந்தால் போதுமானது. மூன்றாம் தரநிலையில் துண்டினை மீண்டும் அமர்வு நிலைக்கு கொண்டுவர கைவினையாக்கம் செய்ய வேண்டும். நான்காம் தரநிலையில் கைவினையாக்க நேராக்கம் செய்ய முயல வேண்டும். பெரும்பாலான நோயருக்கு அறுவை வழி மீளமர்வு நிலையே தேவைப்படும்.

மேற்கையெலும்பின் வெளிக்கணு முறிவு

இது ஒரோவழி நிகழும் முக்கியமான முறிவு ஆகும். இது உள்வளைவு வகைத் தாக்கத்தால் குழந்தைகளிடம் ஏற்படுகிறது. (படம் 3.7) முறிந்த துண்டில் எலும்புத் தலைப்பின் குருத்து முனையும், வெளிக்கணுவும் அடங்கும். பொதுவான விரிப்பித் தசைகள் (extensor muscles) வெளிக்கணுவிலிருந்து தொடங்குவதால் துண்டு கீழ்நோக்கி இழுக்கப்பட்டுச் சுழன்றிருக்கும். மருத்தடியாக வெளிப்பக்கத்தின் மேல் வீக்கமும் தொடுவலியும் இருப்பதுடன், தொட்டுப் பார்க்கும் போது முறிந்த வெளிக்கணு அசைவதை உணரலாம்..

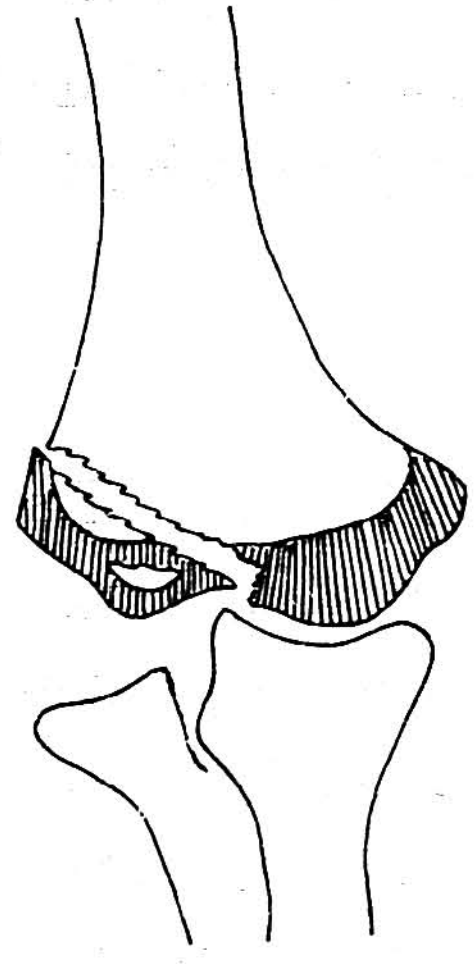

படம் 3.7 மேற்கையெலும்பின் வெளிக்கனு முறிவு

கீறல் முறிவுகளுக்குச் சாதாரணப் பின்புறப் பாளமாக்கட்டு இட்டுச் சிகிச்சை அளிப்பர். இடம்பெயர்ந்த முறிவுகளுக்கு அறுவைவழி உட்பொருத்தத்தின் மூலம் சிறப்பாக சிகிச்சை அளிக்கலாம்.

சிக்கல்கள்

1) சேராமை

இது பொதுவாகத் தண்டு கீழே இழுக்கப்பட்டுச் சுழற்சியடைவதால் ஏற்படுகிறது. இத்தகு நோயர் அடிக்கடி வெளிப்பக்கத்தின் மென்மை அற்ற அசையும் எலும்புப் பிண்டத்துடன் மூடுமுறைச் சிகிச்சை அல்லது நாட்டுச் சிகிச்சைக்குப் பின்னர் காலந்தாழ்த்தி வருவர். (படம் 3.8) இவற்றுக்கு அறுவை வழி நேராக்கமும் உட்பொருத்தமும் செய்து சிகிச்சையளிப்பர்,

2) முழங்கை மூட்டு வெளி வளைவு உருக்குலைவு

இது குருத்து முனைத்தகட்டின் வெளிப்பாக வளர்ச்சி தடுக்கப்பட்டும் அழிந்தும் போவதால் ஏற்படுகிறது. வெளிவளைவு உருக்குலைவு வளர்நிலை எய்திப் பின்னர் முன்கை நரம்பு நீட்டத்தையும் வாதத்தையும் விளைவிக்கும். (டார்டி முன்கைவாதம்) இத்தகு அறுவை மூலம் முன்கை நரம்பினை இடம் மாற்றி முன்புற அமர்வு நிலையில் வைக்க வேண்டும். கடும் உருக்குலைவுக்குத் திருத்த எலும்புத் தரிப்பு அறுவை தேவை.

எலும்புத் தலைப்பு முறிவு

இது ஒரோவழி நிகழும் முறிவாகும். இங்கு எலும்புத் தலைப்பின் முன்புறத் துண்டு கொரோனல் உருத்தளத்தில் முறிந்து மேனோக்கி இடம் பெயர்ந்து விடும். இது கீழே விழுவதால் ஆரை யெலும்பிலிருந்து எலும்புத் தலைப்பிற்குக் கடத்தப்படும் நேர்விசையின் விளைவு ஆகும். பக்க நோக்கு ஊடுகதிர்ப்படம் எலும்புத்தலைப்பின் துண்டு மேல் நோக்கி இடம்பெயர்ந்து முழங்கைமூட்டின் முன்னர் கிடப்பதைக் காட்டும். இவற்றுக்குப் பெரும்பான்மையும் அறுவை மூலம் மீண்டும் அமர்வுநிலையில் வைத்தலும், பொருத்துதலும் தேவைப்படும்.

முழங்கை மூட்டு விலகல்

இது இளம் வாலிபரிடம் ஏற்படும் பொதுவான சிதைவாகும். கைகளை விரித்து ஊன்றி விழுவதால் இது ஏற்படுகிறது,. இம்மூட்டு விலகலில் இரண்டு பொதுவான வகைகள் உள்ளன.

அ) பின்பிற மூட்டு விலகல்

இவ்வகையில் ஆரையெலும்பு, முன்கையெலும்பு முதலியவற்றின் மேல்முனைகள் பின்புறமாக இடம்பெயர்கின்றன.

ஆ) பின்புற வெளிப்புற மூட்டு விலகல்

இவ்வகை முன்னதைக் காட்டிலும் பொதுவானது. இதில் பின்புற இடப்பெயர்வுடன் சேர்ந்து ஆரையெலும்பும், முன்கையெலும்பும் வெளிப்புறத்தில் இடம்பெயர்கின்றன. (படம் 3.9) இது பெரிதும் முழங்கையின் உள்நார்ப் பிணையப் பிளவுடன் சேர்ந்தோ, அல்லது மேற்கையெலும்பின் உள்மேற்கணு பிய்த்திழுக்கப்பட்டு முன்கை நீண்டு வாதப்படுவதுடன் சேர்ந்தோ நிகழும்.

படம் 3.8 மேற்கையெலும்பின் வெளிக்கனு முறிவு சேராமை



படம் 3.9 [illegible] வெளிப்புற [illegible]

மருத்தடித் தனித்தன்மைகள்

முழங்கை வீங்கியிருக்கும். ஆனாலும் முட்டித் துருத்தியின் முனைப்பினைப் பின்புறத்தில் கண்டறிய முடியும். அதற்குச் சற்று மேலே ஒரு குழிவு இருக்கும். இது மேற்கையெலும்பின் கீழ்த்துண்டு முன்னோக்கி இடம் பெயர்வதன் விளைவாகும். இத்தகு நோயரிடம் எல்லாம் நரம்புச் சிதைவுகளும், நாளவட்டச் சிதைவுகளும் உள்ளனவா என்று காண வேண்டும். இச்சிதைவைக் கணு மேற்புற முறிவிலிருந்து வேறு பிரித்து அறிய வேண்டும். மூட்டு விலகலில் மேற்கையெலும்பின இரண்டு மேற்கணுக்கள் முட்டித் துருத்தி முனை முதலியவற்றின் சார்பு அமர்வுநிலைகள் மாறி இருக்கும். ஆனால் கணுமேற்புற முறிவில் சார்பு அமர்வு நிலைகள் மாறி இருக்காது. (படம் 3.10)

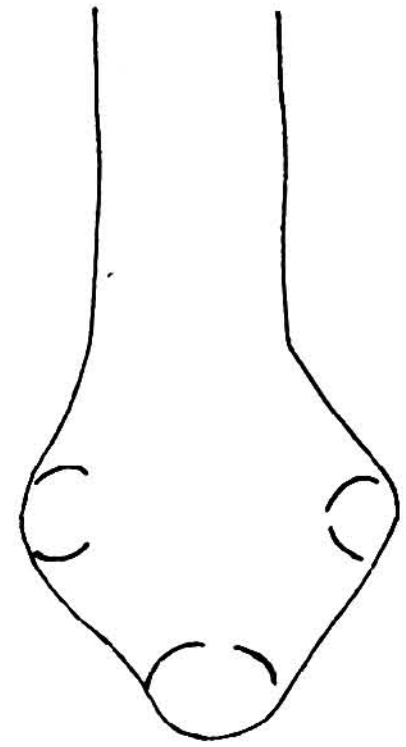

படம் 3.10

ஊடுகதிரியத் தனித்தன்மைகள்

மூட்டு விலகலின் வகையை உறுதி செய்து கொள்வத்றகு முன்புற பின்புற பக்க நோக்குகளில் முழங்கையை ஊடுகதிர்ப்படமெடுக்க வேண்டும். இதனால் மேற்கணுக்கள் அல்லது ஆரையெலும்புத் தலைப்பு அல்லது சிறகெலும்புப் புடைப்பு முதலியவற்றின் முறிவுகள் உடனிகழ்ந்துள்ளனவா என்பதையும் அறிந்து கொள்ளலாம்.

சிகிச்சை

பொது உணர்வகற்றியைக் கொடுத்து நேராக்கம் செய்வர். நேராக்கத்தின் பின்னர் முழங்கையைப் பாதுகாப்பான கோண மடக்கத்தில் வைத்துப் பின்புறப் பஞ்சு பொதி பாள மாக்கட்டை இடுவர்.

உத்தி

முழுவதுமாக விரித்த அமர்வு நிலையில் இழுவை இடுவது ஆபத்தானது. ஏனெனில் அது மேற்கை இரத்த நாளங்களை அழித்து விடக்கூடும். இருதலைத்தசைகளையும், முத்தலைத்தசைகளையும் நீட்டக்கூடிய வகையில் முன்கையைக் சற்றே மடக்கிய அமர்வு நிலையில் வைத்து இழுவை இட வேண்டும். இத்தசைகளின் திடீர் சுருக்கத்தைச் சமாளித்து விட்டால் எலும்புகள் எளிதாக அமர்வு நிலைக்கு வழுகி விடும்.

விரல்கள், தோள்களின் உடனடியான தன்னூக்க அசைவுகளை ஊக்க வேண்டும். மாக்கட்டை மூன்று வாரங்களுக்கு வைத்திருக்க வேண்டும். பின்னர் நீக்கி விட்டு முழங்கையின் மென்மையான அசைவுகளை ஊக்க வேண்டும். முழு அசைவுகளையும் விரைவாகத் திரும்பப் பெறும் நம்பிக்கையுடன் முழங்கையை வலுக்கட்டாயமாக நீட்டவோ, முழங்கைக்கு ஏதும் வேலை கொடுக்கவோ கூடாது என நோயாளியை எச்சரிக்க வேண்டும். வலுக்கட்டாயமான அசைவுகள் தசையழற்சி எலும்புறைவினை விளைவிக்கும்.

சிக்கல்கள்

மேற்கைத் தமனிச் சிதைவு அல்லது நடுநரம்பு முன்கை நரம்பு சிதைவுகள் உடனடிச் சிக்கலாக ஏற்படலாம். சிறகெலும்புப் புடைப்பு முறிவு அல்லது உள்மேல் கணு முறிவும் ஏற்படலாம். பிந்தைய சிக்கல்களாக தசையழற்சி எலும்புறைவும், மூட்டு விறைப்பும் ஏற்படலாம்.

இழுத்த முன்கை

இது இரண்டு முதல் ஆறு வயதிற்குட்பட்ட குழந்தைகளுக்கு

ஏற்படும் ஆரையெலும்புத் தலைப்பின் காயம் சார் கீழ் நழுவல் ஆகும். குழந்தை விளையாடிக் கொண்டிருக்கும் பொழுது பெற்றோரோ அல்லது உறவினரோ அதைத் தூக்குங்கால் முன்கையில் ஏற்படும் குலுக்கலால் இச்சிதைவு ஏற்படுகிறது.

குழந்தைக்கு முழங்கையில் வலி இருக்கும். மேற்பக்க உறுப்பை முழுவதுமாகப் பயன்படுத்த இயலாது. ஆரையெலும்பின் மேல்மட்ட முனையில் தொடுவலி இருக்கும். ஊடுகதிர்ப்படம் எந்த முறிவையும் காட்டாது. இந்நிலையைப் புரிந்து கொள்ளும் போது இழுத்த முழங்கை பற்றிய நோய் முதலை அறிய இயலும். முழுங்கையை நிலைப்படுத்தி முன்கையை மல்லார்ந்த நிலைக்கு கைவினையாக்கம் செய்வதன் மூலமே சிகிச்சை அளித்து விடலாம். தொட்டு உணரக்கூடிய 'க்ளிக்' ஒலி கேட்கும் வலிமறைந்து விடும். இயல்பான அசைவை உடனடியாக மீட்டுப் பெறலாம்.

ஆரையெலும்பின் மேல் முனை முறிவுகள்

பின்வரும் முறிவுகள் ஆரையெலும்பின் மேல்முனையில் ஏற்படுகின்றன.

அ) ஆரையெலும்புத் தலைப்பு முறிவு. (படம் 3.11)

ஆ) ஆரையெலும்புக் கண்ட முறிவு

இ) குழந்தைகளிடம் ஏற்படும் குருத்து முனைப் பிரிவு

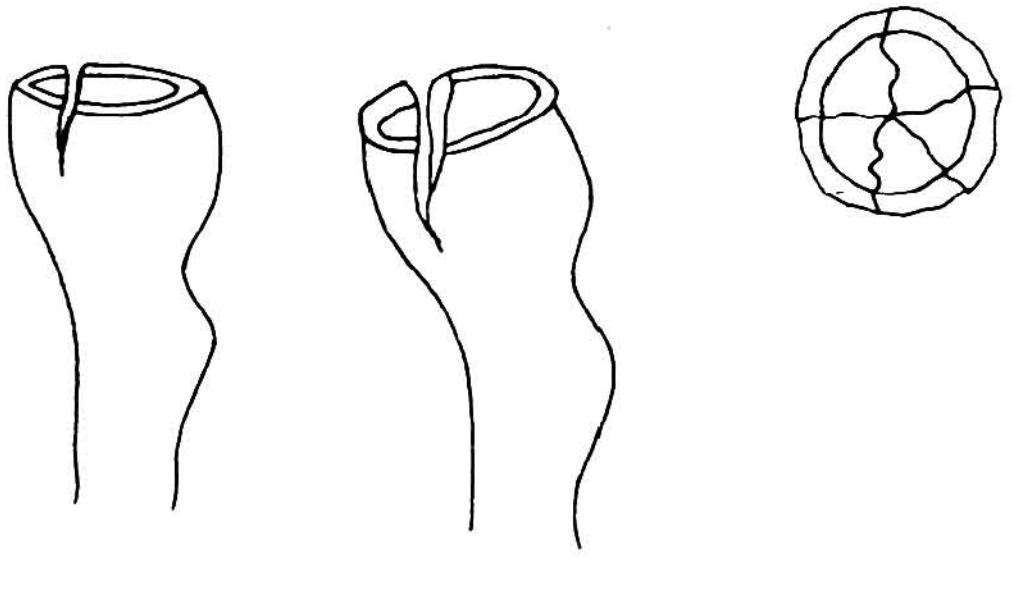

(i) (ii) (iii)

படம் 3.11 *ஆரையெலும்புத் தலைப்பு முறிவு*
அ. *கீறல் முறிவு* ஆ. இடப்பெயர்வுடன் முறிவு இ. நொறுங்கு *முறிவு*

நிகழ்வகை

வலுவான வெளிவளைவு இழுவிசை ஆரையெலும்பின் தலைப்பினைக் கொண்டு மேற்கையெலும்புத் தலைப்பை (capitulum) மோத வைக்க அவற்றுள் ஒன்று மட்டுமோ அல்லது இரண்டும் சேர்ந்தோமுறிந்து விடுகின்றன.

மருத்தடித் தனித்தன்மைகள்

விரித்து நீட்டிய கையில் பளுத்தாங்கி விழுந்ததாகவும், முழுங்கையின் வெளிப்பக்கத்தில் வலி இருப்பதாகவும் நோயாளி கூறுவார். ஆரையெலும்பின் தலைப்பின் மேல் தொடுவலி இருக்கும். மூட்டு இரத்தக் கசிவால் வீக்கமும் இருக்கும். கையை மல்லார்த்தலும், குப்புறப்புரட்டலும் வலியோடு வரையறைக்குட்பட்டு இருக்கும்.

ஊடுகதிரியத் தனித்தன்மைகள்

பின்வரும் வகைகள் காணப்படுகினறன.

1. தலைப்பின் கீறல் முறிவு
2. ஒரு கூறின் இடப்பெயர்வுடன் தலைப்பு முறிவு
3. தலைப்பின் நொறுங்கு முறிவு
4. ஆரையெலும்புக் கண்டக்கீறல் முறிவு
5. தலைப்புச் சாய்வுடன் ஆரையெலும்புக் கண்ட முறிவு
6. குழந்தைகளிடம் ஆரையெலும்பு மேல்முனையின் குருத்து முனைப் பிரிவு.

சிகிச்சை

இடப்பெயர்வோ, சாய்வோ இல்லாது தலைப்பு அல்லது கண்டத்தில் ஏற்படும் தனிக்கீறல்களுக்குப் பின்புறப் பாளமாக்கட்டை கட்டுப்பட்டை சுற்றுப்பட்டையுடன் இட்டு நல்லமுறையில் சிகிச்சை அளிக்ககலாம். வீக்கம் குறிப்பிடத்தக்க அளவு இருந்தால் ஊசிமூலம் உறிஞ்சலாம்.

பிற வகைகளான நொறுங்கல் அல்லது முழுமையான சாய்வு உடைய முறிவுகளுக்குத் தலைப்பை வெட்டி எடுத்துச் சிகிச்சை அளிக்க

வேண்டும். சமீப காலத்தில் தலைப்பை வெட்டியெடுத்த பின்னர் சிலாஸ்டிக் செயற்கை உறுப்பினை அறுவை வழி மாற்றி வைத்து நல்ல பலன்களைக் காண்கின்றனர்.

குழந்தைகளுக்குக் குருத்துமுனைப்பிரிவு ஏற்பட்டால் அதை வெட்டியெடுக்கக் கூடாது. ஏனெனில் பின்னர் குருத்துமுனை வளர்ச்சி இல்லாமல் முழுங்கை வெளி வளைவு உருவாகி மிகுந்து டார்டி முன்கை வாதத்தையும் விளைவிக்கும். சாய்வு குறிப்பிடத்தக்க அளவு இருந்தால் அறுவை வழியாக மீண்டும் அமர்வு நிலையில் வைத்துச் சிகிச்சை அளிப்பர்.

சிக்கல்கள்

தசையழற்சி எலும்புறைவே பொதுவான சிக்கல் ஆகும்.

முன்கையெலும்பின் (ulna) மேல்முனை முறிவுகள்

முட்டித்துருத்தி முறிவு

இம்முறிவு முழங்கையை மடக்கிப் பளுத்தாங்கி விழுவதால் ஏற்படுகிறது. முட்டித்துருத்தி எப்பொழுதும் அடிப்பகுதியிலேயே முறியும். முத்தலைத்தசை நார்ப்பிணையம் உட்செருகப்படுவதால் துண்டு மேலே இழுக்கப்படுகிறது. எப்பொழுதும் முட்டித்துருத்தியின் மேல் உள்ள தோலில் தேய்காயம் சிறிது இருக்கும். முறிவுக்கோடு எலும்பின் மூட்டுச்சார் பரப்பிலும் ஏற்பட்டிருக்கும். அதனால் முழங்கை மூட்டில் இரத்தக்கசிவு இருக்கும்.ஊடுகதிர்ப்படம் முறிவு மட்டத்தையும் துண்டின் பிரிவு அளவையும் காட்டும். (படம் 3.12 அ)

இடப்பெயர்வு கூடியவரை குறைவாக இருந்தால் முழங்கையை முழுவதும் நீட்டி அசைவின்றி இருக்க வைத்து அக்கூறினை நல்ல அமர்வு நிலையில் இருத்த இயலும். எனினும் இம்முறிவுக்கு எப்பொழுதும் அறுவை நேராக்கம் தேவைப்படும். முட்டித்துருத்தியை பெரிய துண்டுடன் ஒரு கம்பி மூலம் அமர்வு நிலையில் வைத்துப் பொருத்த வேண்டும். (படம் 3.12 ஆ) அல்லது அதனை ஒரு தனி பின்னிழுக்கும் திருகாணியுடன் பொருத்தலாம்.

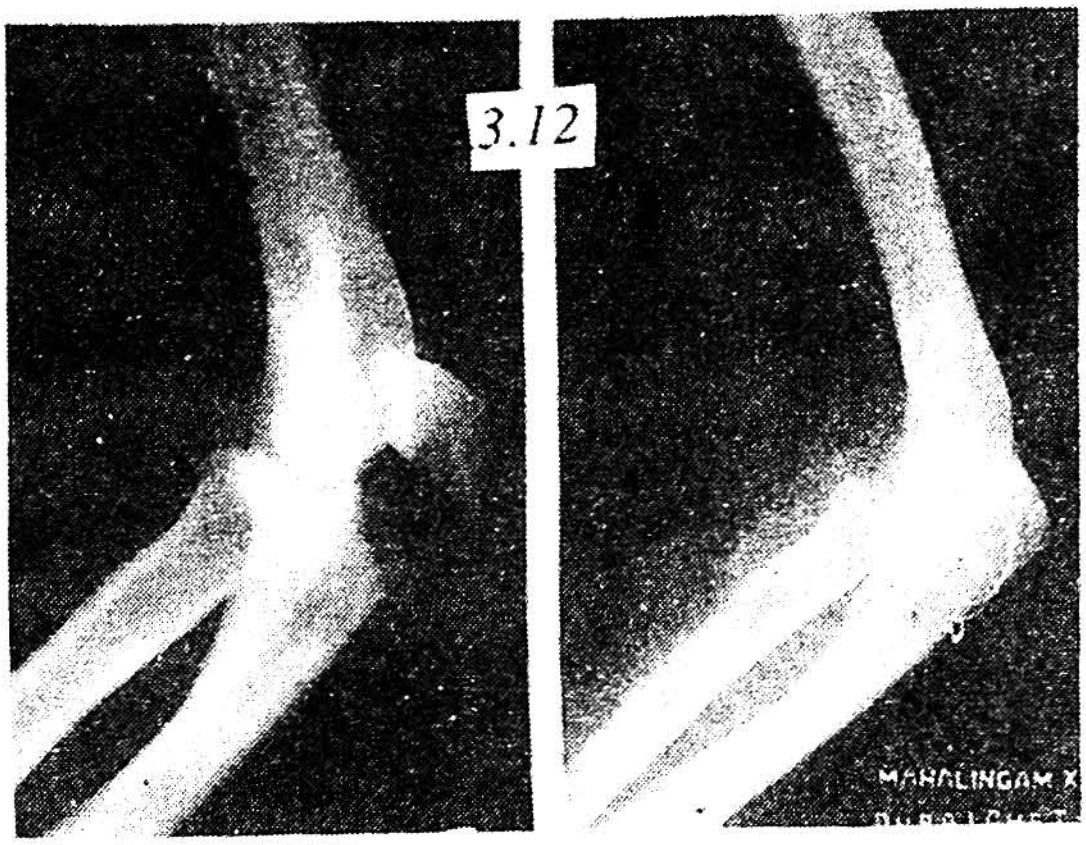

படம் 3.12 அ. முட்டித்துருத்தி முறிவு
ஆ. கம்பிப் பொருத்தத்தால் சிகிச்சை அளிக்கப்பட்டது

முன்கைச் சிதைவுகள்

பின்வருவன இக்குழுவில் அடங்கும்

1. ஆரை முன்கையெலும்புகளின் முறிவு
2. தனித்த ஆரையெலும்பு முறிவு
3. தனித்த முன்கையெலும்பு முறிவு
4. ஆரையெலும்புத் தலைப்பு மூட்டுவிலகலுடன் முன் கையெலும்பின் மேல்மட்ட மூன்றாம் பகுதி முறிவு ('மான்டெக்கியா' முறிவு மூட்டு விலகல்)
5. ஆரை முன்கையெலும்பு மூட்டின் கீழ்நிலை விலகலுடன் ஆரையெலம்பின் கீழ்மட்ட மூன்றாம் பகுதி முறிவு (காலியாசி முறிவு மூட்டுவிலகல்)

முன்கை இரண்டெலும்புகளின் முறிவு

நீட்டிய கைகளில் பளுத்தாங்கி விழுவதாலோ அல்லது நேர்ச்சிதைவாலோ முன்கையெலும்பும், ஆரையெலும்பும் முறிகின்றன. குழந்தைகளிடம் பச்சைக்குச்சி வகை முறிவு மிகப் பொதுவாக

ஏற்படுகிறது. முன்கையில் எப்பொழுதும் ஒரு எலும்பு முறிந்து இடம் பெயரும் போது மற்ற எலும்பும் முறிந்து விடுகிறது. ஒரு எலும்பு மட்டும் இடப்பெயர்வுடன் முறிந்திருந்து இன்னொன்றில் தண்டு தொடர்புடன் முறிவின்றி இருப்பதைக் கண்டால் ஒருவர் ஆரைமுன்கை எலும்பு மூட்டுகளின் மேல் மூட்டு அல்லது கீழ் மூட்டு இடப்பெயர்வை எதிர்பார்க்க வேண்டும்

ஆரையெலும்பு முன்கையெலும்பு மூட்டுகளின் மேல்நிலையையும் கீழ்நிலையையும் இணைக்கும் கோடே முன்கைச்சுழற்சியின் ஊடச்சாக இமைகிறது. இம்முறிவு மேலாண்மையில், கோணலாக்கத்தையும், சுழற்சியையும், ஒன்றன் மேலொன்று கிடத்தலையும் சரிவரத்திருத்தி ஈரெலும்பு இடைவெளியை மீட்டளிப்பது மிக முக்கியமானதாகும். இதைச் செய்யவில்லையெனில் கையைச் சரிவர மல்லார்த்தவோ, குப்புறப்புரட்டவோ இயலாது. அது கட்டுப்படுத்தப்பட்டிருக்கும்.

உடற்கூறு சார் தன்மைகள்

முன்கையெலும்புகளின் முறிவுகளில் இடப்பெயர்வுகளைத் தோற்றுவிக்கும் சில உடற்கூறுசார் தன்மைகளை நினைவிற்கொள்வது முக்கியம். இருதலைத் தசையும், மல்லார்த்து தசையும், ஆரையெலும்பின் மேல்மட்ட மூன்றாம் பகுதியில் செருகப்பட்டுள்ளன. குபபுறப்புரட்டித்தசை (Pronatorteres) ஆரைஎயலும்பின் நடுப்பகுதியில் செருகப்பட்டுள்ளது. குப்புறப்புரட்டும் குவாட்ரேடஸ் தசை ஆரையெலும்பின் கீழ்மட்ட மூன்றாம் பகுதியில் செருகப்பட்டுள்ளது. குப்புறப்புரட்டித் தசைச் செருகலுக்கு மேற்பகுதியில் ஏற்படும் முறிவுகளில், மேல்துண்டு மல்லார்ந்து அமர்கிறது. நேராக்கத்தின் பின்னர் கீழ்துண்டு மேல்துண்டுடன் நிலையான நேரியைவுக்கு வர முன்கையை முழுவதுமாக மல்லார்த்திய நிலையில் அமர்த்த வேண்டும். ஆரையெலும்பு முன்கையெலும்பின்நடுமூன்றாம் பகுதியில் ஏற்பட்ட முறிவுகளில், மல்லார்த்து தசை புரட்டித் தசைகளின் சமநிலைச் செயற்பாட்டுக்காக, மேல்துண்டை மையத்தில் குப்புறப்புரட்டிய அமர்வு நிலையில் வைத்திருக்க வேண்டும். நேராக்கத்தின் பின்னர்

கீழ்மட்டத்துண்டை மேல்மட்டத்துண்டுடன் நிலையான நேரியைவில் வைக்க முன்கையை குப்புறப்புரட்டிய அமர்வு நிலையில் வைக்க வேண்டும்.

முன்கையில் இடப்பெயர்வுடன் கூடிய இரண்டெலும்பு முறிவுகளுக்குச் சிகிச்சை அளிப்பது கடினம். ஏனெனில் நிலையற்ற தன்மை காரணமாக மாக்கட்டினுள் நேராக்கத்தை நிலைநிறுத்துவது பெரும்பாலும் கடினம்.

மருத்தடித் தன்மைகள்

இது பொதுவாக இளம் வாலிபரிடம் கையில் பளுத்தாங்கி விழுவதால் ஏற்படுகிறது. உருக்குலைவினாலும். வீக்கத்தாலும், இயல்பற்ற அசைவினாலும் நோயமுதலைத் தெளிவாக அறியலாம். முன்கைச் சிதைவுகளில் எப்பொழுதும் மேல்நிலை, கீழ்நிலை ஆரைமுன்கையெலும்பு மூட்டுகளைத் தொட்டுப்பார்த்து சிதைவுத்தடயம் இருக்கிறதா என ஆராய வேண்டும். எப்பொழுதும் நாளவட்டச் சிதைவு, நரம்புகளின் சிதைவு முதலியவற்றின் தடயம் இருக்கிறதா என நோக்க வேண்டும். முழுமையான கோணலாக்கம் இருப்பின் முன்கையெலும்பின் ஒரு துண்டு பெரும்பாலும் தோலைத் துளைத்து ஊடுருவிப் புண்ணை உண்டாக்கி வெளிக்காய முறிவாக்கி விடும்.

ஊடுகதிரியத் தனித்தன்மைகள்

முன்புற பின்புற பக்க நோக்குகளில் முன்கையை முழுமையாக முழங்கை மணிக்கட்டு மூட்டுகளுடன் சேர்த்து எடுக்க வேண்டும். ஊடுகதிர்ப்படம் முறிவுகளின் மட்டத்தையும் துண்டுகளின் சுழற்சியையும் அவை ஒன்றன் மீது ஒன்று கிடக்கும் அளவையும் காட்டும். (படம் 3.13) ஈரெலும்பு இடைவெளிகளின் வடிவத்தில் ஏற்பட்ட மாற்றம் சுழற்சியைக் காட்டும்.

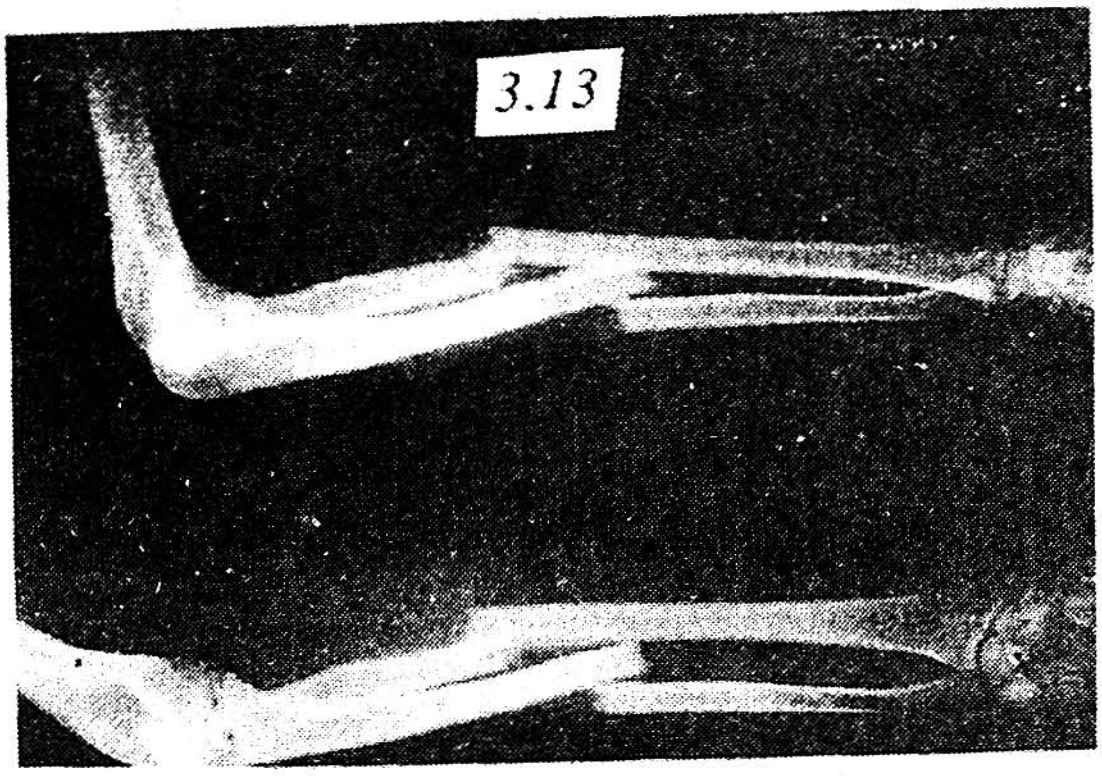

படம் 3.13 *இடப்பெயர்வுடன் முன்கை முறிவு*

சிகிச்சை

முடுமுறை நேராக்கமும் மாக்கட்டில் அசைவின்மையும்

ஆரையெலும்பு முன்கையெலும்பு ஆகியவற்றின் இடம்பெயர்ந்த முறிவுகளுக்குக் கைவினை நேராக்கம் தேவை. துண்டுகளை நிலையான அமர்வு நிலையில் ஒட்ட வைத்து முழங்கைக்கு முன்னர் நல்ல மெத்தட்டையுடன் முழங்கை மேற்பகுதிப் பாளமாக்கட்டு இடுவர். (படம் 3.14) விரல், தோள், உடற்பயிற்சிகளை உடனடியாகத் தொடங்க வேண்டும். வீக்கம் வற்றியவுடன் மாக்கட்டு வார்ப்புருவை முடிக்க வேண்டும்.

இம்முறிவுகள் மாக்கட்டு தளர்ந்தவுடன் அதனுள்ளேயே கூட இடம் பெயரக் கூடியன. முன்கையெலும்பு புவியீர்ப்பினால் கோணலாகும். ஊடுகதிர்ப் படங்களை இரண்டு வாரங்கள் கழித்து மீண்டும் எடுக்க வேண்டும். கோணலாகத் தொடங்கினால் மாக்கட்டை நீக்கி அதனை இறுக்கமாக மீண்டும் இட வேண்டும். சோதனை ஊடுகதிர்ப் படங்களை இரண்டு வாரங்களுக்கு ஒரு முறை எடுத்து 8 முதல் 10 வாரங்களுக்கு அசைவின்றி இருக்க வேண்டும்.

3.14

படம் 3.14 முழங்கை மேற்பகுதிப் பாளமாக்கட்டு

அறுவை நேராக்கமும் உட்பொருத்தமும்

மென் திசுக்களின் இடைச்செருகலாலும், நேராக்கத்தின் நிலையற்ற தன்மையாலும், மூடுமுறை நேராக்கம் தவறலாம். அத்தகு நோயருக்கு அறுவை வழி நேராக்கத்தின் மூலமும் அழுத்தத்தட்டு, திருகாணிகளின் மூலம் உட்பொருத்தியும் முறிவுகளுக்குச் சிகிச்சை அளிப்பர்.

சிக்கல்கள்

வோக்மென் குருதியூட்டக்குறைக் குறுக்கம்

இது பெரும்பாலும் இறுக்கக் கட்டினாலோ அல்லது பஞ்சு பொதியாத மாக்கட்டு வார்ப்புருக்களை முதனிலைச் சிகிச்சைக்காக இடுவதாலோ ஏற்படுகிறது.

சேராமை

இது எப்பொழுதும் ஆரையெலும்பு முறிவிடத்தின் வழியாக குப்புறப்புரட்டித் தசைத்தளை நார்களின் இடைச்சிக்கலால் ஏற்படுகிறது. இதற்கு அறுவை நேராக்கம், பின்னலிழை எலும்புப் பதியனுடன் செய்யப்படும் உட்பொருத்தம் போன்றவற்றால் சிகிச்சை அளிப்பர்.

தவறு சேர்க்கை

கோணலாக்கத்துடன் துண்டுகள் சேர்வது மிகப்பொதுவாக நிகழும். தவறு சேர்க்கையின் கோணத்தைப் பொறுத்து மல்லார்த்துவதும் குப்புறப்புரட்டுவதும் குறைக்கப்பட்டிருக்கும். உருக்குலைவு குறிப்பிடத்தக்க அளவு இருந்தால் அறுவை வழித்திருத்த எலும்புத்தரிப்பு தேவைப்படும்.

முரண் சேர்க்கை

முறிவுகள் ஒரே மட்டத்தில் நொறுங்கியனவாக இருக்கும் போது இது நிகழ்கிறது. முறிவை நேராக்க பலமுறை கைவினையாக்கங்களைச் செய்வதாலும் இது நேரிடுகிறது. இது முறிவின் குருதிக்கட்டியைச் சிதற வைத்து முரண் சேர்க்கையை விளைவிக்கிறது.

குழந்தைகளுக்கேற்படும் ஆரையெலும்பு முன்கையெலும்பு முறிவுகள்

இவை கையில் பளுத்தாங்கி விழுவதால் குழந்தைகளுக்கு மிகப் பொதுவாக நேரிடுகின்றன. மிகப்பெரும்பாலும் இவை கோணலாக்கத்துடன் கூடிய பச்சைக்குச்சி முறிவுகளே ஆகும். மருத்தடியாக முன்கையில் முறிவிடத்தில் வரைநிலைத் தொடு வலியுடன் உருக்குலைவு 'இருக்கும்.. ஊடுகதிர்ப்படங்கள் முறிவுகளின் மட்டத்தையும் கோணலாக்கத்தின் தரத்தையும் காட்டும். (படம் 1.1)

பொதுவாக உணர்வகற்றியைக் கொடுத்து இழுவையும் எதிர் இழுவையும் இட்டு முன்கையை மேசையின் சமதளப்பரப்பின் மேல் கிடத்தி அழுத்தித் திருத்துவர். சில நாட்களுக்குப் பின்னர் வீக்கம் வற்றி

முழுமையான முழங்கை மேற்பகுதி மாக்கட்டு வார்ப்புருவை நான்கு வாரங்களுக்கு இட வேண்டும்.

ஆரையெலும்பு முறிவுகள்

இடப்பெயர்வில்லா ஆரையெலும்புத் தனிமுறிவுகள் ஒரோவழி நிகழக்கூடியவை. சேர்க்கை முழுமையாகும் வரை 3 முதல் 6 வாரங்களுக்கு முழங்கை மேற்பகுதிப் பின்புறப் பாளத்தை இட்டு அசைவின்றி இருக்க வேண்டும்.

முன்கையெலும்பு முறிவுகள்

கீழ் மூன்றிலோரு பாகத்தில் ஏற்படும் இம்முறிவு வாலிபருக்குப் பொதுவாகத் தலைமேல் விழவிருக்கும் அடியை முன்கை கொண்ட தடுக்க முயலும்போது நேர்ச்சிதைவால் ஏற்படுகிறது. இதனால் இதை இரவுக்குச்சி முறிவு என்பர். இடப்பெயர்வில்லா முன்கையெலும்புத் தனிமுறிவுகள் முழங்கை மேற்பகுதிப் பின்புறப் பாளத்தில் அசைவின்றி இருத்தப்படும்.

'மான்டெக்கியா' முறிவு மூட்டு விலகல்

இது ஆரையெலும்புத் தலைப்பின் மூட்டு விலகலோடு கூடிய முன்கையெலும்பின் மேல்மட்ட மூன்றாம் பகுதி முறிவாகும். இது பொதுவாக வாலிபரிடம் ஏற்படுகிறது. இது கீழே விழும் போது முன்கை வலுவாகப் புரட்டப்படுவதாலோ அல்லது மேல்மட்ட முன்கையின் பின்புறத்தில் நேர்த்தாக்கம் நிகழ்வதாலும் ஏற்படுகிறது.

வகைமை

மூன்று வகைகள் உள்ளன.

வகை 1

விரிந்தவகை: இதுவே மிகப் பொதுவான வகையாகும். ஆரையெலும்பின் தலைப்பு முன்புறமாக மூட்டு விலகி இருக்கும். முன்கையெலும்பு முறிவிடத்தில் முன்னோக்கிய கோணலாக்கத்துடன் இருக்கும். (படம் 3.15)

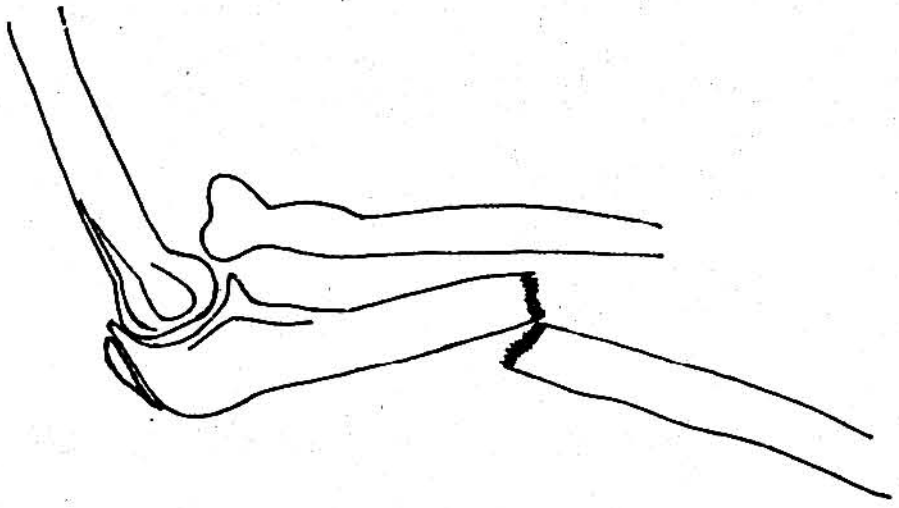

படம் 3.15 'மான்டெக்கியா' முறிவு மூட்டு விலகல்

வகை 2

மடக்க வகை : மடக்க வகையில் ஆரையெலும்பின் தலைப்பு பின்புறமாக மூட்டு விலகுகிறது. முன்கையெலும்பு பின்புறக் கோணலாக்கத்துடன் இருக்கிறது.

வகை 3

ஒடுக்க வகை : ஒரோ வழி நிகழும் ஒடுக்க வகையில் ஆரையெலும்பின் தலைப்பு வெளிப்புறமாக மூட்டு விலகியிருக்கும். முன்கையெலும்பு வெளிப்புறக் கோணலாக்கத்துடன் இருக்கும்.

மருத்தடித் தனித்தன்மைகள்

பொதுவான நீட்டி வகையில் நோயாளி முழங்கையிலும், மேல்மட்ட முன்கையிலும், வலியுடனும், வீக்கத்துடனும் வருவார். ஆரையெலும்பின் தலைப்பை முழங்கைப் பள்ளத்தில் உணரலாம். மேல்மட்ட முன்கையெலும்பில் தொடுவலியும், முறிவிடத்தில் முன்னோக்கிய கோணலாக்கத்தால் குழிவும் இருக்கும். விரல் தொங்கலையும் பெருவிரல் தொங்கலையும் ஏற்படுத்தும். பின்புற விரலிடை நரம்பு வாதத் தடயம் இருக்கிறதா என்றும் நோக்க வேண்டும்.

ஊடுகதிரியம்

ஊடுகதிரியம் முறிவுவகையையும், ஆரையெலும்புத் தலைப்பு இடப்பெயர்வையும் உறுதிப்படுத்துகிறது.

சிகிச்சை

பொதுவான உணர்வகற்றியைக் கொடுத்து கைவினை நேராக்கத்தால் வெற்றிகரமாக முன்கையெலும்பை மீண்டும் நேரியையில் வைத்து ஆரையெலும்புத் தலைப்பை மீண்டும் அமர்வு நிலையில் இருத்தலாம். பக்கவுறுப்பை மடக்க நிலையில் அசையவிடாது வைக்க வேண்டும். மூடுமுறை நேராக்கம் தவறும் வேளைகளில் முன்கையெலும்பு முறிவை நேராக்கி உட்பொருத்துவதற்கும், மூட்டு விலகிய ஆரையெலும்புத் தலைப்பை நேராக்குவதற்கும் அறுவை நேராக்கம் தேவைப்படுகிறது.

கலேசி முறிவு மூட்டு விலகல்

இச்சிதைவில் முன்கையெலும்பின் மூட்டு விலகலோடு ஆரையெலும்பின் கீழ்மட்டத்துண்டு முறிகிறது. மருத்தடியாக உருக்குலைவும், முறிவிடத்தில் தொடுவலியும் மூட்டு விலகிய முன்கையெலும்புத் தலைப்பின் துருத்தமும் இருக்கும். ஊடுகதிர்ப்படம் முறிவு இடப்பெயர்வையும், மூட்டு விலகலையும் காட்டும். (படம் 3.16)

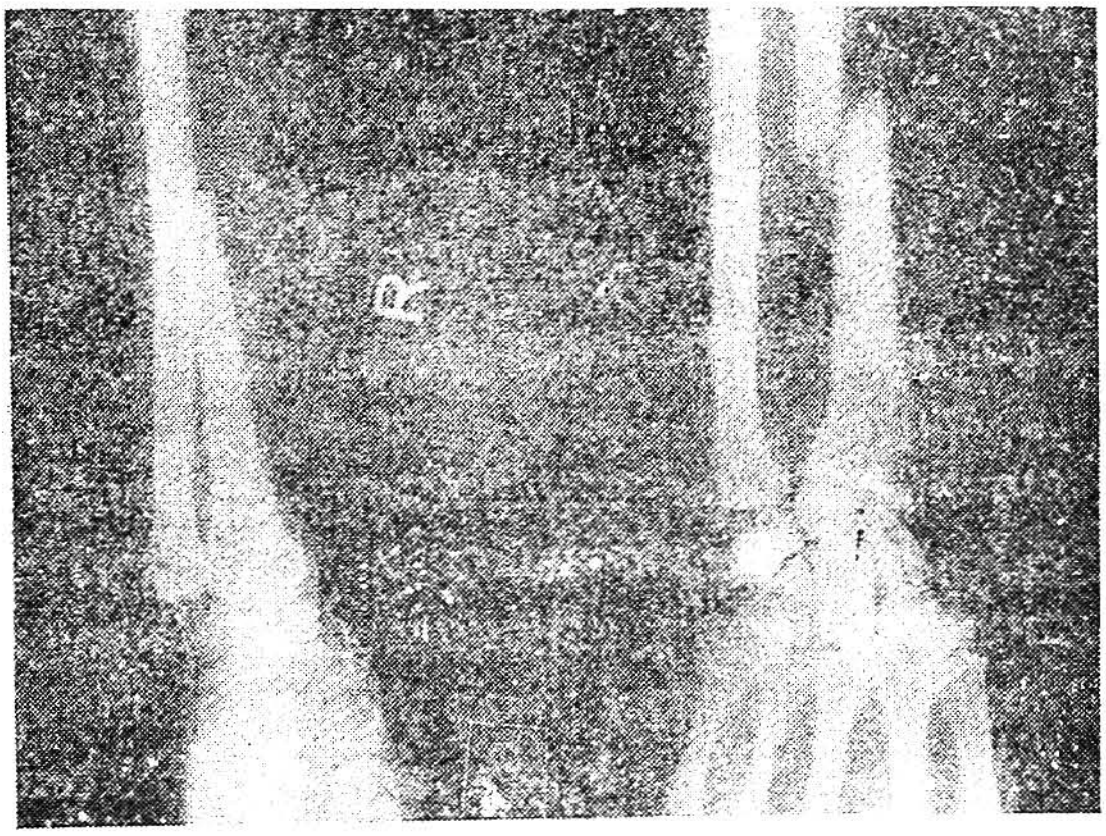

படம் 3.16 கலேசி முறிவு மூட்டுவிலகல்

முன்கையை மல்லார்த்திய நிலையில் வைத்துக் கைவினையாக்கம் செய்து மாக்கட்டு இட்டுச் சிகிச்சை அளிப்பர். இது ஒரு நிலையற்ற முறிவாகையால் மீண்டும் இடம்பெயர மிகவும் ஏதுவாகிறது. மிகப்பெரும்பாலும் அறுவை நேராக்கமும், உட்பொருத்தமும் தேவைப்படுகிறது.

பக்கப் பலத்த அடி முறிவு

'முழங்கையை வெளிநீட்டி வைக்காதே. அது இன்னொரு வாகனத்தில் வீடு போய்ச் சேரலாகும்' என்பது இராணுவ வண்டி ஓட்டிகளுக்குப் பயிற்றுவிக்கும் காலாட்படை முற்ற ஆகும். இத்துன்பியல் சிதைவு அடிக்கடி பக்கவுறுப்பு இழப்பையும், நிரந்தரமான ஊனத்தையும் ஏற்படுத்தும் என்பதையும் அதன் கடுமையையும், நிகழ்வகையையும் இது புலப்படுத்துகிறது. ஓட்டுநர் அல்லது பயணி வாகனத்தில் முழங்கையைச் சன்னல் வழியாக வெளியே நீட்டி வைத்துக்கொண்டு அமர்ந்திருக்கும் போது எதிரில் வரும் வாகனத்தால் அடிபடும் போது இச்சிதைவு நிகழ்கிறது.

இச்சிதைவில் மேற்கையெலும்பின் கீழ்முனையில் நொறுங்கு முறிவும், ஆரையெலும்பு முன்கையெலும்புகளின் மேல்முனைகளின் முறிவும், முழங்கை மூட்டின் முழுமையான மூட்டு விலகலும் அடங்கும். இச்சிதைவு நரம்பு, இரத்த நாளச் சிக்கல்களுடன் நிகழ்ந்து பக்கவுறுப்பின் உயிர்த்தன்மையை ஆபத்துக்குள்ளாக்குகிறது. சிகிச்சை கடினமானது. முழங்கையின் பயனுள்ள பணிநிலையை மீண்டும் பெற, திறம் வாய்ந்த மூடுமுறையும், அறுவை முறையும் இணைந்த மேலாண்மை தேவை.

மணிக்கட்டைச் சுற்றி ஏற்படும் சிதைவுகள்

மணிக்கட்டைச் சுற்றிலும் ஏற்படும் பின்வரும் சிதைவுகளை அடையாளங் காண்பது முக்கியம். இவை அனைத்தும் விரித்த கைகளில் பளுத்தாங்கி விழுவதால் ஏற்படுகின்றன.

1. ஆரையெலும்பின் கீழ்முனை முறிவு

    அ) கோலிசு முறிவு

ஆ) ஆரையெலும்பின் கீழ்க்குருத்து முனை முறிவுப்பிரிவு

இ) ஸ்மித் முறிவு (கோலிசு முறிவின் தலை கீழ்வகை)

ஈ) பார்டன் முறிவு

2. அங்கைப் படகெலும்பு முறிவு (ஸ்காபாய்டு)

3. பிறையெலும்பின் (lunate) மூட்டு விலகல்

கோலிசு முறிவு

இது பெரும்பாலும் முன்கையெலும்பின் கூர்புடைப்பு முறிவுடன் சேர்ந்து நிகழும் ஆரையெலும்பின் கீழ்முனை முறிவாகும். இது நீட்டிய கையில் பளுத்தாங்கி விழுவதால் முதிய மகளிரிடம் பெரும்பாலும் ஏற்படுகிறது.

மருத்தடித் தனித்தன்மைகள்

நோயர் மணிக்கட்டில் அருகில் வலியுடனும், வீக்கத்துடனும் வருவார். மணிக்கட்டிலும்,கையிலும் கீழ்த்துண்டின் மேல்தள இடப்பெயர்வால் ஏற்படும் விருந்துமுட்கரண்டி உருக்குலைவு என்ற வகை மாதிரியான உருக்குலைவினைப் பார்க்கலாம். (படம் 3.17) தொட்டுப்பார்க்கும் போது முறிவிடத்தில் வரைநிலைத் தொடுவலி இருக்கும். ஆரையெலும்பின் கூர்முனை மட்டம் முன்கையெலும்புக் கூர்முனையின் மட்டத்திலோ அல்லது அதற்கும் உயர்மட்டத்திலேயோ இருக்கும். இயல்பாக இது கீழ்மட்டத்தில் இருக்க வேண்டும். கீழ்த்துண்டின் மேல்தளச் சாய்வினால் மணிக்கட்டில் உள்ளங்கை மடக்கம் குறைவாக இருக்கும்.

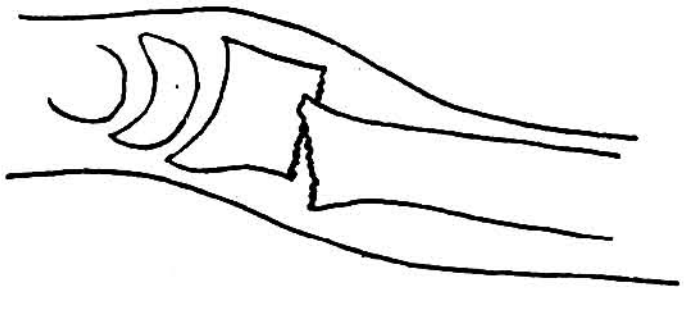

படம் 3.17 விருந்து முட்கரண்டி உருக்குலைவு

ஊடுகதிரியத் தனித்தன்மைகள்

முன்புற, பின்புற, பக்கப்புற ஊடுகதிர்ப்படங்களை எடுக்க வேண்டும். (படம் 3.18) பக்கப்புற நோக்கில் முறிவுக்கோடு மூட்டுச்சார் முனைக்கு ஒரு அங்குல அளவுக்கு மேலே முன்புறப்பரப்பிலிருந்து மேல்நோக்கியும், பின்னோக்கியும் ஓடுகிறது. கீழ்த்துண்டு இடம் பெயர்ந்து மேல்தளத்திலும், பக்கப்புறத்திலும் சாய்ந்து சிறிதளவு செருகியிருக்கும். ஆரையெலும்பின் மூட்டுச்சார் பரப்பு மேல்தளச் சாய்வின் கோணத்திற்கேற்ப மேல்தளத்தை நோக்கியிருக்கும். இயல்பாக அது 15° அளவு உள்ளங்கை நோக்கி அமைந்திருக்கும். கீழத்துண்டு சில வேளைகளில் நொறுங்கி முறிவுக்கோடு மூட்டுச்சார் பரப்பிற்குள் ஓடலாம்.

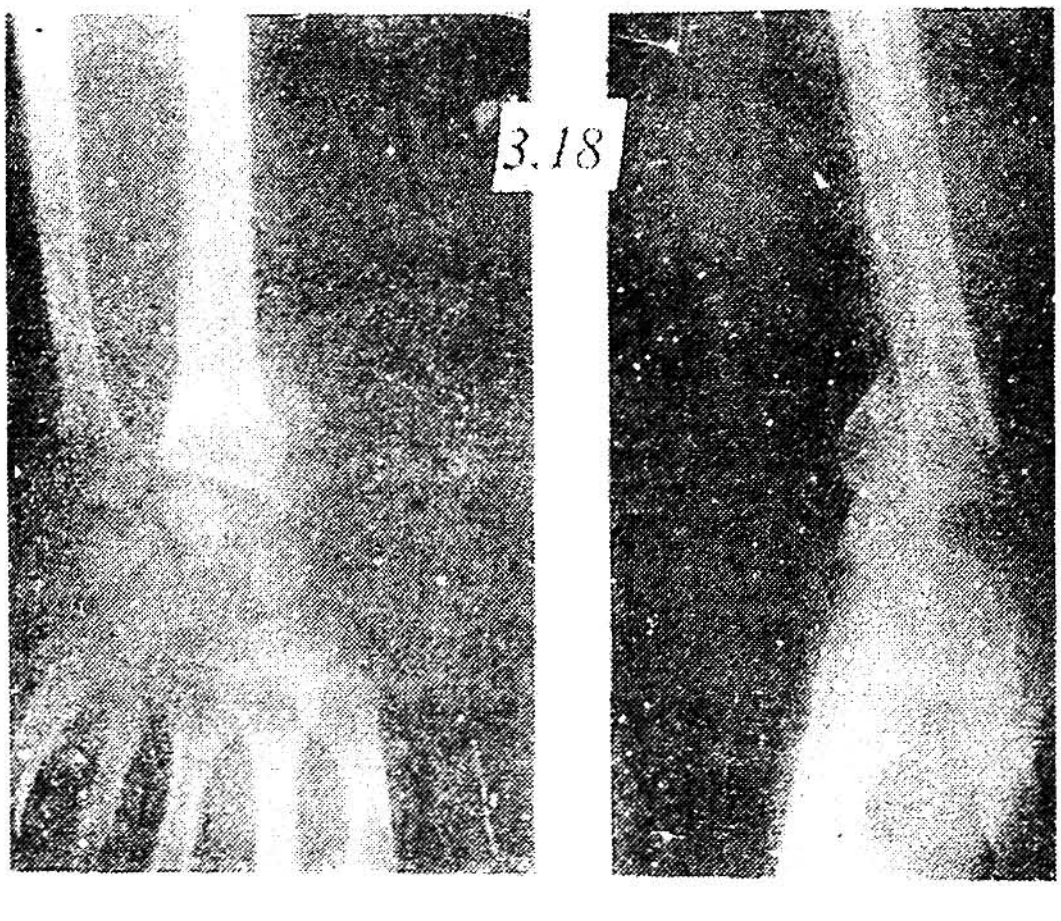

படம் 3.18 *கோலெசு முறிவு*

சிகிச்சை

பொதுவான உணர்வகற்றியைக் கொடுத்துக் கைவினையாக்கம் மூலம் முறிவை நேராக்குவர். முன்கையைப் புரட்டி வைத்து மணிக்கட்டைச் சற்றே உள்ளங்கை நோக்கி மடக்கி, முன்கையெலும்புத் தடவிலக்கத்துடன் முழங்கை கீழ்பபகுதிப் பாளமாக்கட்டை இட்டு

அசைவின்றி இருக்க வைப்பர். ஒரு சோதனை ஊடுகதிர்ப்படத்தை எடுத்து திருப்திகரமான நேராக்கம் உள்ளதா என்று உறுதி செய்து கொள்வர். விரல்கள், முழங்கை, தோள் ஆகியவை விறைப்பதைத் தடுக்கத் தன்னூக்க உடற்பயிற்சிகளைச் செய்ய ஊக்குவர்.

உத்தி

முழங்கையைத் 90° மடக்கத்தில் வைத்து முன்கையின் மேல்முனையில் எதிர் இழுவையும், பெரு விரலுக்கும் பிற விரல்களுக்கும் இழுவையும் இடுவர். இழுவையால் செருகல் நேராகி ஆரையெலும்பு, முன்கையெலும்புக் கூர்புடைப்புகளின் மட்டங்கள் இயல்பாக மீண்டமையும். மேல்தள இடப்பெயர்வு, மருத்துவரின் உள்ளங்கை மேட்டைப் பயன்படுத்திக் கீழ்த்துண்டின் மேல் நேரமுத்தம் கொடுத்து, இன்னொரு கையில் முன்கையைப் பற்றி எதிர் அழுத்தம் கொடுப்பதன் மூலம் திருத்தம் பெறுகிறது. மேல்தளச் சாய்வையும், இடப்பெயர்வையும் திருத்திய பின்னர் மணிக்கட்டு மூட்டில் உள்ளங்கை இடப்பெயர்வின் இயல்பான அளவு மீட்டளிக்கப்படும். பக்கப்புற இடப்பெயர்வினை மருத்துவரின் உள்ளங்கை மேட்டைப் பயன்படுத்திக் கீழ்த்துண்டை உள்புறத்தில் அழுத்தி இன்னொரு கையால் மேல் துண்டின் முன்கையெலும்புப் பக்கத்தில் எதிர் அழுத்தம் கொடுத்துத் திருத்துவர்.

மணிக்கட்டைச் சற்றே உள்ளங்கை நோக்கி மடக்கி சிறிது முன்கையெலும்புத் தடவிலக்கத்துடன்,முன் கையின் மேல்தளத்திலும், ஆரையெலும்புப் புறத்திலும், உள்ளங்கை எலும்புகளின் தலைப்பிலிருந்து முழங்கைக்குச் சற்று கீழே வரை பாளமாக்கட்டை இடுவர். நொறுங்கிய கோலெசு முறிவில் கீழ்த்துண்டுகள் நிலையற்று இருக்கும். அதனால் மணிக்கட்டை நடுநிலை அமர்வு நிலையில் வைத்திருக்கும் போது அவை மீண்டு இடம் பெயர ஏதுவாகும்.. இதனால் இத்தகு நோயருக்கு மணிக்கட்டை உள்ளங்கை நோக்கி 30° மடக்கத்தில் வைத்து அசைவின்றி இருத்த வேண்டும். இரண்டு வார முடிவில் மணிக்கட்டை நடுநிலை அமர்வு நிலையில் மாக்கட்டை மீண்டும் இட வேண்டும். 4-5 வாரங்களுக்கு மாக்கட்டை வைத்திருக்க வேண்டும்.

சிக்கல்கள்

1. தவறு சேர்க்கை : இது பொதுவாகக் கைவினையாக்கத்தின் போது இடப்பெயர்வுகள் முழுமையாகத் திருத்தம் பெறாமையால் நேர்கிறது. தவறுசேர்க்கை. அ) உருக்குலைவு, மணிக்கட்டு அசைவுகளில் குறைவு ஆ) முறிவுக் கோட்டின் அழுத்தமான மேல்தளப்புறம் அரைத்துத் தேய்ப்பதால் விரிப்பித்தசைத்தளை காலந்தாழ்ந்திப் பிளவுபடல் இ) கார்ப்பல் குகை நோய் அறிகுறிகள் முதலியவற்றை விளைவிக்கலாம்.

2. விரல்கள், மணிக்கட்டின் விறைப்பு : இது அசைவின்றி இருக்கும் காலத்தில் விரல்மூட்டுகளுக்குரிய உடற்பயிற்சியைச் செய்யாமையால் ஏற்படுகிறது.

3. 'சூடெக்' தேய்நிலை: இது ஒரோவழி நிகழும் சிக்கலாகும். கையிலும், மணிக்கட்டிலும் கடும்வலியும் வீக்கமும் இருக்கும். கையில் இரத்த ஓட்டத்தடையுடன் நீர்வீக்கமும் இருக்கும். இதனால் கைகளின் எல்லா மூட்டுகளும் வலியோடு விறைத்து இருக்கும். (பார்க்க பகுதி 1)

ஆரையெலும்பின் கீழ்க்குருத்துமுனை முறிவுப் பிரிவு

வளர் இளைஞரிடம் ஏற்படும் இச்சிதைவு வாலிபரிடம் ஏற்படும் கோலெசு முறிவுக்கு நேரானது. தாக்கத்தின் இயற்கை, உருக்குலைவு, கைவினை நேராக்கம் அனைத்தும் ஒத்த தன்மை உடையன. குருத்துமுனை ஒரு ஆரையெலும்புச் சில்லுடன் மேல்தளத்தில் இடம் பெயர்ந்திருப்பதை ஊடுகதிர்ப்படம் காட்டும் (படம் 1.20)

உடனடியாகச் கைவினையாக்கம் மூலம் துண்டினை மீண்டும் அமர்வு நிலையில் வைக்க வேண்டியது அவசியம்.

'ஸ்மித்' முறிவு ('கோலெசு' முறிவின் தலைகீழ் நிலை)

இது ஆரையெலும்பின் கீழ்மட்ட முனையில் ஏற்படும் முறிவாகும். இங்கு கீழ்மட்டத்துண்டின் இடப்பெயர்வு 'கோலெசு' முறிவின் இடப்பெயர்விற்கு எதிர்நிலையானது. இம்முறிவும் கோலெசு முறிவின் மட்டத்திலேயே நேர்கிறது. மடக்கிய மணிக்கட்டில் பளுத்தாங்கி விழும்

போது மணிக்கட்டில் பின்னால் ஏற்படும் நேர்த்தாக்கத்தால் இம்முறிவு ஏற்படுகிறது. கீழ்த்துண்டு உள்ளங்கை நோக்கி இடம் பெயர்ந்திருக்கும். நேராக்கத்தின் பின்னர் முன்கையை முழங்கை மேல்பகுதி மாக்கட்டில் மல்லார்த்தி மணிக்கட்டை 30° மேல் தள மடக்க அமர்வு நிலையில் அசைவின்றி இருக்க வைப்பர்.

'பார்டன்' முறிவு

இது மூட்டுச்சார் பரப்பில் ஏற்படும் ஆரையெலும்பின் கீழ்மட்ட முனை முறிவாகும். சிறுதுண்டு மணிக்கட்டுடன் சேர்ந்த மேல்தளம் நோக்கியோ அல்லது உள்ளங்கை நோக்கியோ இடம்பெயர்ந்து கீழ்மட்ட முனை மகுடத்தளத்தில் செங்குத்தாகப் பிளக்கிறது. இது ஒரு நிலையற்ற முறிவாகும். பெரும்பாலும் அறுவைச்சிகிச்சை தேவைப்படும்.

அங்கைப் படகெலும்பு (ஸ்காபாய்டு) முறிவு

எல்லாக் கார்ப்பல் எலும்புகளிலும் அங்கைப் படகெலும்பே மிகப் பொதுவாக முறிகின்றது.

உடற்கூற்றடிப் பண்புகள்

உடற்கூற்றடியாக அங்கைப்படகெலும்பு கார்ப்பல் எலும்புகளின் மேல்மட்ட வரிசையைச் சேர்ந்ததாகும். ஆனால் அவ்வெலும்பின் கீழ்பாதி கீழ்மட்ட வரிசைக்கு நேராக அமைகிறது. அவ்வெலும்பின் இடைப்பகுதி கார்ப்பல் உள்மூட்டுக் கோட்டுக்கு நேராராக விளங்குகிறது. இதனால் எலும்பின் நடுப்பகுதியை கார்ப்பல் உள்மூட்டுக் கோட்டில் ஏற்படும் எல்லா நெருக்கடிகளும் பாதித்து எலும்பின் இடைப் பகுதியில் முறிவேற்பட வழி வகுக்கின்றன. அங்கைப்படகெலும்புக்குரிய பெரும்பான்மையான குருதியூட்டம் அதன் கீழ்மட்டப் பாதி வழியாக நுழைவதால் அவ்வெலும்பின் இடைப்பகுதியிலோ அல்லது மேல்மட்ட மூன்றாம் பகுதியிலோ ஏற்படும் எந்த ஒரு முறிவும் மேல் துண்டிற்குரிய குருதியூட்டத்தைத் தடுத்து விடுகிறது. இதனால் மேல் துண்டின் குருதி ஊட்டமில்லாத் திசுஅழுகலும், முறிவும் சேராமையும் மிகுதியாக விளைவதன் காரணம் விளங்கும்

மருத்தடித் தனித் தன்மைகள்

இது நீட்டி விரித்த கையில் பளுத்தாங்கி விழுவதால் இளம் வாலிபரிடம் ஏற்படுகிறது. நோயாளி மணிக்கட்டின் வெளிப்புறத்தில் வலியுடன் வருவார். உடற்கூறுசார் மூக்குப்பொடி டப்பியில் வீக்கமும் வரைநிலைத் தொடுவலியும் இருக்கும். ஏனெனில் அவ்வெலும்பை இயல்பாக அவ்விடத்திலேயே தொட இயலும்.

ஊடுகதிரியத் தனித்தன்மைகள்

முன்பின்பிற, பக்கப்புற, சாய்வு நோக்குகள் என்ற மூன்று நோக்குகளிலும் மணிக்கட்டை படமெடுக்க வேண்டும். காணக்கூடிய முறிவு வகைகளாவன: 1) மேல்மட்டத் துருவ முறிவு (படம் 3.19) 2) எலும்பின் இடைப்பகுதி முறிவு 3) அங்கைப் படகெலும்புப் புடைப்பு முறிவு. சில வேளைகளில் முதல் ஊடுகதிர்ப் படத்தில் முறிவுக்கோடு தெரியாது. சிதைவை ஒரு தசைப்பிறழ்ச்சியாகப் பாவித்துச் சிகிச்சை அளிப்பர். 2 வாரங்களுக்குப் பின்னால் மீண்டும் ஊடுகதிர்ப் படமெடுத்தால் முறிவுக் கோட்டின் போக்கில் மென்மையாக்கத்தால் முறிவுக்கோடு தெளிவாகத் தெரியும்.

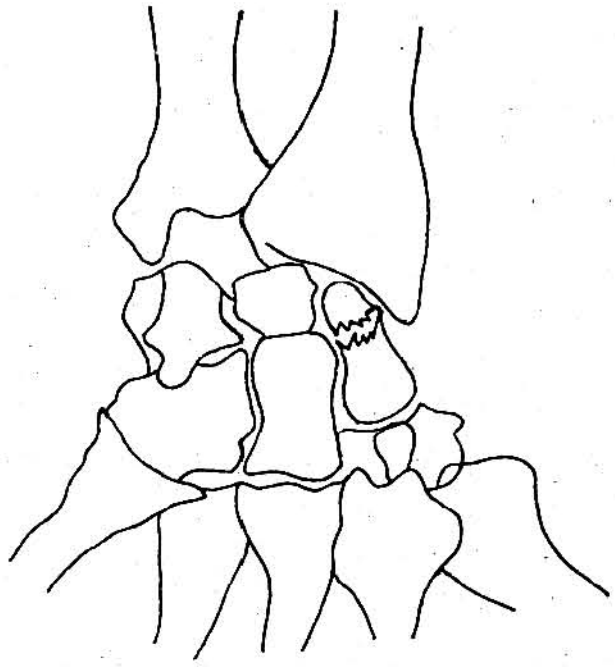

படம் 3.19 *அங்கைப் படகெலும்பு முறிவு*

சிகிச்சை

எப்பொழுதும் இடப்பெயர்வு இருக்காது. இதனால் மணிக்கட்டை அளவோடு பொருந்திய ஒரு அங்கைப் படகெலும்பு மாக்கட்டு வார்ப்புருவிற்குள், அசைவின்றி இருத்தல் வேண்டும். இடைமட்ட முறிவுக்கும் மேல்மட்டத்துருவ முறிவுக்கும் 8 முதல் 12 வார காலத்திற்கு அசைவின்மை வேண்டும். கீழ்மட்டத்துருவ முறிவு எளிதாக 2 முதல் 3 வாரங்களுக்குள் ஆறிவிடும்.

அங்கைப் படகெலும்பு வார்ப்புரு

இது மணிக்கட்டையும் பெருவிரலையும் ஒரு குவளையைப் பிடித்திருக்கும் அமர்வு நிலையில் வைத்து முழங்கைக்குக் கீழிருந்த பெருவிரலின் மேல்மட்ட விரலெலும்பு உட்பட விரல்களுக்குரிய உள்ளங்கை எலும்புகளின் தலைப்புகள் வரை நீண்டு இருக்கும்.

சிக்கல்கள்

சேராமை: இது மேல்மட்டத்துருவ முறிவுகளில் நேர்கிறது. சிலவேளைகளில் அங்கைப் படகெலும்பு இடைப்பகுதி முறிவிலும் மேல்மட்டத்துண்டுக்குப் போதிய குருதியூட்டம் இன்மையயால் நேர்கிறது. ஊனம் கூடியவரை குறைவாக இருந்தால் எலும்புப் பதியனிட்டு அறுவைச் சிகிச்சை செய்து சேர்க்கையை மேம்படுத்தலாம்.

மேல்மட்டத்துண்டின் குருதியூட்டமில்லாத் திசு அழுகல்

வலி கடுமையாக இருந்தால் குருதியூட்டமில்லாத் துண்டை வெட்டி எடுத்து விடலாம். மிகச் சமீப காலத்தில் அங்கைப் படகெலும்பை வெட்டியெடுத்து விட்டு சிலாஸ்டிக் செயற்கை உறுப்பை அவ்விடத்தில் பொருத்துவது நல்ல பலன்களைத் தந்துள்ளது. பிந்தி வரும் நோயருக்கு மணிக்கட்டு மூட்டின் எலும்பிணைப்புத் திசுச் செயலிழப்பு நேரிடுகிறது.

பிறையெலும்பின் (lunate bone) மூட்டு விலகல்

மிகப் பொதுவாக மூட்டு விலகும் கார்ப்பல் எலும்பு பிறை எலும்பாகும். இது மணிக்கட்டுக்கு ஏற்படும் மிகை நீட்சித் தாக்கத்தால் நிகழ்கிறது. எலும்பு உள்ளங்கை நோக்கி கார்ப்பல் குகைக்குள் மூட்டு விலகுகிறது.

மருத்தடிச் தனித்தன்மைகள்

மணிக்கட்டைச் சுற்றி வலியும் வீக்கமும் இருக்கும். பிறையெலும்பை, மணிக்கட்டின் குறுக்கு கார்ப்பல் பிணையத்துக்கு அடியில், அதன் குழிந்த மூட்டுச்சார் பரப்பு உள்ளங்கை நோக்கிய நிலையுடன், தொட்டுப் பார்க்க இயலும். கார்ப்பல் குகைக்குள் மூட்டு விலகிய பிறை எலும்பினால் நரம்பு அழுத்தப்பட்டு பெருவிரலும், ஆட்காட்டி நடுவிரல்களிலும் நடுநரம்பு அழுத்தக் குறிகளான உணர்விழப்பு இருக்கிறதா என்று கவனிக்க வேண்டும்.

ஊடுகதிர்ப்படம்

மணிக்கட்டின் பக்கப்புற நோக்கு பிறையெலும்பு முன்புறம் கிடப்பதையும் தலையிரு பிறைஉருவுடன் மூட்டுச்சாராமல் இருப்பதையும் காட்டும். (படம்.3.20).

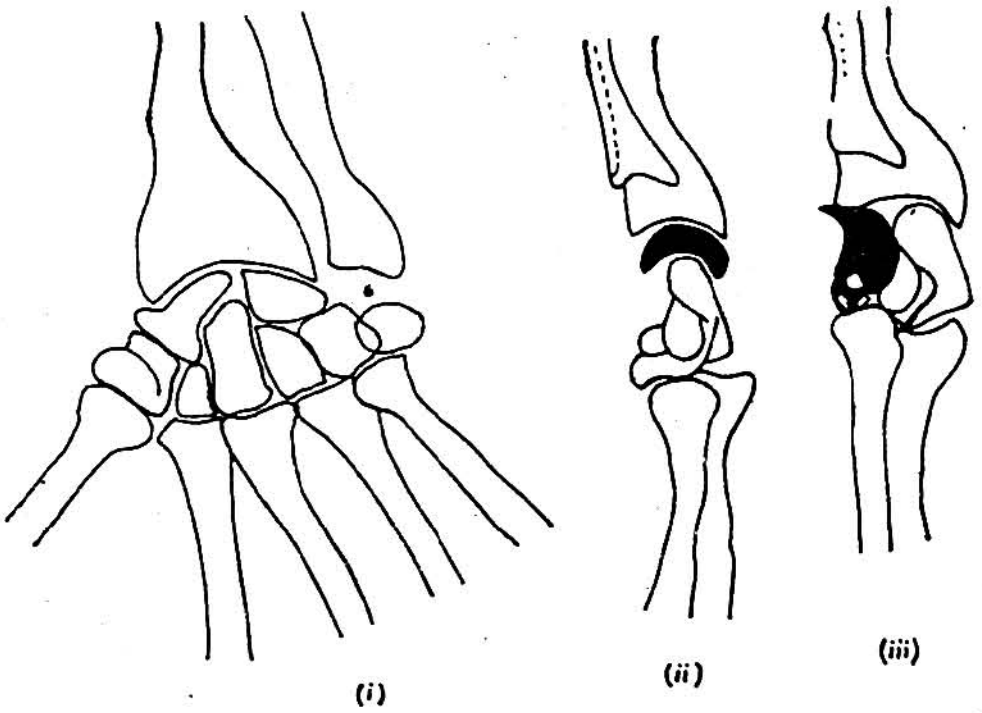

படம் 3.20

அ. இயல்பான மணிக்கட்டு மு.பி. நோக்கு

ஆ. இயல்பான மணிக்கட்டு பக்கப்புற நோக்கு

இ. பிறைறெலும்பு மூட்டு விலகல்

சிகிச்சை

பொது உணர்வற்றியைக் கொடுத்துக் கைவிணை நேராக்கம் செய்வர். மணிக்கட்டை மாக்கட்டில் அசைவின்றி இருத்துவர். மூடுமுறை நேராக்கம் தவறினால் அறுவை நேராக்கத்தைச் செய்யலாம்.

சிக்கல்

கார்ப்பல் குகைநோய் அறிகுறிகளே பழைய நேராக்கம் பெறாப் பிறையெலும்பின் பெரிய பிந்தைய சிக்கல் ஆகும். அக்குறியை விடுவிக்க பிறையெலும்பை வெட்டியெடுப்பர்.

கலைச்சொற் பட்டியல்

abrasion	தேய்காயம்
adolescents	இளைஞர்
anatomical snuff box	உடற்கூறுசார் மூக்குப் பொடி டப்பி
anterior transposition	இடமாற்ற முன்புற அமர்வு நிலை
aspiration	ஊசிமூலம் உறிஞ்சல்
Barton fractures	பார்டன் முறிவு
Capitate	தலை உரு
coronal plane	கொரோனல் உருத்தளம்
corrective osteotomy	திருத்த எலும்புத் தரிப்பு
cubitus varus deformity	முழங்கை மூட்டு உள்வளைவு உருக்குலைவு
degenerative arthrosis	எலும்பிணைப்புத் திசுச் செயலிழப்பு
deviation	தடவிலக்கம்
dinner fork deformity	விருந்து முட்கரண்டி உருக்குலைவு
dorsal displacement	மேல்தள இடப்பெயர்வு
dorsal tilt	மேல்தளச் சாய்வு
extensor muscles	விரிப்புத் தசைகள்
Galeiazzi fracture dislocation	கலேசி முறிவு மூட்டுவிலகல்
haemarthrosis	மூட்டு இரத்தக் கசிவு
indigenous treatment	நாட்டுச் சிகிச்சை
lag screw	பின்னிழுக்கும் திருகாணி
lateral view	பக்க நோக்கு
local	வரைநிலை
loose body	உதிரித்துண்டு

lunate bone	பிறையெலும்பு
mid prone position	மையத்தில் குப்புறப்புரட்டிய அமர்வு நிலை
neuro vascular complication	நரம்பு இரத்த நாளச் சிக்கல்கள்
night stick fractures	இரவுக்குச்சி முறிவுகள்
paresthesia	உணர்விழப்பு
progressive	வளர்நிலை
prominence of the olecranon	முட்டித்துருத்தி முனைப்பு
proximal pole	மேல்மட்டத்துருவம்
rarefaction	மென்மையாக்கம்
relative positions	சார்பு அமர்வு நிலைகள்
silastic prosthesis	சிலாஸ்டிக் செயற்கை உறுப்பப் பொருத்தம்
smith fractures	ஸ்மித் முறிவு
styloid process	கூர்புடைப்பு
sudecks atrophy	சூடெக் தேய்வு நிலை
swipe fractures	பக்கப் பலத்த அடிமுறிவு
tilting of the head	தலைப்புச் சாய்வு
tubercle of the scaphoid	அங்கைப்படகெலும்புப் புடைப்பு

பகுதி 4

கைச் சிதைவுகள்

நிகழ்வும் முக்கியத்துவமும்

நம் நாட்டில் தொழிற்சாலைகள் விரைந்து பெருகுவதால் தொழில்துறைச் சிதைவுகளும் மிகுதியாக நிகழ்கின்றன. தொழிற்சாலை உற்பத்தி முன்பு எப்பொழுதும் இல்லாத அளவில் பெருகுவதற்கு மனிதன், இயந்திரம், மேலாண்மை முதலியவற்றின் புதுக்கூட்டுறவு ஏற்பட்டுள்ளது. கல்வி அறிவல்லா மனித சக்தியும், நவீன இயந்திரங்களும் ஒருங்கு இயைவதன் விளைவாக தொழிலாளர்களின் கைகளுக்கு ஏற்படும் விபத்துச் சிதைவுகள் மிகுந்த அளவில் பெருகியுள்ளன. மாநிலத் தொழிலாளர் காப்பீட்டு அலுவலகம் தரும் எண்ணலளவையின் படி விபத்துகளுக்காகக் கொடுக்கப்படும் தொழிலாளர் ஈட்டுத் தொகையைப் பெறுவோரில் 80 விழுக்காட்டினர் கைகளில் சிதைவு ஏற்பட்டவரே ஆவர். வேளாண்மைக்கு இயந்திரங்களைப் பயன்படுத்தும் போக்கு மிகுதியாகி உள்ளதால் கைச்சிதைவுகள் பெருமளவில் நாட்டுப்புறங்களிலும் நிகழ்கின்றன. இயந்திரக் கலப்பையையும் பிற துணைக் கருவிகளையும் வேளாண்மையின் போது கவனமின்றிக் கையாள்வதே இதன் காரணமாகும். கரும்பு ஆலைகளில் நெரிந்த சிதைவுகள் ஏற்படுகினறன.

மனித உடம்பில் கை மிகவும் முக்கியமானது. அது இயங்கக் கூடிய அசையும் உறுப்பு மட்டுமல்ல, அடிப்படையான உணர்வு உறுப்பும் ஆகும். அத்துடன் உணர்ச்சி வெளிப்பாட்டிற்கும் துணை செய்கிறது.

தொழிலாளர்களுக்கு கை மிக முக்கியமான உற்பத்தி உறுப்பாக அமைவதால் கைச் சிதைவுகளைத் தடுப்பதும் அவற்றிற்கு சிகிச்சை அளிப்பதும், சிதைந்த கையின் பணி நிலை மீட்பும் மிகுந்த மனிதாபிமான, சமூக, பொருளாதார முக்கியத்துவம் வாய்ந்தவை. ஊனத்தைக் கூடிய மட்டும் குறைக்கவும், அம்மனிதனைப் பணியில் விரைவுடன் மீட்டமர்த்தவும் கைகளுக்கு ஏற்படும் சிறிய

சிதைவுகளுக்குக் கூட கவனத்துடன் சிகிச்சை அளிக்க வேண்டும். ஒரு தொழிலாளிக்கு கை போய்விட்டாலோ, அல்லது உருக்குலைந்து விட்டாலோ, அது பணியளவில் அவனை ஊனுமுற்றவனாக்கி, மனவியல் அடிப்படையில் அவனது ஆற்றலைக் குறைத்து, பொருளாதார அடிப்படையில் சீர்குலைவை ஏற்படுத்துவதாக அமையும்.

கைகளுக்கு ஏற்படும் சிதைவுகளுக்கு எலும்புகளும், மூட்டுகளும் மட்டுமல்லாமல் தோள், தசைத்தளை,நரம்புகள், இரத்த நாளங்கள் போன்ற பிறவும், தொடர்புடையன. நம் சிகிச்சையின் நோக்கம் உள்ளங்கை எலும்பு அல்லது விரல் எலும்பில் முறிவைச் சேர்ப்பதாக அமைவதைக் காட்டிலும்; கையை ஒரு பணிக்குரிய உறுப்பாக மீட்டுத்தருவதாகவே அமைய வேண்டும். மோசமாகச் சிகிச்சை அளிக்கப்பட்ட ஒரு விரல் எலும்பின் வெட்டு அல்லது சிராய்ப்பு அல்லது முறிவு எல்லா விரல்களின் அனைத்து மூட்டுகளும் விறைத்து நிற்கும் ஒரு பயனற்ற கையை முடிவில் தரும். தொழிற்சாலைப் பகுதிகளின் அருகே உள்ள மருத்துவமனையில் கைச் சிதைவுகளுக்காகச் சிறப்புப் பண்டுவ மனைகளை நிர்வகிக்க வேண்டும். சென்னை ஸ்டான்லி மருத்துவமனையில் டாக்டர் வெங்கடசாமி நிர்வகிக்கும் பண்டுவமனை நாடு முழுமைக்கும் ஏற்ற முன்மாதிரி ஆகும். 24 மணி நேரமும் செயல்படும் அத்தகு பண்டுவமனைகள் சிறப்பாக பயிற்சி பெற்ற அறுவை மருத்துவர்களால் நிர்வகிக்கப்படுவதால் ஊனவிகிதம் குறையும். அத்துடன் பெருவாரியான நோயாளிக்குதிறமிகு முதன்மைச் சிகிச்சை அளிப்பதால் பணிமீட்பும் அளிக்க இயலும்.

பாகுபாடு

1.உட்சிதைவுகள்

அ) உள்ளங்கை எலும்புகளின் முறிவுகள்

ஆ) விரலெலும்புகளின் முறிவுகள்

இ) உள்ளங்கை விரல் மூட்டுகளின் விலகல்

ஈ) பென்னட்டின் முறிவு மூட்டு விலகல்

2. வெளிச் சிதைவுகள்

அ) வெட்டுக்களும் சிராய்ப்புகளும்

ஆ) கையின் நெரிந்த சிதைவுகள்

கையின் உட்சிதைவுகள்

1) உள்ளங்கை எலும்புகளின் சிதைவுகள்

இவை பெரிதும் நேர்த்தாக்கத்தால் நிகழும். தண்டுப் பாகங்களே பொதுவான முறிவிடங்களாக அமையும். சிதைந்த உள்ளங்கை எலும்பு இயல்பாகவே அடுத்து இருக்கும் எலும்புகளாலும், எலும்பிடைத் தசைகளாலும் அணைவரியிடப் பெறுவதால் துண்டுகள் குறிப்பிடத்தக்க அளவில் இடம் பெயராது. (படம் 4.1)

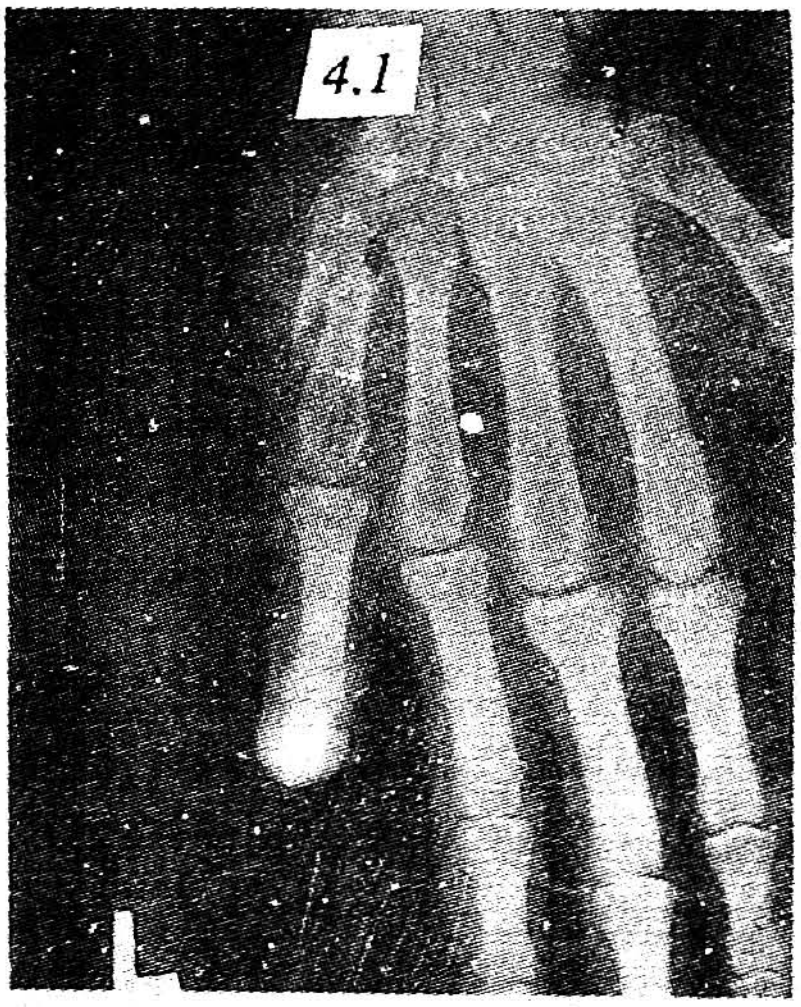

படம் 4.1 *ஐந்தாம் உள்ளங்கை எலும்பின் தண்டுப்பகுதி முறிவு*

இடம்பெயரா முறிவுகள்

கையில் மிகுந்த அளவு வீக்கமிருப்பின் அதற்கு நீர்வீக்கம் குறையும்வரை பின்புறப் பாளமாக்கட்டு மூலம் அணைவரி இடவேண்டும். ஒருவார கால அளவிற்குப் பின் மாக்கட்டை நீக்கி ஒரு வார்க்கட்டுப்பட்டையை உள்ளங்கைக்கும் பின்புறத்திற்கும் குறுக்கே

இட்டு, விரல்களையும்,பெருவிரலையும் நன்கு அசைவதற்கேற்ற நிலையில் விட வேண்டும். விரைவில் அசைவுகளை ஊக்குவிக்க வேண்டும். சில வாரங்களில் இவை சேர்ந்துவிடும். இம்முறிவுகளுக்கு அளவிற்கதிகமான அசைவின்மையும் சிகிச்சையும் அளித்தால் பின் விளைவாக மிகுந்த துன்பங்கள் நேரும்.

இடம் பெயர்ந்த முறிவுகள்

உள்ளங்கை எலும்புத் தண்டுகளின் குறுக்கு முறிவுகளில் துண்டுகள் ஒன்றன்மேலொன்று கிடக்கும் படி இடப்பெயர்வு இருக்கலாம். அம்முறிவுகளுக்கு உணர்வகற்றிய நிலையில் கைவினை நேராக்கம் செய்த பின்னர் முற்கூறிய முறையில் கட்டிட்டுச் சிகிச்சையளிக்க வேண்டும்.

அறுவை மருத்துவப் பயன்பாடு

இடப்பெயர்வுடன் கூடிய தண்டின் பன்முக முறிவுகளுக்கு அறுவை நேராக்கமும் உட்பொருத்துதலும் தேவை. மிகக் கோணிய தண்டு முறிவு அல்லது குறிப்பிடத்தகுந்த இடப்பெயர்வுடன் கூடிய உள்ளங்கையெலும்பின் கண்டப்பகுதி முறிவுக்கும் அறுவை நேராக்கமும், உட்பொருத்துதலும் தேவைப்படுகிறது.

2. விரல் எலும்புகளின் முறிவுகள்

விரல் எலும்புகளின் கீறல் முறிவுகள்

இவை சாய்வாகவோ அல்லது குறுக்காகவோ அமைந்திருக்கலாம். நிலையான தன்மை உடையவை ஆகும். சிதைந்த விரலை அடுத்துள்ள விரலுடன் வார்க்கட்டுப்பட்டை இட்டுச் சிகிச்சை அளிக்க வேண்டும். பிற எல்லா விரல்களுக்கும் தன்னூக்க அசைவு கொடுக்க வேண்டும்.

இடம் பெயர்ந்த குறுக்கு முறிவுகள்

இவற்றுக்கு உணர்வகற்றிய நிலையில் கைவினை நேராக்கம் தேவை. துண்டுகளை அமர்வுநிலையில் இழுத்துவைத்து விரலின் நுனி உள்ளங்கை வெளிப்புறமேட்டின் அடிப்பகுதியை நோக்கியவாறு துணித்திண்டின் மேல் மடக்கி வார்க்கட்டுப்பட்டை இட்டு அசைவின்றி

வைக்க வேண்டும். ஏனெனில் எந்த ஒரு விரல்நுனியையும் இயல்பாத மடக்கினால் தனக்குரிய உள்ளங்கை எலும்படியை நோக்காது, பெருவிரலின் உள்ளங்கை எலும்படியையே நோக்கி மடங்கும். இந்நிலையில் இரண்டுவாரம் கழித்த பின் விரலை விடுவித்து, அடுத்துள்ள விரலுடன் சேர்த்து வார்க்கட்டுப்பட்டை இட்டு மூட்டு அசைவுகளை ஊக்குவிக்க வேண்டும்.

3.உள்ளங்கை விரல் எலும்பு மூட்டு விலகல்

சுட்டுவிரல்,பெருவிரல்களின் உள்ளங்கை மூட்டுகளே பெரிதும் விலகும் மூட்டுகளாகும். இது விரலுக்கு ஏற்படும் பின்வளைவுச் சிதைவினால் விளைகிறது. விரலின் மேற்புற எலும்பு பின்புறத்தில் இடம் பெயர்கிறது. உடனேயெனில் உணர்வகற்றிய நிலையில் இதனைக் கைவினை மூலம் நேராக்கம் செய்வது எளிது. நேராக்கத்தின் பின்னர் மூட்டுப் பொதியுறை ஆறும்வரை இரண்டு வார காலத்திற்கு விரலை துணிச்சுருளின் மேல் மடக்கி அசைக்காது வைத்து இருக்க வேண்டும். (படம் 4.2)

படம் 4.2 *உள்ளங்கை விரலெலும்பின் மூட்டு விலகல்*

சில வேளைகளில் உள்ளங்கை எலும்பின் தலைப்பு தனது உள்புறப்பொதியுறையில் பித்தான் துளையிட்டு விடுவதால் நேராக்கம் செய்ய இயல்வதில்லை. அத்தகைய நோயருக்கு அறுவைச்சிகிச்சை செய்து இடப்பெயர்வை நேராக்குவர்.

4. பென்னெட்டின் முறிவு மூட்டு விலகல்

இது பெருவிரலது கார்ப்போ மெடாகார்ப்பல் மூட்டின் விலகலுடன் கூடிய உள்ளங்கை எலும்படியின் மூட்டுச்சார் முறிவாகும். (படம் 4.3) குத்துச் சண்டையின் போதோ அல்லது அதுபோன்ற பிற வன்முறையின் போதோ மேற்சுட்டிய இடத்தில் நேர்த்தாக்கத்தால் இது நிகழ்கிறது.

படம் 4.3 *பென்னட்டின் முறிவு மூட்டு விலகல்*

குறிப்பிட்ட இடத்தில் அழுத்தத்தாலும் பெருவிரலின் இழுவையாலும் இதை எளிதில் நேராக்கலாம். பெருவிரலை அமர்வுநிலையில் இருத்தி ஒரு மாக்கட்டை விரலிடை மூட்டுவரை இடவேண்டும். நேராக்கத்தைத் தொடர்நிலைப் படுத்த மாக்கட்டு பொருந்துங்கால் முறிவிடத்தில் மேல் குறிப்பிட்ட அழுத்தம் தொடர வேண்டும். ஆய்வு ஊடுகதிர்ப்படம் மூட்டுவிலகல் மீண்டும் ஏற்பட்டிருப்பதைக் காட்டினால் மாக்கட்டுடன் கம்பிப்புழையை ஒருங்கிணைத்து, பெருவிரலுக்குத் தொடர் இழுவை இட்டு அதைச் சரி செய்ய வேண்டும். மூடுமுறை நேராக்கம் தவறும் போது அறுவை நேராக்கத்தையும் பொருத்துதலையும் செய்யலாம்.

2. கையின் வெளிச் சிதைவுகள்

வெளிச்சிதைவுகளை அவசரநிலை அறுவைச் சிகிச்சைக்கு உரியனவாகக் கருத வேண்டும். சிகிச்சைப் பணிகளுக்காக அவற்றைப் பின்வருமாறு வகைபபடுத்தலாம்.

1. தூய்நிலைச் சிதைவுகள்
2. தூய்நிலையற்ற சிதைவுகள்

	தூய்நிலைச் சிதைவுகள்	தூய்நிலையற்ற சிதைவுகள்
1.	பொதுவாகக் கூர்மையான ஆயுதங்களால் ஏற்படும்.	பொதுவாக மழுக்கலான நசுக்கும் ஆயுதங்களால் ஏற்படும்.
2.	தோல் இழப்பு இல்லை	பலதரப்பட்ட அளவுகளில் தோல் இழப்பு இருக்கும்.
3.	தசைத்தளைகளும் நரம்புகளும் பெரும் பாலும் வெட்டுப் பட்டிருக்கும்.	தசைத்தளைகளும் நரம்புகளும் அரிதாகச் சிதைந்திருக்கும்.
4.	பொதுவாக எலும்புகள் ஊறுபட்டிருக்காது.	எலும்புகள் பெரும்பாலும் ஊறுபட்டிருக்கும்.

கையின் வெளிச்சிதைவுகளது மேலாண்மைக்குரிய பொதுவான கொள்கைகள் பின்வருமாறு

1. உடன் முதலுதவி - வீட்டில் அல்லது தொழிற்சாலைத் தளத்தில்
2. கிருமித் தாக்கத் தடுப்பு
3. திறமிகு முதனிலை அறுவை நடவடிக்கை

அ. ஓடும் தூய்மையான நீரினால் முழுமையாகப் புண்ணைக் கழுவி எல்லாத் தூசி எண்ணெய், வெளிப்பொருட்கள் அனைத்தையும் வெளியேற்றுதல்.

ஆ. புண்களின் புன்திசு நீக்கம் - ஊறு மிகுதியெனி்ர் அதிகமான திசுநீக்கத்தைத் தவிர்க்க வேண்டும். ஐயத்[illegible] [illegible]டமிருப்பின் கூடியவரை குறைவாகத் திசுநீக்கம் செய்யவேண்டும்.

இ. தேவைப்பட்டால் உட்பொருத்துதல் மூலமாக எலும்புச் சிதைவுகளை நிலைப்படுத்தல்.

ஈ. முழுமையாகக் குருதிக் கசிவை நிறுத்தல்

உ. இறுக்க மற்ற தோல் மூடல். எதிர்நிலைக் குறிகள் இல்லாத பட்சத்தில் முந்திய முதன்மைத் தோல் மூடலைச் செய்ய வேண்டும்.

ஊ. விரல்களிலும் கையிலும் ஏற்படும் நீர்வீக்கத்தை அமுத்தக்கட்டு மூலமும், உயர்த்தி வைத்தும் தவிர்ப்பது.

எ. பணிக்குரிய அமர்வுநிலையில் சிதைந்த கைக்குத் திறமிகு அணைவரி இட்டுத் தன்னூக்கத்துடன் எல்லா விரல்களுக்கும் பயிற்சி தருதல்.

4. மீட்டுருவாக்க அறுவை மருத்துவரின் இரண்டாம் நிலைச் செப்பக் கவனிப்பு

5. திறமிகு இயன் மருத்துவம் - கையின் மறு சீரமைப்பில் முந்திய அசைவு என்பதே முதன்மையாகக் கவனிக்கப்பட வேண்டியதாகும்.

தூய்நிலைப் புண்கள்

இவை அரிவாள், கத்தி, கோடரி முதலியவற்றால் உருவான தூயபுண்கள். பெரும்பான்மையான வீட்டுச் சிதைவுகளும், சில தொழிற்சாலைச் சிதைவுகளும் இவ்வகையில் அடங்கும். இவற்றை அறுவைசார் தூய்மை செய்து முற்சொன்ன பொதுவான கொள்கைகளின் படித் தையலிட வேண்டும். அவை விரைவில் ஆறிவிடும்.

தூய்நிலையற்ற சிதைவுகள்

இவற்றைப் பின்வருவமாறு வகைப்படுத்துவர்

1. தோல் இழப்பற்ற நெரிந்த சிதைவுகள்
2. தோல் இழப்புடன் கூடிய நெரிந்த சிதைவுகள்

தோல் இழப்பற்ற நெரிந்த சிதைவுகள்

இத்தகைய நெரிந்த சிதைவுகளுக்கு வெட்டுப்பட்ட தோல்விளிம்பைக் கவனமாகக் கத்தரித்து அறுவைசார் தூய்மை

செய்யவேண்டும். பொருத்தமாக மடித்துத் திருப்பி முதன்மை மூடலைச் செயல்படுத்தலாம். (படம் 4.4) இன்றைய நுண்ணுயிர்க்கொல்லிகளின் மூலம் சிதைவேற்பட்டு 24 மணிநேரம் வரை கைப்புண்கள் முதன்மை மூடலுக்குத்தகுதி வாய்ந்தவை. சிதைவுகளையும் மூட்டுவிலகல்களையும் நேராக்கி உட்பொருத்தலாம். ஆனால் தசைத்தளைகளையோ, நரம்புகளையோ செப்பனிடக்கூடாது. மாண்ட தோலால் மூடினாலும், மாண்ட திசுக்களின் மேல் தோலை மூடினாலும் முதனிலைப் புண் ஆற்றம் ஏற்படாது. தோல் திருப்திகரமாக ஆறி, முறிவுகள் சேர்ந்த பின்னரே தசைத்தளைச் சிதைவுகளில் கவனம் செலுத்த வேண்டும்.

படம் **4.4** *தோல் இழப்பற்ற நெரிந்த சிதைவு*

2. தோல் இழப்புடன் கூடிய நெரிந்த சிதைவுகள்

அ. புழுக்கை (படம் 4.5)

இந்த வகை நோயருக்கு முழுமையான அறுவைசார் தூய்மையும் அதைத் தொடர்ந்து முதனிலைத் தோல் மூடலும் தேவை. நுண்ணுயிர்த்தாக்கம் கட்டுப்பட்டு நீர்விக்கம் வற்றியபின்னர் மீட்டுருவாக்க [illegible]க்கைகளை மேற்கொள்ளலாம்.

ஆ. தனிவிரல் (படம் 4.6)

விரல்களின் நெரிந்த சிதைவுகளில் விரல்களைக் காப்பாற்றும் எல்லா முயற்சிகளையும் செய்யவேண்டும். கையில் தேர்விடத்து முதனிலை உறுப்பு நீக்கத்தை வழக்க முறையாக நிறைவேற்றக் கூடாது. விரலானது முழுவதும் நெரிந்து மாண்டிருப்பின் அவ்விரலைத் தியாகம் செய்ய வேண்டிய தேவை ஏற்படும். ஏனெனில் நீண்ட காலத்திற்கு மூடுமுறைச் சிகிச்சை அளிக்கும்போது விரல்களனைத்தும் விறைப்பாக நின்று விட வாய்ப்புஉண்டு. பெருவிரலைப் பொறுத்தவரை அதன் ஒவ்வொரு துணுக்கையும் நீக்காது காப்பாற்ற மூயல வேண்டும். ஏனெனில் விறைத்துப் போன பெருவிரல் மிச்சம் கூட எஞ்சியிருக்கும் விரலுடன் சேர்ந்து செயல் பட மிகவும் பயன்படும்.

படம் 4.5 *தோல் இழப்புடன் கூடிய நெரிந்த சிதைவு - முழுக்கை*

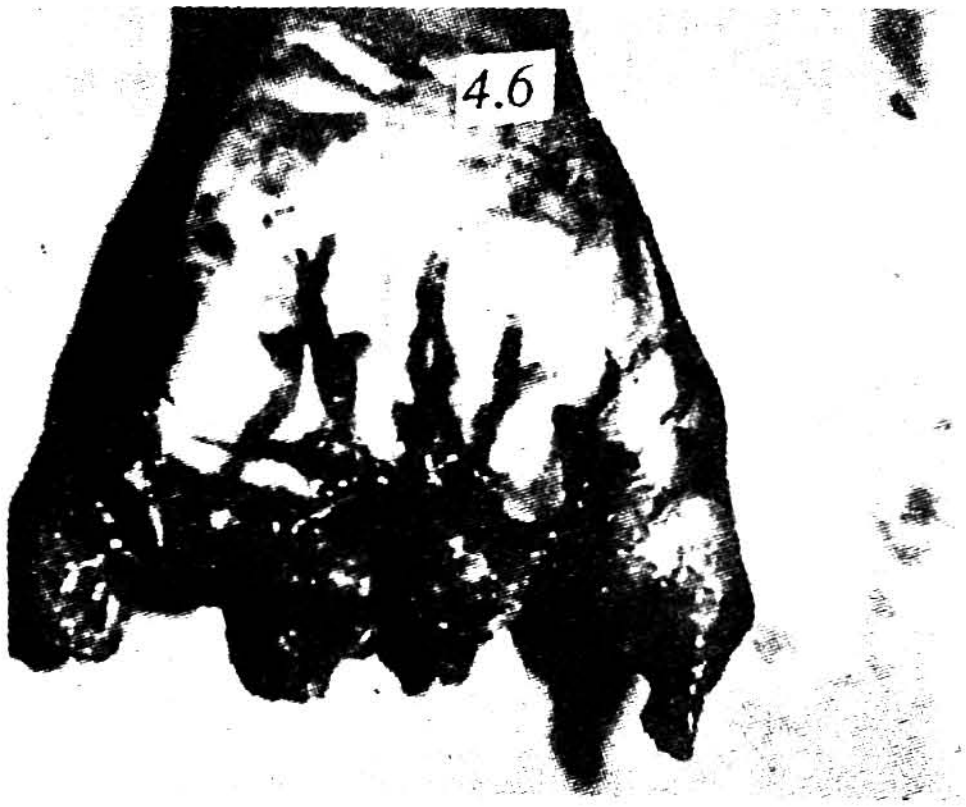

படம் 4.6 *தோல் இழப்புடன் கூடிய நெரிந்த சிதைவு - தனிவிரல்*

விரல்களில் தசைத்தளை அல்லது நரம்பின் முதனிலைச் செப்பம் பின்வரும் நிலைகளில் மட்டுமே, சிறப்பாக பயிற்சி பெற்ற அறுவை மருத்துவரால் செய்யப்படவேண்டும்.

1. துப்புரவான கூராயுதங்களினால் ஏற்பட்ட சிதைவுகள்
2. தோலிழப்பு இன்மை
3. சிதை வேற்பட்டு 6-8 மணி நேரத்திற்கு உட்பட்டவை மட்டும்
4. எலும்புச் சிதைவின்மை

கையில் தசைத்தளைச் சிதைவுகள்

கையில் ஏற்படும் தசைத்தளைச் சிதைவுகள் மனிதரை மிகவும் ஊனமுற்றவராக்கும். ஆதலால் முதனிலைச் சிகிச்சைக்கும், இரண்டாம் நிலை மீட்டுருவாக்கச் சிகிச்சைக்கும் எல்லா கவனமும் தேவை.

மடக்கித் தசைத்தளைச் சிதைவுகள்

உடற்கூறுசார் காரணக்கூறுகள்

உடற்கூறு அடிப்படையில் வெட்டுப்பட்ட தசைத்தளைகளின் செம்மையாக்கப் பலனுக்கு விரல்களின் உள்ளங்கைப் பகுதியிலுள்ள நாரியல் மடக்கி உறை, ஆற்றல்மிகு காரணக்கூறாக அமைகிறது. இவ்வுறைகள் உள்ளங்கைக் கீழ் ரேகை மட்டத்திலிருந்து கீழ்விரலெலும்பின் அடிப்பகுதிவரை பரந்துள்ளன. உறையினுள்ளே தசைத்தளைகள் இரண்டு அடுக்காக அமைந்த நாரியல் உறைச்சவ்வுகளால் மூடப்பட்டடுள்ளன. இவைவிரல்களை மடக்கும் போது தசைத்தளை எளிதாக வழுக்கி இயங்க வாய்ப்பு அளிக்கின்றன.

நடுவிரலெலும்பின் நடுப்பகுதியிலிருந்து கீழ்விரலெலும்பின் அடிப்பகுதி வரை உறையில் விரல்முனை மடக்குத் தசையின் (ச்ப்ங்ஷ்ர்ழ் க்ண்ஞ்ண்ற்ர்ழ்ன்ம் ல்ழ்ர்ச்ன்ய்க்ன்ள்) தளை மட்டுமே உண்டு. இது முதல் மண்டிலம் எனப்படும். (ஒற்றைத் தசைத்தளை மண்டிலம்). நடுவிரல் எலும்பில் இருந்து உள்ளங்கைக்கீழ்வரை மட்டத்தில் உள்ள உள்ளங்கை எலும்பின் தலைப்புப் பகுதிவரை உறையினுள் விரல்முனை மடக்குத் தசைத் தளையும், உள்விரல் மடக்கித்தசைத் தளையும் (flexor digitorum sublimis) ஒருங்கு உள்ளன. இது இரண்டாம் மண்டிலம் (இரட்டைத் தசைத்தளை மண்டிலம்). மூன்றாவது மண்டிலம் உள்ளங்கையில் மடக்கி உள்ளடக்கி நாரியல் பட்டையின் கீழ் எல்லை வரை உள்ள பரப்பாகும். (படம் 4.7) மணிக்கட்டுக் குகைப்பகுதி நான்காம் மண்டிலம் எனப்படும். மணிக்கட்டின் மேலே உள்ள பரப்பு ஐந்தாம் மண்டிலம் ஆகும்.

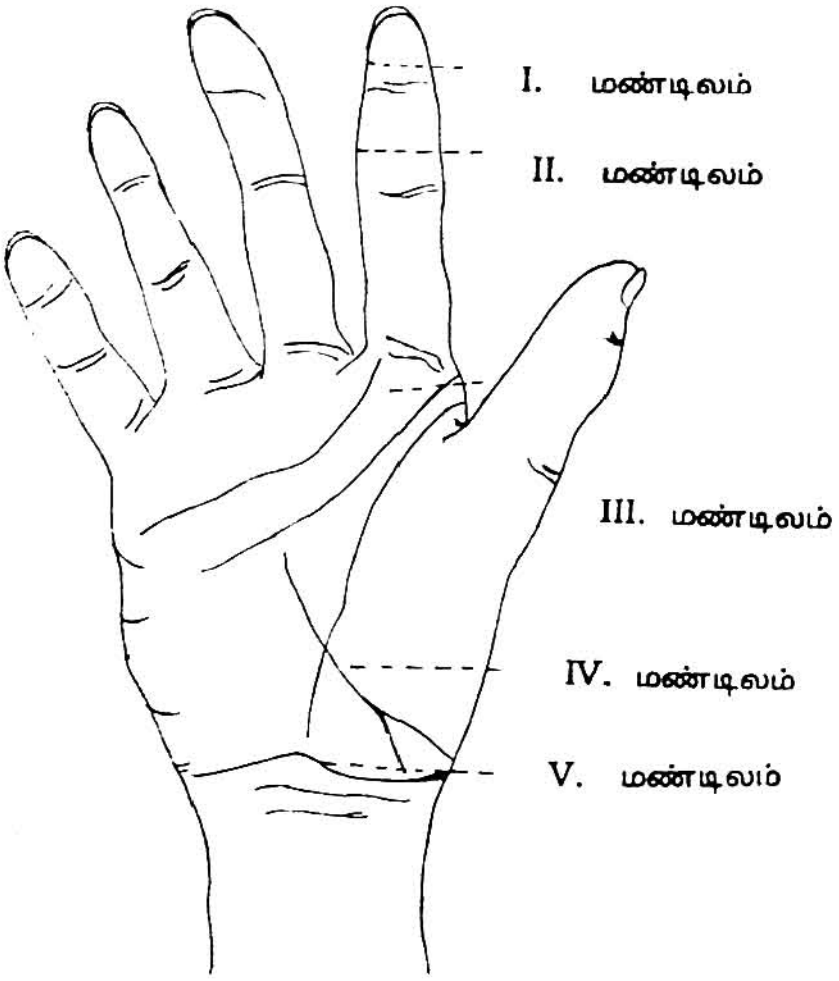

படம் 4.7 *கையின் பல்வேறு மண்டிலங்கள்*

மடக்கித்தளசத் தளைச் சிதைவுகளின் சிகிச்சைகள்

1, 3, 5 ம் மண்டிலங்கள்

இம்மண்டிலங்களில் உள்ள துண்டுபட்ட தசைத்தளைகளை, எல்லாச்சாதனங்களும், உரிய ஆள்வசதியும் உள்ள மருத்துவமனைகளிலேயே முதனிலைச் செப்பனிட வேண்டும். கூராயுதங்களால் உண்டான தூய்நிலைப் புண்களில் உள்ள துண்டான தசைத்தளைகளை மட்டுமே தையலிடலாம். அவையும் சிதைவிற்குப் பின்னர் 6-12 மணி நேரத்திற்குள் காணப்பட்டவையாகவும், தோல் இழப்பின்றியும் விரலெலும்பு முறிவுகளின்றியும் இருக்க வேண்டும். சிறப்பான அறுவை மருத்துவ வசதிகள் இல்லையெனில் வரையறுத்த தொடக்கநிலைச் சிகிச்சையாகப் புண்ணினை நன்கு தூய்மை செய்து, அழுத்தமாகக் கட்டுத்துணி கொண்டு தூயகட்டிட்டு, அணைவரிகள் இட்டு நோயரை ஒரு பெரிய மருத்துவ மனைக்கு மாற்ற வேண்டும்.

இரண்டாம் மண்டிலம்

இச்சிதைவுகளே சிகிச்சையளிக்க மிக்க கடினமானவை. இம்மண்டிலத்தில் தசைத்தளை உறைக்குள்ளே செப்பனிடும்போது எப்பொழுதும் ஒட்டுதல்களும், அதனால் அசைவிழப்பும் ஏற்படும். இரண்டு தசைத்தளைகளையும் வெட்டியெடுத்துவிட்டு ஒரு தசைத்தளைப் பதியன் இட வேண்டும். இது உள்ளங்கையின் கீழ் எல்லையில் இருந்து கீழ் விரலெலும்பின் அடிப்பகுதிவரை பரந்திருக்கும் விரல்முனை மடக்குத் தசையை மட்டும் மாற்றீடு செய்யும்.

நீட்டித் தசைத்தளைச் சிதைவுகள்

உடற்கூறுசார் காரணக்கூறுகள்

விரல்நீட்டித் தசைத்தளையின் (extensor digitorum tendon) நீளப் பரப்பு மேல்விரலெலும்பின் மேல் அகலமாகவும், விரலிடை மூட்டினளவில் மூன்று சிறு துண்டுகளாகப் பிரிந்தும் இருக்கும். நடுத்துண்டு நடுவிரலெலும்பின் அடிப்பகுதியில் செருகியிருக்கும். அதுவே மேல் விரலிடை மூட்டின் தலைமையான நீட்டித்தசைத்தளை ஆகும். மருங்கிணைத்துண்டுகள் கீழே சேர்ந்து கீழ்விரலெலும்பின் அடிப்பகுதியல் செருகப்பட்டிருக்கும்.

சுத்தி விரல்

இவ்வுருக்குலைவு கீழ்விரலிடை மூட்டின் மட்டத்தில் விரல் நீட்டித் தசைத்தளை வெட்டப் படுவதாலோ அல்லது கீழ் விரல் எலும்பினடியில் செருகப்பட்ட நிலையிலிருந்து அது பிய்த்து இழுக்கப்படுவதாலோ நேரிடுகிறது. விரலின் நுனியில் ஒரு பந்து நேராகத் தாக்குவதாலோ அல்லது திடீரென மடக்கும் விசையாலோ இவ்விளைவு ஏற்படுகிறது. விரல்முனை மடக்குத் தசையின் எதிர்ப்பற்ற செயல்நிலை. கீழ் விரலெலும்பை மடக்கிய நிலையில் வைத்திருக்கும் கீழ்விரலிடை மூட்டைத் தன்னூக்கத்தால் நீட்ட இயலாது. (படம் 4.8) உட்சிதைவுகள் பெரும்பாலும் கவனிக்காது விடப்படுகின்றன. அவை கன்றிய சிதைவாகக் கருதப்படுகின்றன. வீக்கம் வற்றியபின் உருக்குலைவு தெளிவாகத் தெரிகின்றது. உடனடிச் சிகிச்சையாக விரலை ஒரு குழாய்

மாக்கட்டின் உள்ளே அசைக்காது வைத்திருக்க வேண்டும். மேல்விரலிடை மூட்டு மடங்கிய நிலையிலும், கீழ் விரலிடைமூட்டு மிகுத்து நீட்டிய நிலையிலும் வைத்துக் கட்ட வேண்டும். வெளிச்சிதைவுகளில் தசைத்தளையைக் கீழவிரலெலும்பின் அடிப்பகுதியில் தையலிட்டுச் செப்பனிடுவர். உடனடி அறுவைச்சிகிச்சை நல்ல பலனைக் கொடுக்கும்.

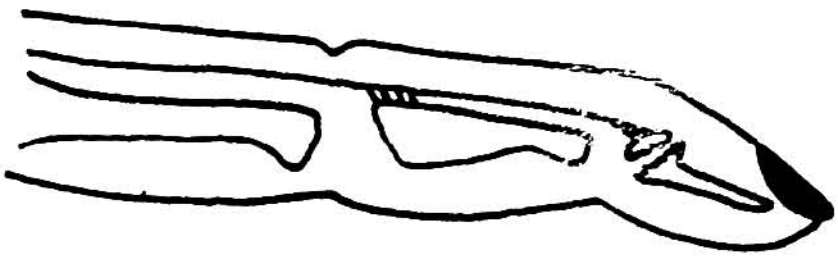

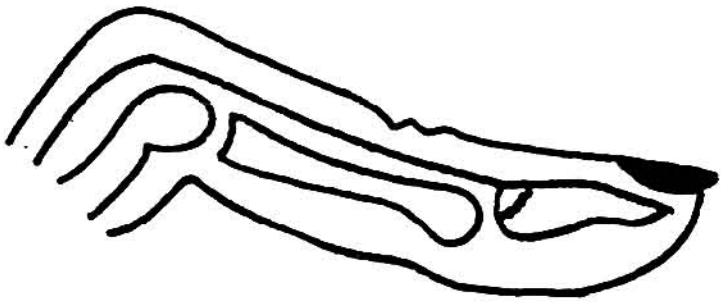

படம் 4.8 *சுத்திவிரல்*

மேல் விரலிடை மூட்டளவில் ஏற்படும் சிதைவுகள்

நடுத்துண்டு வெட்டப்பட்டோ அல்லது பிளந்தோ இருக்கும்போது மேல்விரலிடை மூட்டு நீட்டும் சக்தியை இழக்கிறது. இதனால் இம்மூட்டு மடங்கிவிடுகிறது. கீழ்விரலிடை மூட்டுமிகுத்து நீட்டிய நிலையிலேயே இருக்கும். இதனை புட்டோனீர் உருக்குலைவு என்பர். சிதைவு தகுந்த நேரத்தில் கண்டறியப்பட்டால் நடுத்துண்டினைச் செம்மைப்படுத்தி நல்லவிளைவைப் பெறலாம்.

கையின் பின்புறத்துச் சிதைவு

இப்பகுதியில் வெட்டப்பட்ட நீட்டித் தசைத்தளையை முதனிலையில் செம்மைப்படுத்தி பெரிதும் நல்ல பலன் அடையலாம். உள்ளங்கை எலும்புகளில் முறிவுகள் இருந்தாலும் மேற்கூறியபடி முதனிலைச் செப்பம் செய்யலாம்.

இயன் மருத்துவம்

இக்கைச் சிதைவுகளுக்கு விரைவில் தரப்படும் திறமிகு இயன்மருத்துவம் நீர்வீக்கம் குறையவும் விறைத்த விரல்கள் அசையவும், பணிமீட்டளிக்கவும் பயன்படும். ஒரு தொழிலாளியின் சிதைந்த கையை இயல்பாக மீட்டளித்த பின்னர் அத்தொழிலாளியை அவனது பழைய வேலைக்கு ஏற்றவனாக முழுதும் மறுசீரமைத்துக் கொடுக்க வேண்டியது அவசியம். அல்லது அதற்குப் பதிலாக வேறுவேலையில் அமர்த்த வேண்டும்.

கலைச்சொற் பட்டியல்

adhesion	ஒட்டல்
bennett's fracture dislocation	பென்னெட்டின் முறிவு மூட்டு விலகல்
bit	துணுக்கு
base of the distal phalanx	கீழ்விரலெலும்பின் அடிப்பகுதி
boutonniere	புட்டோனீர்
compensation	ஈட்டுத் தொகை
crush injury	நெரிந்த சிதைவுகள்
closed injuries	உட்சிதைவுகள்
carpo-metacarpal joint	கார்போ மெட்டாகார்பல் மூட்டு
carpal tunnel	மணிக்கட்டுக் குகை
collateral slips	மருங்கிணைத் துண்டுகள்
contusion	கன்றுதல்
dorsal plaster slab	பின்புறப்பாள மாக்கட்டு
distal palmar crease	உள்ளங்கைக் கீழ் ரேகை
employees state insurance corporation	மாநிலத் தொழிலாளர் காப்பீட்டு அலுவலகம்
extensor digitorum tendon	விரல் நீட்டித் தசைத் தளை
flap	மடிப்பு
flexor tendon	மடக்கித் தசைத்தளை
fibrous flexor sheath	நாரியல் மடக்கி உறை
flexor digitorum profudus	விரல் முனை மடக்குத் தசை
flexor digitorum sublimis	உள் விரல் மடக்கித் தசை
hyper extension injury	பின் வளைவுச் சிதைவு
interosseous muscles	எலும்பிடைத் தசை
index finger	சுட்டு விரல்

interphalangeal joint	விரலிடை மூட்டு
mallet finger	மட்டை விரல்
motor organ	அசைவு உறுப்பு
metacarpal bone	உள்ளங்கை எலும்பு
productive organ	உற்பத்தி உறுப்பு
phalanx	விரலெலும்பு
proximal phalanx	விரலின் மேற்புற எலும்பு
rupture	பிளவு
reconstructive procedure	மீட்டுருவாக்க நடவடிக்கை
remnant	மிச்சம்
reconstructive surgeon	மீட்டுருவாக்க அறுவை மருத்துவர்
haemastosis	குருதிக் கசிவை நிறுத்துதல்
replace	மாற்றீடு செய்தல்
sensory organ	உணர்வுறுப்பு
strapping	வார்க்கட்டுப் பட்டை
synovial membrance	நாரியல் உறைச் சவ்வு
secondary repairative care	இரண்டாம் நிலைச் செப்பக் கவனிப்பு
subsides	வற்றுதல்
slip	துண்டு
tractor	இயந்திரக்கலப்பை
thenar eminance	உள்ளங்கை வெளிப்புற மேடு
trimming	கத்தரிப்பு
wire loop	கம்பிப்புழை
zone	மண்டிலம்

பகுதி 5

இடை, தொடைச் சிதைவுகள்

உடற்கூறுசார் பண்புகள்

இடை மூட்டு ஒரு பந்துக்கிண்ண மூட்டாகும். அது இலிய எலும்பிலுள்ள ஆழமான கிண்ணக்குழி அறையுள் கிட்டத்தட்ட உருண்டையான தொடையெலும்பின் தலைப்பு பொருந்துவதால் உருவாகிறது. கிண்ணத்தின் குருத்தெலும்பு விளிம்பினால் மூட்டுக்கிண்ணம் மேலும் ஆழமாகிறது. இது பளுத்தாங்கும் போதும் நடமாட்டத்தின் போதும் மிக்ககூடிய அளவு நிலைத்தன்மை உடைய மூட்டு என்று பெயர்பெற்றுள்ளது.

இம்மூட்டின் பொதியுறை எலும்பியக் கிண்ணக்குழியின் விளிம்பைச் சுற்றிலும் இணைக்கப்பட்டுள்ளது. கீழ் மட்டத்தில் இது முன்புறமாக தொடையெலும்பு மொட்டின் இடைக்கோட்டின் போக்கில் இணைக்கப்பட்டுள்ளது. பின்புறத்தில் தொடையெலும்பு மொட்டு இடை முகட்டுக்கு ½" மேலே இணைக்கப்பட்டுள்ளது. முன்கீழ் இலிய முள்ளெலும்பு முதல் தொடையெலும்பு மொட்டு இடைக்கோடு வரை விரிந்துள்ள வலுவான 'பிஜ்லோ' வின் இலியத் தொடையெலும்புப் பிணையத்தால் மூட்டுப் பொதியுறை முன்புறத்தில் வலுப்படுகிறது. கவட்டையெலும்பு, தொடையெலும்புப் பிணையம் மூட்டுப்பொதியிறையை உட்புறத்தில் வலுப்படுத்துகிறது. புட்டஎலும்பு தொடையெலும்புப் பிணையம் மூட்டுப் பொதியுறையைப் பின்புறத்தில் வலுப்படுத்துகிறது.

மூட்டுப் பொதியுறையின் கீழ்புறம் மட்டுமே வலுவற்ற ஆதாரமற்ற பகுதி ஆகும். மூட்டைச் சுற்றியுள்ள தசைகள் எல்லாம் வலுவானவை. இவை மூட்டின் நிலைத்தன்மையை நிலைநிறுத்த உதவுகின்றன.

இடைமுட்டுவிலகல்

ஒரு மிகக் கடுமையான தாக்கம் காரணமாகவே இடைமூட்டு விலகும். தொடையெலும்பின் தலைப்பு வலுவும் ஆதாரமுமற்ற

மூட்டுப்பொதியுறையின் கீழ்ப்புறத்தின் வழியாக மட்டுமே வழுகிவெளிவரும். அதன்பின்னர் தாக்கத்தின் திசையை அடியொட்டி அது முன்பிறமோபின்புறமோ வழுகும். பொதுவாக இளம்வாலிபரிடமே காயம்சார் மூட்டு விலகல் ஏற்படுகின்றது. சில வேளைகளில் குழந்தைகளிடமும் இது ஏற்படுகிறது

மூட்டு விலகல் வகைகள்

அ. பின்புறம்

ஆ. முன்புறம்

இ. மைய முறிவு மூட்டுவிலகல்

பின்புற மூட்டுவிலகல்

நிகழ்வகை

பின்புற மூட்டுவிலகலே மிகப் பொதுவான மூட்டு விலகல் வகையாகும்,. இது இடைமூட்டு மடங்கி ஒடுங்கிய அமர்வுநிலையில் இருக்கும் போது தொடையெலும்புத் தண்டின் போக்கில் முழங்கால் பக்கம் தாக்கம் ஏற்படுவதால் நிகழ்கிறது. உந்து ஊர்திவிபத்தில் ஓட்டுநரின் அருகே அமர்ந்துள்ள பயணி முன்னாள் வீசப்படும்போது அவரது முழங்கால் கருவித்தட்டில் இடிபடுவதால் இம்மூட்டுவிலகல் நேரிடுகிறது.

மருத்தடித் தனித்தன்மைகள்

இளம் வாலிபர் இடைக்குக் கடும்சிதைவு ஏற்பட்டு, நிற்கவோ, நடக்கவோ இயலாமையைக் கூறி கொண்டுவரப்படுவார். சோதித்துப் பார்க்கும்போது பக்கவுறுப்பு ஒரு தனிப்பண்பு வாய்ந்த நிலையில் இருக்கும். அதாவது மடங்கி, குறுக்கத்துடன் உட்சுழன்று ஒடுங்கிய அமர்வு நிலையில் கிடப்பது தெரியும். (படம் 5.1) தொடையெலும்பின் தலைப்பு இயல்பான அமர்வுநிலையில் இல்லாமையால் அரை-நடுவிட்டத்தில் தொடைத்தமனியின் துடிப்பைத் தொட்டுணர முடியாது. (நாராத் நாளவட்டக் குறி) தொடையெலும்புப் பெருமொட்டு மேலே உயர்த்தப்பட்டும் தொடையெலும்பின் தலைப்பைப் புட்டத்தசையின்

கீழே பின்பிறத்திலும் உணர இயலும். இடையின் அசைவுகள் அனைத்தும் மிதமிஞ்சி வலிக்கும். இடுப்பு -தொடை நரம்பு வாதத்தால் பாதத் தொங்கல் ஏற்பட்டுள்ளதா என்றும் நோக்க வேண்டும்.

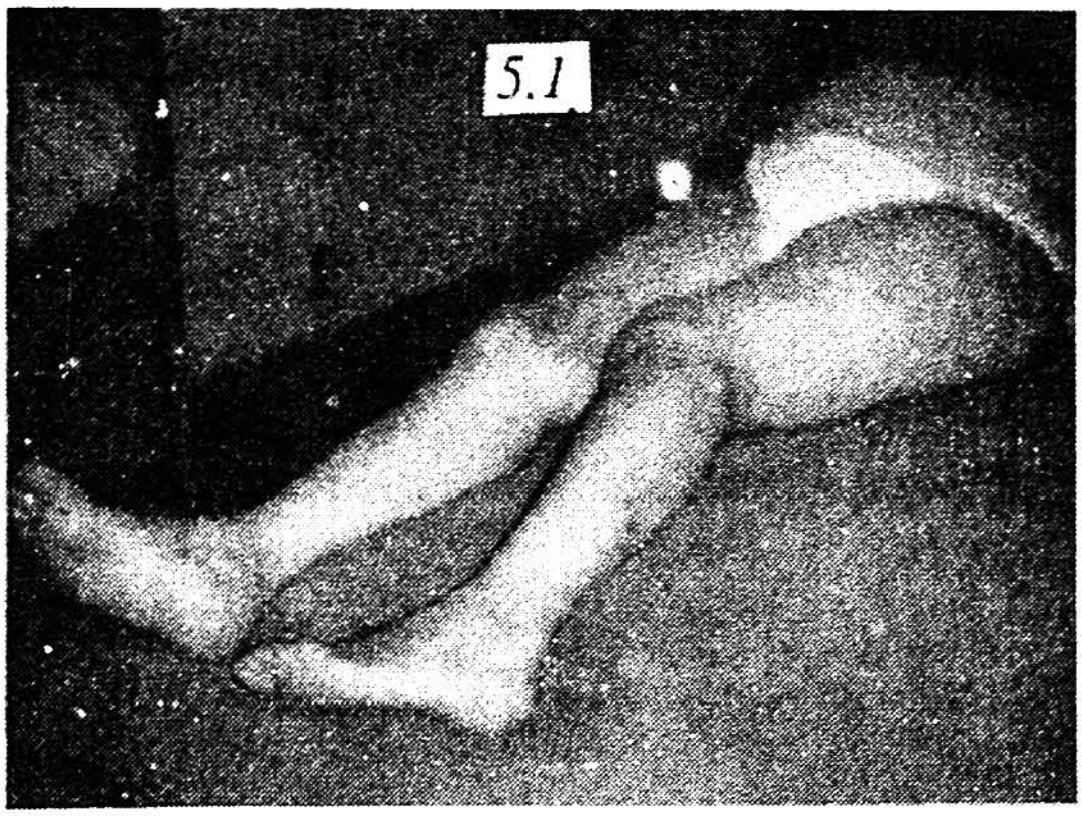

படம் 5.1 *பின்புற மூட்டு விலகல் (இடது) இடை*

ஊடுகதிரியத் தனித் தன்மைகள்

இடையின் இருபக்கத்தையும் காட்ட இடுப்பு எலும்பினை முன்புறப் பின்புற நோக்குகளில் படமெடுக்க வேண்டும். தொடையெலும்பின் தலைப்பு கிண்ணக்குழியின் வெளியே மேலே கிடப்பதைக்காணலாம். 'ஷென்டன்' கோடு தொடர்ச்சி அற்று இருப்பதைக் காட்டும் (படம் 5.2) ஊடு கதிர்ப் படத்திலுள்ள ஷென்டன் கோடு இயல்பாகத் தொடையின் எலும்புக்கணடப்பகுதியின் கீழ் ஓரப்போக்கிலும் இடைஎலும்புத் துளையின் மேல் ஓரத்திலும் தொடர்ந்து செல்வதாகும். சில வேளைகளில் கிண்ணக்குழியின் பின்மேற் புற ஓர முறிவுச் சிக்கலும் இருக்கலாம்.

சிகிச்சை

முழு உணர்வகற்றியைக் கொடுத்து கைவினையாக்கம் மூலம் மூட்டுவிலகல் நேராக்கப்படும்.

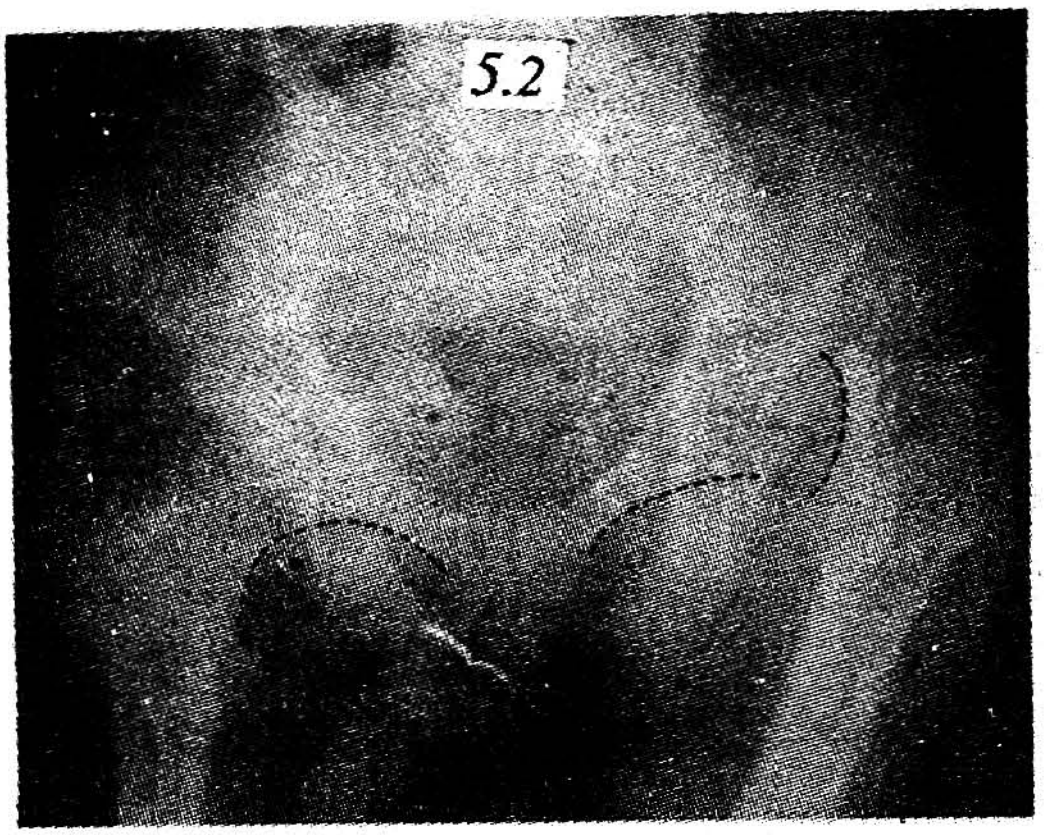

படம் 5.2 *ஷென்டன் கோடு தொடர்ச்சியற்றுக் காணப்படும் இடையின் பின்புற மூட்டுவிலகல்*

உத்தி

வலுவான தசைகள் அனைத்தையும் தளர்த்துவதற்கேற்ப ஆழ்ந்த நிலை உணர்வகற்றியைக் கொடுக்க வேண்டும். நோயாளியைத் தரையில் ஒரு விரிப்பில் படுக்க வைத்து மருத்துவர் நோயாளியை நோக்கிக் குனிந்து நின்று அவரது காலை முழங்காலிலும் கணுக்காலிலும் பற்றிக் கொள்ள வேண்டும். ஒரு துணைவர் நோயாளியின் பக்கத்தில் முழங்காலிட்டு அமர்ந்து கொண்டு இரு கைகளாலும் இடுப்பு எலும்பினைத் தரையில் அழுத்திப் பிடித்துக் கொள்ள மருத்துவர் ஒரு நிலைப்பட்ட இழுவையிட்டுத் தசைகளைத் தளர்த்த வேண்டும். பின்னர் காலை வெளிச்சுழற்றி, விலக்கி, நீட்ட வேண்டும். ஒரு 'சொடுக்கு' ஒலியுடன் இடைநேராக்கம் பெறுவதை உணரலாம். இதற்கு பிஜ்லோ உத்தி என்று பெயர்.

நேராக்கத்திற்குரிய இன்னொரு உத்தி இடையையும், முழங்காலையும் 90° க்கு மடக்கி ஒரு நிலைப்பட்ட முன்புற இழுவையை இடுவதாகும். தலைப்பு முன்புறம் வழுகி அமர்வுநிலை அடையும்.

நேராக்கத்தின் பின்னர் காலை இயல்பான அமர்வுநிலையில் வைத்து இரண்டும் சமமான நீளத்தில் இருப்பதைக் காணலாம். நெகிழ்சுருக்க மென்துணியால் பக்கவுறுப்போடுடல் இணைக்கட்டை அழுத்தமாக இடைக்கும் காலுக்கும் சேர்த்து இட்டு காலைத் தாமஸ் அணைவரியில் அசைய விடாது வைக்க வேண்டும். ஒரு சோதனை ஊடுபதிர்ப்படம் எடுக்க வேண்டும். பிளந்த மூட்டுப்பொதியுறையும், நார்ப்பிணையங்களும், பிற மென்திசுக்களும் முழுமையாக ஆறுவதற்கு 3-4 வாரங்களுக்கு அசைவின்றி இருக்க வேண்டும். ஆறு வாரங்களில் நோயாளியை முழுமையாகப் பளுத்தாங்க அனுமதிக்கலாம்.

ஒரு பெரிய கிண்ணக்குழித்துண்டு இருப்பின், அறுவை நேராக்கமும், ஒரு திருகாணி மூலம் உட்பொருத்துவதும் தேவைப்படும்.

சிக்கல்கள்

உடனடியானவை

அ. கிண்ணக்குழி விளிம்பு முறிவு உடனிகழ்ச்சி

ஆ. இடுப்பு- தொடை நரம்பு வாதம்

பிந்தியவை

அ. தொடையெலும்புத் தலைப்பின் இரத்த ஊட்டமற்ற திசு அழுகல்

ஆ. தசையழற்சி எலும்புறைவு

இடையின் முன்புற மூட்டுவிலகல்

இது மிக அரிதாகவே ஏற்படுகிறது. மோதும் விபத்துக்களில் ஓர் இரு சக்கர உந்து ஊர்தி ஓட்டுநரின் தொடை மடங்கி, விலக்கத்துடனும், வெளிச்சுழற்சியுடனும் இருக்கும் போது உட்புறத்தில் அடி விழுவதால் இது நிகழ்கிறது.

இவ்வகையில் தொடையெலும்பின் தலைப்பு முன்னால் வழுகி இடை எலும்புத் துளையின் மேலோ (இடைத்துளை வகை -படம் 5.3) அல்லது கவட்டைச்சந்தியின் அருகிலோ (கவட்டையெலும்பு வகை) கிடக்கும். கால் குறிப்பிடத்தக்க விலக்கத்துடனும், மடக்கத்துடனும்,

வெளிச்சுழற்சியுடனும், இருக்கும். பார்ப்பதற்கு மற்றொரு காலைக் காட்டிலும் நீளமாக இருக்கும். தொடையெலும்பின் தலைப்பினை அரை உட்புறத்தின் முன்புறத்தில் உணரலாம்.

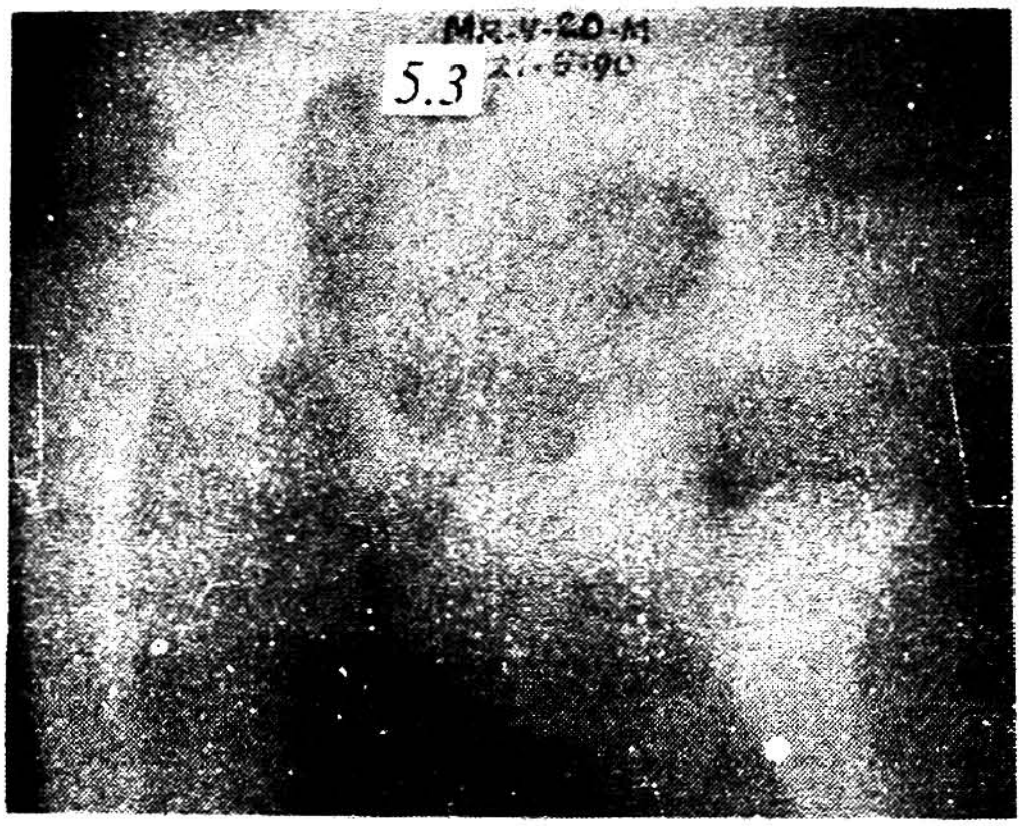

படம் 5.3 *இடையின் (இடது) முன்புற மூட்டு விலகல்*

முழு உணர்வகற்றியைக் கொடுத்து நேராக்க வேண்டும். நன்கு இழுவையிட்ட பின்னர் பக்கவுறுப்பை உட்சுழற்றி ஒடுக்கி நீட்ட வேண்டும்

மைய மூட்டுவிலகல்

இது ஒரோவழி நிகழும் வகையாகும். எப்பொழுதும் முறிவு மூட்டு விலகலாக அமையும். இடையின் பக்கப்புறத்தில் தாக்கச் சிதைவு ஏற்படுவதால் கிண்ணக்குழியின்தளம் பல முறிவுக்கோடுகளாக விட்டுத் தொடையெலும்பின் தலைப்பு இடுப்பு எலும்புக்குள் தள்ளப்படும்.

வகைகள்

இரண்டு சிறப்பு வகைகள் பின்வருவனவாம்

1. பளுத்தாங்கும் மூட்டுச்சார்பரப்பு தொடர்புடன் இருக்க முறிவு மூட்டு விலகல்.
2. கிண்ணக்குழியின் தளம் நொறுங்கி இடம் பெயரும் முறிவுகள் (பைநிறை எலும்புகள்)

மருத்தடித் தனித் தன்மைகள்

நோயாளி இடையில் கடும்வலி இருப்பதாகக் கூறுவார். பிற மூட்டுவிலகல் வகைகளில் இருப்பது போன்ற குறிப்பிடத்தக்க உருக்குலைவுகளைப் பக்கவுறுப்பு காட்டாது. இடையின் மடக்கல் நீட்டல் அசைவுகள் ஒப்பிடத்தக்க அளவு கட்டற்று இருக்கும். ஆனால் விலக்க அசைவுகளும். சுழற்சி அசைவுகளும் குறிப்பிடத்தக்க அளவு வரையறைக்குட்பட்டிருக்கும். ஐயம் ஏற்படும் போது ஒரு மலக்குடல் சோதனையைக் கட்டாயம் செய்ய வேண்டும். மலக்குடலின் பக்கச் சுவரில் ஒரு வழுவழுப்பான அரை உருண்டை வடிவ மேட்டினைக் கண்டால் நிலைமையை உய்த்துணரலாம்.

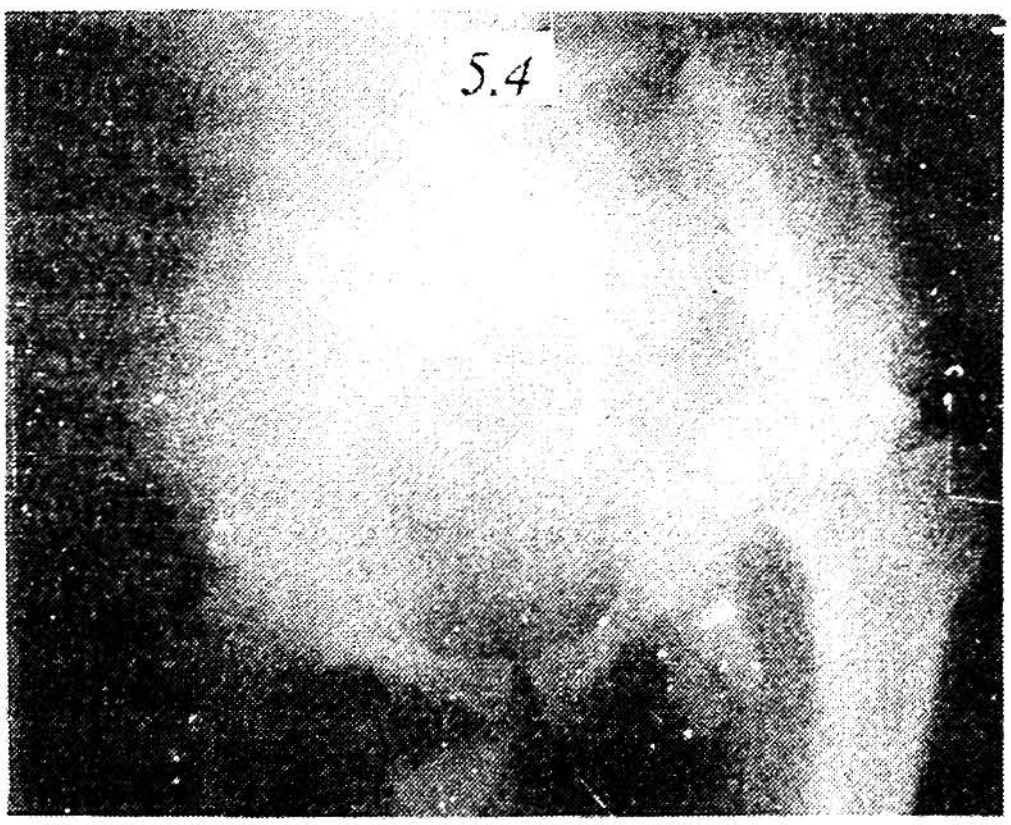

படம் 5.4 *இடையின் (இடது) மைய முறிவு மூட்டு விலகல்*

ஒரு ஊடுகதிர்ப்படம் கிண்ணக்குழியின் தளத்தில் உள்ள முறிவு வகையையும் தொடையெலும்புத் தலைப்பில் உட்புற இடப்பெயர்ப்பையும் காட்டும். (படம் 5.4)

சிகிச்சை

காலை 30° விலக்கத்தில் வைத்துப் பக்கவுறுப்புக்குத் தொடர்ச்சியான கனத்த எலும்பு வழி இழுவை இடவேண்டும். இதன் விளைவாக மூட்டுவிலகல் நேராகும். 4 முதல் 6 வாரங்களுக்கு இழுவையை நிலைநிறுத்த வேண்டும். அத்துடன் பளுத்தாங்கத் தன்னூக்க அசைவுகளை ஊக்குவிக்க வேண்டும். சில வேளைகளில் இடம் பெயர்ந்த பளுத்தாங்கும், மூட்டுச்சார் பரப்புக்கு அறுவைச் சிகிச்சைப் பொருத்தம் தேவைப்படும்.

இடையின் நாள்பட்ட நேராக்கப்படாத மூட்டுவிலகல்

இந்தியாவில் இது சாதாரணமாகக் காணக்கூடிய மருத்தடி நிலை ஆகும். மூட்டு விலகிய நோயாளி மரபுவழி எலும்பு வைத்தியரிடம் சில மாதங்களுக்குத் தேய்த்துவிடும் சிகிச்சை பெற்றிருப்பார். பின்னர் வலி மிகுந்த, விறைத்த, உருக்குலைந்த இடையுடன் வருவார். இது சிகிச்சைக்குக் கடினமான சிக்கலாகும். ஊடுகதிர்பபடம் நேராக்கம் பெறா மூட்டுவிலகலைக் காட்டும். மூட்டைச்சுற்றி முழுவதும் தசையழற்சி எலும்புறைவு ஏற்பட்டுச் சிக்கலான நிலையிலேயே பெரிதும் காணப்படும். மூன்று மாதங்களுக்கு மேற்பட்டும் பழையதாக இருந்தால் பெரும்பான்மையும் மூடுமுறை அல்லது திறவை அறுவை முறைகளால் நேராக்கம் செய்ய இயலாது. உருக்குலைவைத் திருத்தி வலியைப் போக்கத் தொடையெலும்பு மொட்டுகளுக்குக்கீழே எலும்பு வெட்டு செய்ய வேண்டும்.

தொடையெலும்பின் கண்ட முறிவு

உடற்கூறுசார் பண்புகள்

கூடியவரை குறைந்த எலும்பு நிறையுடன் உடற்பளுவைத் திறம்படக் கடத்த கண்டப் பகுதியில் தகுந்த எலும்பியப் படிமங்களின் மூலம் தொடையெலும்புத் தலைப்பும் கண்டமும் வடிவம் பெற்றுள்ளன. (படம் 5.5) தொடை எலும்புக் கண்டத்தின் உட்புறணியின் மேல்

உள்ள வலுவான தடிமப் படிமத்துடன் இழுவப்படிமங்களும், அழுத்தப்படிமங்களும் காணப்படுகினறன. இவை சுமைதாங்கவும். நடமாட்டத்தின்போதும்; பளுத்தாங்கும்போதும் இயல்பான அழுத்தத்தால் ஏற்படும் முறுக்கு நிலையைத் தாங்கவும், ஏற்றபடி ஒரு திறமிகு மண்டலத்தை உருவாக்குகின்றன. வயோதிகத்தில் இப்பகுதியின் எலும்புறைவு நிகழ்கிறது. முதியோர்க்குத் தொடை எலும்புக் கண்டமுறிவு மிகுதியாக நிகழும்.

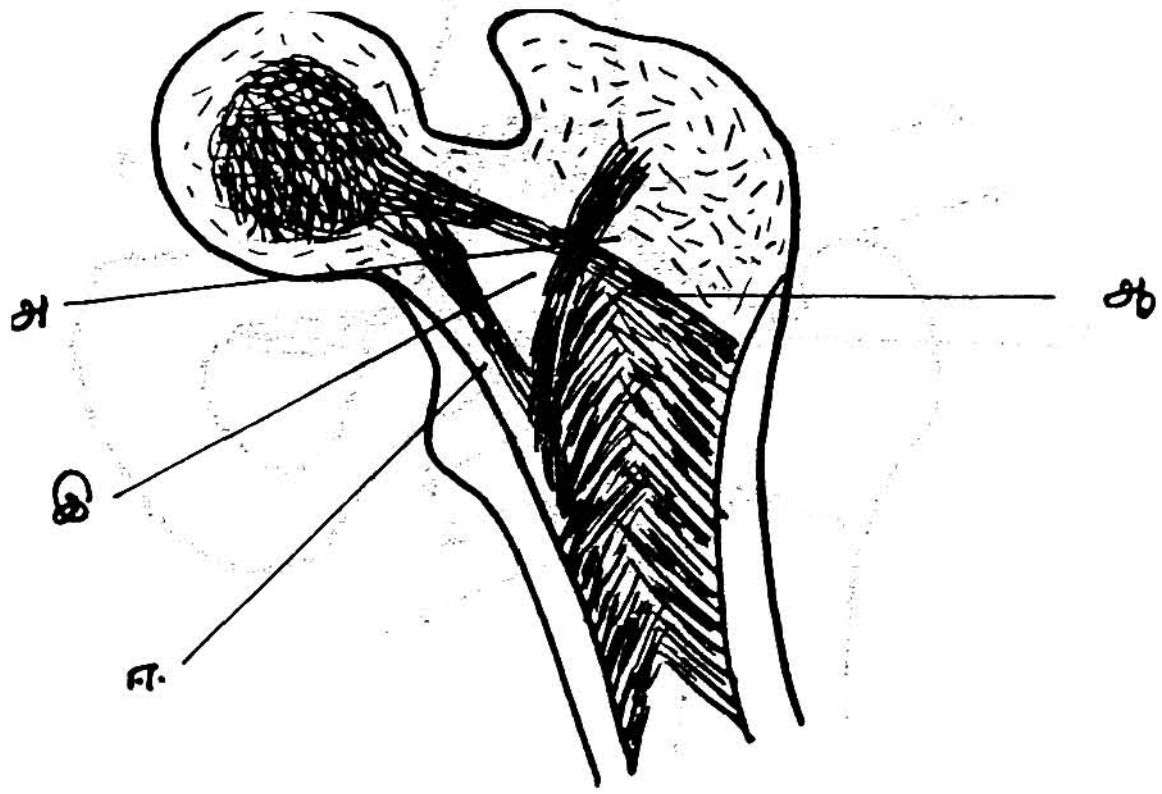

அ. அழுத்தப் படிமங்கள்
ஆ. இழுவப் படிவங்கள்
இ. வார்டு முக்கோணம்
ஈ. தொடையெலும்புத் தடிமப் படிவம்

படம் 5.5 *தொடையெலும்புக் கண்டத்திலும் தலைப்பிலும் படிம அமைப்புமுறை*

தொடையெலும்புக் கண்டத்திற்கும் தலைப்பிற்கும் குருதியூட்டம்

தொடைத்தமனியிலிருந்து (femoral artery) உருவாகும் ஆழ் தொடைத்தமனி (Profunda fermoris artery)உள்பக்க வில்லுருத் தொடைத்தமனியைத் (medial circumflex femoral artey) தருகிறது. (படம் 5.6) இது வெளிப்பக்கக் குருத்துமுனைத் தமனியையும், மேற்புற, கீழ்ப்புற அகன் முனைத் தமனிகளையும் கிளைவிடுகிறது. வெளிப்பக்கக் குருத்துமுனைத் தமனிகள் முக்கியமானவை. அவை தொடையெலும்புத் தலைப்பின் 2/3 பக்கப் பகுதிக்குக் குருதி ஊட்டுகின்றன. மேற்புற அகன்முனைத்தமனி தொடையெலும்புக் கண்டத்தின் மேற்புறப்பகுதிக்குக் குருதி ஊட்டுகிறது. கீழ்ப்புற அகன்முனைத்தமனி கண்டத்தில் கீழ்ப்புறப் பகுதிக்கும், அகன்முனையிலிருந்து உருவாகும் தலைப்பின் அடுத்த பகுதிக்கும் குருதி ஊட்டுகிறது.

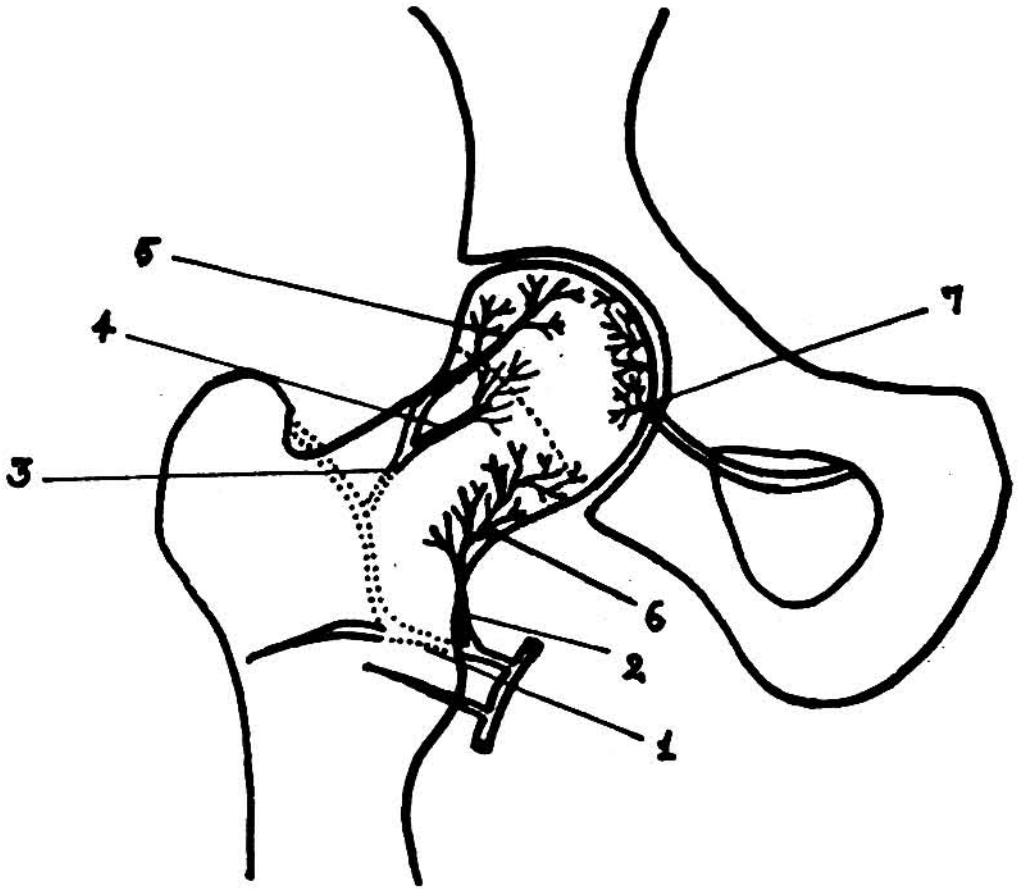

1. உள்பக்க வில்லுருத் தொடைத் தமனி
2+3. நாரியல் பட்டைத் தமனிகள்
4. மேற்புற அகன்முனைத் தமனி
5. வெளிப்பக்கக் குருத்து முனைத் தமனி
6. கீழ்ப்புற அகன்முனைத் தமனி
7. உள்பக்கக் குருத்து முனைத் தமனி

படம் 5.6 *இடைமூட்டின் குருதி ஊட்டம்*

உள்பக்கக் குருத்து முனைத்தமனி தலைப்புக் குழிவின் சுற்றுப்பகுதிக்குக் குருதி ஊட்டுகிறது. இது இடைத்துளைத் தமனியின் கிண்ணக்குழிக் கிளையிலிருந்து தோன்றும் நீள் உருளை நார்ப் பிணையத் தமனியின் (artery of the ligamentum teres) தொடர்ச்சி ஆகும்.

நிகழ்வும், நிகழ்வகையும்

முதியோருக்கு தொடையெலும்புக் கண்டமுறிவு பொதுவாக ஏற்படும். அவ்வப் போது இளவாலிபரிடமும். குழந்தைகளிடமும் கூட இது ஏற்படும். பெண்களிடம் இது மிகவும் அடிக்கடி ஏற்படும். மேலை நாடுகளில் இருப்பதைக் காட்டிலும் இந்தியாவில் குழந்தைகளுக்கு ஏற்படும் தொடையெலும்புக் கண்ட முறிவு கூடுதலாக நிகழ்கிறது.

தரையில் எதன் மீதாவது இடறுவதால் ஏற்படும் சுழற்சித் தாக்கத்தாலோ அல்லது ஒரு பக்கமாக விழுவதால் இடையின் வெளிப்புறத்தில் ஏற்படும் நேர்த்தாக்கத்தாலோ இம்முறிவு விளைகிறது.

வகைமை

தொடையெலும்புக் கண்ட முறிவுகளை இருபெரும் பிரிவுகளாகப் பார்க்கலாம். 1) மூட்டுப் பொதியுறை உள்முறிவுகள், 2)மூட்டுப் பொதியுறை வெளி முறிவுகள்.

மூட்டுப் பொதியுறை உள் முறிவுகள்

கண்டப்பகுதியில் உள்ள முறிவுக்கோட்டு அளவிற்கேற்ப அதைப் பின்வருமாறு பகுப்பர் (படம் 5.7)

1. தலைப்படி வகை
2. கண்டத்தில் குறுக்கு வகை
3. அடிப்பகுதி வகை

மூட்டுப்பொதியுறை வெளிமுறிவுகள்

இவை பல்வேறு வகைப்பட்ட தொடைஎலும்பு மொட்டுப்பகுதி முறிவுகள் எனத் தொகுக்கப்படும்

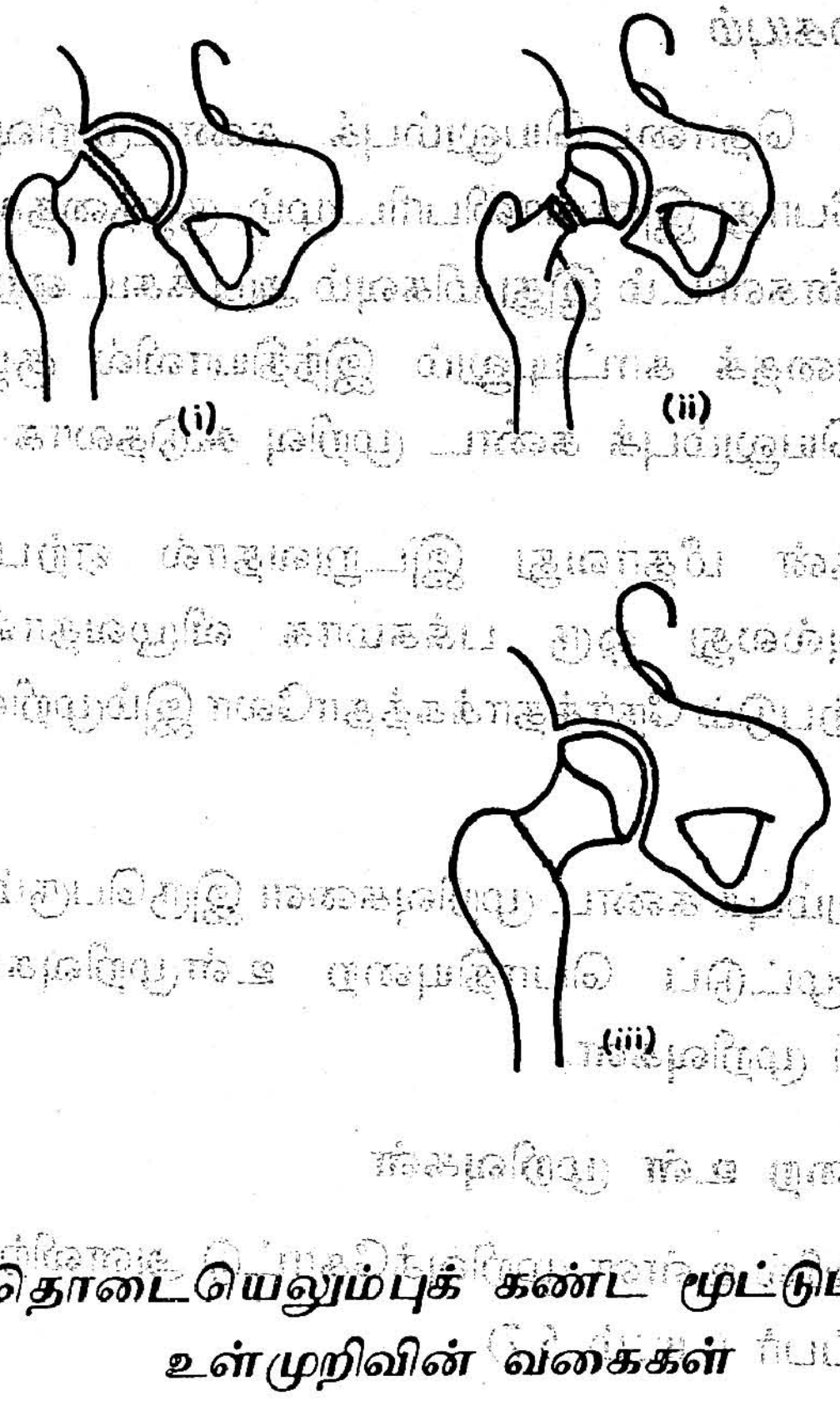

படம் 5.7 *தொடையெலும்புக் கண்ட மூட்டுப் பொதியுறை உள்முறிவின் வகைகள்*

தொடை எலும்புக் கண்ட மூட்டுப் பொதியுறை உள்முறிவு

அது தொடையெலும்புக் கண்ட உயர்மட்டமுறிவு எனப்படும். இவ்வகையில் பெரும்பாலும் மேல்மட்டக்கூறு குருதி ஊட்டத்தின் ஒரு பகுதியை இழக்கிறது. இதனால் முறிவுச் சேர்க்கை அரிதாகின்றது. முதிய நோயருக்கு இது கடுமையான சிதைவாகும் மிக முதிய நோயரிடம் நிலையற்ற வளர்சிதைவினைமாற்றச் சமநிலையில் ஒரு இக்கட்டான நிலையை இம்முறிவு ஏற்படுத்தும். குருதியூரியா மிகைப்பு, நுரையீரல் கிருமித் தாக்கம், படுக்கைப் புண்கள் முதலியவற்றால் இது கடைசிக்கட்ட உடல்நலக்குறையாகி உயிருக்கு ஆபத்தை விளைவிக்கலாம்.

வகைமை

இது பின்வரும் 4 வகையினவாகப் பகுக்கப்படுகிறது.

1. அரைகுறை முறிவு
2. இடப்பெயர்வில்லா முழுமை முறிவு
3. பகுதி இடப்பெயர்வுடன் கூடிய முழுமை முறிவு
4. முழு இடப்பெயர்வுடன் கூடிய முழுமை முறிவு

மருத்தடித் தனித்தன்மைகள்

நோயாளி பொதுவாகக் கீழே விழுந்து நடக்க இயலாமல் போனதாகக் கூறும் ஒரு முதியவராக இருப்பார். கண்காணிக்கும் போது சிதைந்தகால் வெளிச்சுழன்ற அமர்வுநிலையில் இருப்பதும், நீளம் குறைந்திருப்பதும் தெரியவரும். கீழ்மட்டக்கூறில் மூட்டுப் பொதியுறையின் இணைப்பு, காலின் மிகைவெளிச்சுழற்சியைத் தடுக்கும். தொட்டுப் பார்க்கும்போது இடைமூட்டின் முன்புற, வெளிப்புறப் பகுதிகளின் மேல் தொடுவலி இருக்கும். தொடையெலும்புப் பெருமொட்டு சிதைந்த காலில் தூக்கலாக இருக்கும். எல்லா அசைவுகளும் மிதமிஞ்சி வலிக்கும். ஒரோவழி நிகழும் செருகுமுறிவு வகையில் மட்டும் இத்தகைய வலி இருக்காது.

ஊடுகதிரியத் தனித்தன்மைகள்

முழு இடுப்பெலும்பையும், முன்புறப் பின்புற நோக்கில் இரண்டு பக்க இடைகளையும் காட்டுமாறு எடுக்க வேண்டும். இது முறிவு வகையையும் அளவையும் காட்டும். முறிவுக் கோட்டின் சாய்வினை அடியொட்டித் தலைப்படி முறிவுகளும், கண்டத்தின் குறுக்கு முறிவுகளும் மூன்று வகைகளாகப் பகுக்கப்படுகினறன. (பாவெல்) இது படுக்கைக் கோட்டுடன் முறிவுக்கோடு சேர்ந்து உருவாகும் கோணத்தை அடியொட்டிக் கூறப்படும். ('பாவெல்' கோணம் படம் 5.8)

வகை 1. பாவெல் கோணம் 30° க்கும் குறைவாக இருக்கும். முறிவுக்கோடு படுக்கைக் கோட்டுக்கு அருகில் இருக்கும்.

வகை 2. கோணம் 30° க்கும் 70° க்கும் இடைப்பட்டு இருக்கும்.

வகை3. கோணம் 70°க்கும் கூடுதலாக இருக்கும். முறிவுக்கோடு செங்குத்துக் கோட்டுக்கு அருகில் இருக்கும்.

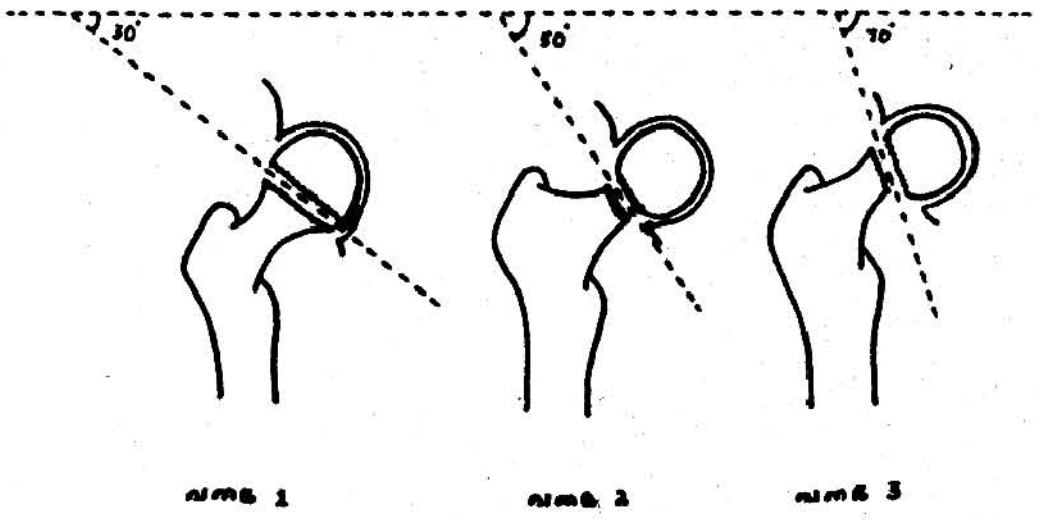

படம் 5.8 *பாவெல் கோணம்*

மிகச் செங்குத்தாக இருக்கும் முறிவுகளில் புட்டத்தசை (gluteal muscles) ஒடுக்குத் தசைகளின் (adductors) செயல் வேகம் முறிவுக்கோட்டில் ஒரு சறுக்குப் பெயர்ச்சியை ஏற்படுத்துவதால் முறிவுச் சேராமை விளையும். இவ்வாறு வகை 3ல் நோய்த்தாக்கக் கணிப்பு மிக மோசமாகவும் வகை 1ல் நன்னிலையிலும் அமையும்.

மேலாண்மை

மூடுமுறைச் சிகிச்சை

முதிய நோயாளிகளுக்கு மாக்கட்டுடனோ அல்லது மாக்கட்டு இன்றியோ நீண்ட நாள் அசைவின்மையுடன் எம்முறையிலேனும் மூடுமுறைச் சிகிச்சை அளித்தால் அது பெரும்பாலும் படுக்கைப்புண்களாலும், நுரையீரல் கிருமித்தாக்கம் அல்லது சிறுநீரகக் கிருமித்தாக்கம் முதலியவற்றாலும் சிக்கலாகி உயிர்க்கு ஆபத்தை விளைவிக்கும்.

பின்வரும் காரணங்களால் இந்த மட்டத்து முறிவுகள் சேர்வதற்குக் குறைந்த திறனளவே உள்ளது.

அ. மேல்துண்டுக்குக் குருதியூட்டத்திலேற்படும் தடை

ஆ. சிறிய மேல்துண்டைக் கட்டுப்படுத்துவதில் உள்ள சிரமம்.

இ. மூட்டுச் சவ்வு நீர்மம் இருப்பதால் முறிவுன் குருதிக்கட்டியை ஒழுங்குபடுத்த இயலாமை.

மோசமான உடல்நிலை உடைய மிக முதிய நோயாளிக்கு அளிக்கக் கூடிய ஒரே சிகிச்சையாவது காலை மணல்பைகளுக்கு இடையே வைத்து நோயாளியின் பொதுவான உடல்நிலையைக் கவனித்து முன்னேற்றுவதாகும். பொதுவான உடல்நிலை முன்னேறி வரையறைக்குட்பட்ட இடத்தில் வலிநீங்கி விட்டால் இயன்மருத்துவத்தைத் தொடங்க வேண்டும். சிதைவுக்குப் பின் மூன்று வார கால அளவு கழித்து இடை அசைவுகளை ஊக்கி நோயாளியைத் தாங்குகோல்களுடன் எழவைப்பர். படிப்படியான பளுத்தாங்கல் வலியற்ற சேராமையையும் விளைவிக்கும். இந்த இறுதி முடிவு நடைமுறைக்கு ஒத்து வருவது. நம் நாட்டில் நல்ல அறுவைச்சிகிச்சை வசதிகளும் மருத்துவமனை வசதிகளும் இல்லாத இடங்களில் இன்றும் பயன்படுத்தப்படுகிறது.

அறுவைச் சிகிச்சை

இம்முறிவின் அறுவை மேலாண்மையில் பின்பற்ற வேண்டிய இரு அத்தியாவசியக் கொள்கைகளாவன.

அ. சரியான உடற்கூறுசார் நேராக்கம்

ஆ. கட்டுறுதியான உட்பொருத்தம்

முறிவை நிலைப்படுத்தும் முந்தைய முறையாவது ஸ்மித் பீட்டர்சன் முவ்விளிம்பு ஆணியால் உட்பொருத்துவதாகும். நோயாளியை ஒரு தனிச்சிறப்புடைய முடநீக்கியல் மேசையில் வைத்து முறிவைக் கைவினையாக்கத்தால் நேராக்க வேண்டும். ஊடுகதிரியக் கட்டுப்பாட்டில் கீழ் முறிவை ஒரு ஸ்மித் பீட்டர்சன் ஆணியால் உட்பொருத்துவர்.(படம் 5.9) முறிவு உட்பொருத்தத்தின் சமீப கால முறையாவது பல அழுத்தத் திருகாணிகளைப் பயன் படுத்துவதாகும்.



படம் 5.9 ***ஸ்மித் பீட்டர்சன் ஆணியால் சிகிச்சை அளிக்கப்பட்ட தொடையெலும்புக் கண்டமுறிவு***

60 வயதிற்கு மேற்பட்ட முதிய நோயாளிகளிடம் இத்தகைய முறிவுகளுக்குத் தொடையெலும்புத் தலைப்பை நீக்கிவிட்டு. அதற்குப் பதிலாக ஆஸ்டின்மூர் செயற்கை உறுப்பு போன்ற உலோகச் செயற்கைத் தலைப்பைப் பொருத்திச் சிகிச்சையளிப்பர். (படம் 5.10) இது நோயாளியை இயங்கவைத்து விரைவில் பளுத்தாங்கத் தொடங்க வைக்கும்.



படம் 5.10 ***ஆஸ்டின் மூர் செயற்கை உறுப்பு மாற்றமைப்பு***

குழந்தைகளிடம் தொடையெலும்புக் கண்டமுறிவு

சிறுகுழந்தைகளுக்குக் கைவினையாக்கத்தின் மூலம் முறிவை நேர்ப்படுத்தி எட்டு முதல் 10 வாரங்களுக்குக் காலை விலக்கநிலையில் வைத்து அத்துடன் முழுமையாக உடலிணை மாக்கட்டினை இட்டு அசைவின்றி இருக்கவைத்து முறிவைச் சேரவைக்க முடியும். சற்று பெரிய குழந்தைகளுக்கு பல ஒல்லியான ஆஸ்டின்மூர் பிணைப்பூசிகளால் உட்பொருத்திக் குணப்படுத்தலாம்.(படம் 5.11)

படம் 5.11 *ஆஸ்டின் மூர் பிணைப்பூசி இடல்*

தொடையெலும்புக் கண்டமுறிவின் சிக்கல்கள்

அ. சேராமை (படம் 5.12)

ஆ. தொடையெலும்புத் தலைப்பின் குருதி ஊட்டமற்ற திசு அழுகல் நிலை

சேராமை

தவறான நேராக்கத்தாலும், தவறான உட்பொருத்தத்தாலும் இம்முறிவின் சேர்க்கை இன்னும் தவற இடமுண்டு. இந்நிலை வந்தவுடன் நோயாளி வலிப்பதாகவும். நடக்கும்போது நிலையின்மை

தோன்றி மிகுவதாகவும் கூறுவார். இந்நிலையில் தொடையெலும்பு மொட்டு இடை எலும்புவெட்டு (மாக்முர்ரே) மூலம் இளவயதினருக்குச் சிகிச்சையளிப்பர். முதியோருக்கு மாற்று மூட்டுச் சீரமைப்பு மூலம் சிகிச்சையளிப்பர்.

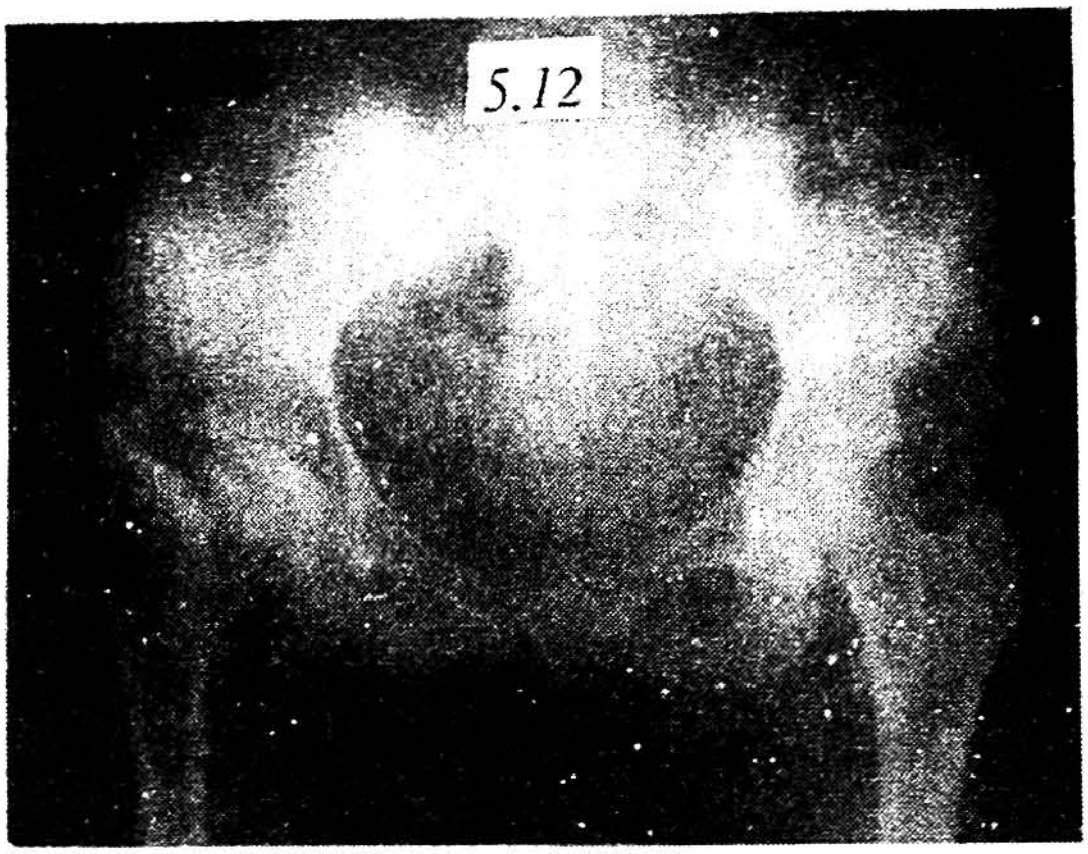

படம் 5.12 *சேராமையுடன் தொடையெலும்புக் கண்ட முறிவு*

இரத்த ஊட்டமற்ற திசு அழுகல்நிலை

தொடையெலும்புத் தலைப்பின் இரத்த ஊட்டமற்ற திசு அழுகல் என்பது எந்த வகையான உட்பொருத்தத்திற்கும் பின்னர் ஏற்படும் முற்கூட்டிச் சொல்ல முடியாத சிக்கலாகும். நோயாளி இடை மூட்டில் வலியுடன் நொண்டிக்கொண்டு வருவார். தசைத் திடீர்ச்சுருக்கத்துடன் இடையில் எல்லா அசைவுகளும் குறைபட்டு இருக்கும். ஊடுகதிர்ப்படம் தொடையெலும்புத் தலைப்பில் அடர்த்தி மிகுந்த திட்டுத் திட்டான பரப்புகளைக் காட்டும். தொடக்க நிலையில் ஓய்வு, இழுவை, பளுதளர்த்தும் முடநீக்குக் காலணி முதலியவற்றால் சிகிச்சை அளிப்பர். குறிப்பிட்ட நிலை வந்தவுடன் எலும்பு வெட்டு அல்லது மாற்று மூட்டுச் சீரமைப்புசெயவர்.

தொடையெலும்பு மொட்டுசார் முறிவு

(தொடையெலும்புக் கண்டமூட்டுப்பொதியுறை வெளிமுறிவு)

இவை கீழ்மட்ட முறிவுகள் என்றும் அழைக்கப்பெறும். இவற்றை நிலையானவை, நிலையற்றவை என்று மீண்டும் வகைப்படுத்தலாம். இவ்வகையில் மேல்மட்டக்கூறில் உள்ள குருதியூட்டம் தடைப்படுவதில்லை. இரு கூறுகளுக்கும் இடையே தொடர்புறும் பரப்பு மிகுதியாக இருக்கும். இதனால் இம்முறிவுகள் விரைவில் சேரும். முறைப்படி இவை சேரக்கூடியவை. எனினும் பொதுவாக இவற்றைத் தவறாகச் சேர்ந்த நிலையில் உள்வளைந்த இடுப்பு உருக்குலைவுடன் காணலாம்.

இயல்பான கண்டத் தண்டுக்கோணம் 115° ஆகும். அக்கோணம் 90° அளவுக்குக் குறையும் போது அவ்வுருக்குலைவு உள்வளைந்த இடுப்பு எனப்படும்.

இம்முறிவுகள் வயோதிகரிடம் ஏற்படும். தாக்கத்தின் இயல்பு மூட்டுப்பொதியுறை உள்முறிவில் உள்ளது போன்றதே ஆகும்.

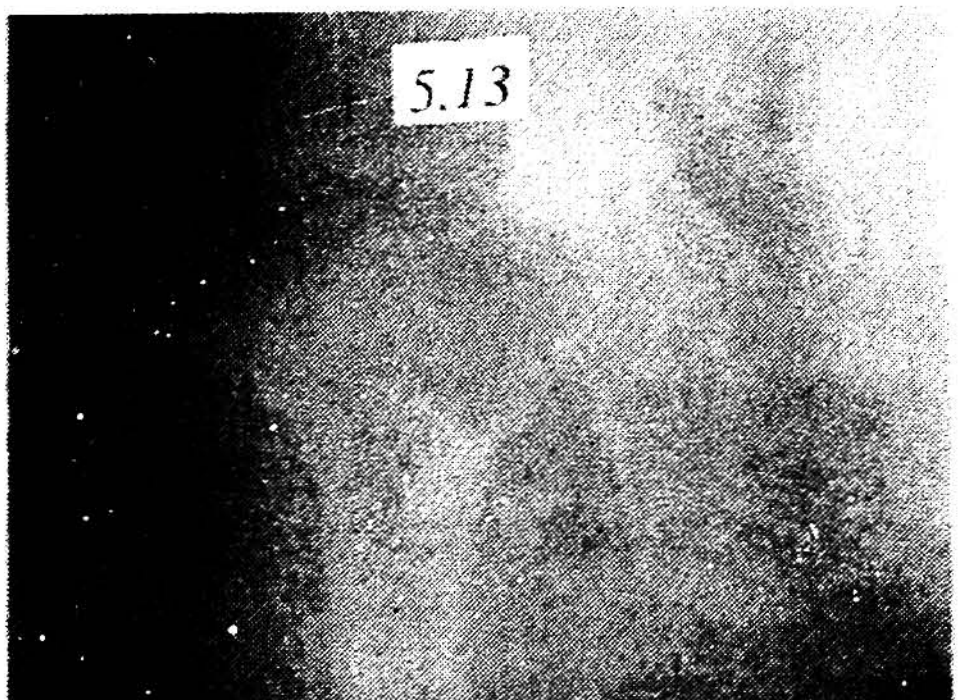

படம் 5.13 *தொடையெலும்பு மொட்டு முறிவு (வலது)*

மருத்தடித் தனித்தன்மைகள்

சோதிக்கும் போது சிதைந்த கால் வெளிப்புறமாகச் சுழன்று குட்டையாக இருப்பது தெளிவாகத் தெரியும். மூட்டுப்பொதியுறை உள்முறிவில் இருப்பதைக் காட்டிலும் இங்கு வெளிப்புறச் சுழற்சி அதிகமாக இருக்கும். குறிப்பிடத்தகுந்த அளவு வரையறைக்குட்பட்ட இடத்தில் வீக்கம் இருக்கும். தொடை எலும்பு மொட்டுப் பரப்பின் மேல் படர் இரத்தக்கட்டு இருக்கும். இடை அசைவுகள் அனைத்தும் மித மிஞ்சிய வலியுடனும் குறைப்பட்டும் இருக்கும். இது மூட்டுக் பொதியுறை உள்முறிவிலிருந்து வேறுபடுத்தப்படவேண்டும். (பார்க்க - அட்டவணை)

ஊடுகதிரியத் தனித்தன்மைகள்

நிலையானவகை - இதில் ஒரு முறிவுக்கோடு இருக்கும். இது இரு துண்டு முறிவாகும்.

நிலையற்ற வகை - இது தொடையெலும்பு மொட்டு அளவில் பல முறிவுகளுடன் ஏற்படும் நொறுங்கு முறிவாகும்.

	மூட்டுப்பொதியுறை உள்முறிவு	மூட்டுப்பொதியுறை வெளிமுறிவு
நிகழ்வு	சிறிதளவே ஏற்படும்	மிகப்பெரிதும் ஏற்படும்
காரணத் தாக்கம்	கூடியவரை குறைந்த சுழற்சித் தாக்கம்	பக்கப்புறத் தாக்கம்
மருத்தடித் தனித்தன்மைகள் வெளிப்புறச் சுழற்சி	கூடியவரை குறைவாய் இருக்கும்	முழுமையாக வெளிப்பபுறத்தில் சுழன்று இருக்கும்
வரையறைக்குட்பட்ட இடத்து வீக்கம்	இருக்காது	குறிப்பிட்ட அளவு வரையறைக்குட்பட்ட இடத்து வீக்கம் இருக்கும்

சிகிச்சை	கடினமானது	எளிது
சிக்கல்கள் - சேராமை	பொதுவாக நிகழும்	நிகழாது
தவறுசேர்க்கை	ஒரோவழி நிகழும்	பொதுவாக நிகழும்

மேலாண்மை

சிகிச்சையின் கொள்கையாவது முறிவு நேராக்கமும், சேர்க்கை நிகழும்வரை துண்டுகளை நல்ல அமர்வுநிலையில் நிலை நிறுத்துவதும் ஆகும்.

மூடுமுறைச் சிகிச்சை

இதில் தொடர் எலும்புவழி இழுவை அடங்கும். குறிப்பிடத்தகுந்த உள்வளைந்த இடுப்பு ஏற்பட்ட நோயருக்குத் தொடர் எலும்புவழி இழுவையைக் கீழ்க்கால் எலும்பின் மேற்பகுதி வழியாக இட்டு. போலர்பிரான் அணைவரியில் காலை அசைவின்றி இருக்க வைத்துப், படுக்கையின் பாதமுனையை உயர்த்தி வைப்பர். (படம் 5.19) 12 முதல் 15 பவுண்டு எடை இழுவை போதுமானது. 'உள்வளைந்த இடுப்பு' சரியாகி முறிவு 12 வார கால அளவில் சேரும். உள்வளைந்த இடுப்பு குறிப்பிடத்தக்க அளவு ஏற்படவில்லையெனில் தாமஸ் அணைவரியில் தோல் வழி இழுவை இட்டால் போதுமானது. நோயாளி மருத்துவமனைப் படுக்கையில் 3 மாத காலம் வரை இருக்க நேரிடும் என்ற நிலையைத்தவிர இந்த மூடுமுறையில் வேறெந்தக் கடுமையான குறைபாடும் கிடையாது, பலன்கள் மிகவும் திருப்திகரமாக இருக்கும்.

அறுவை முறைச் சிகிச்சை

இதில் கைவினை நேராக்கமும்,உட்பொருத்துதலும் அடங்கும். உட்பொருத்தலை படத்தில் காட்டியயுள்ள படி (படம் 5.14) ஒரு ஆணித் தகடு மூலம் செய்வர். மாக்லாக்லின் இரு துண்டு ஆணித்தகடே பொதுவாகப் பயன்படுத்தபடும். ஒரு துண்டுக்கோண அணித் தகட்டைப் பயன்படுத்துவது இயக்க அளவில் மேன்மையானதாகும். அது நல்ல பலன்களைத் தருகிறது.

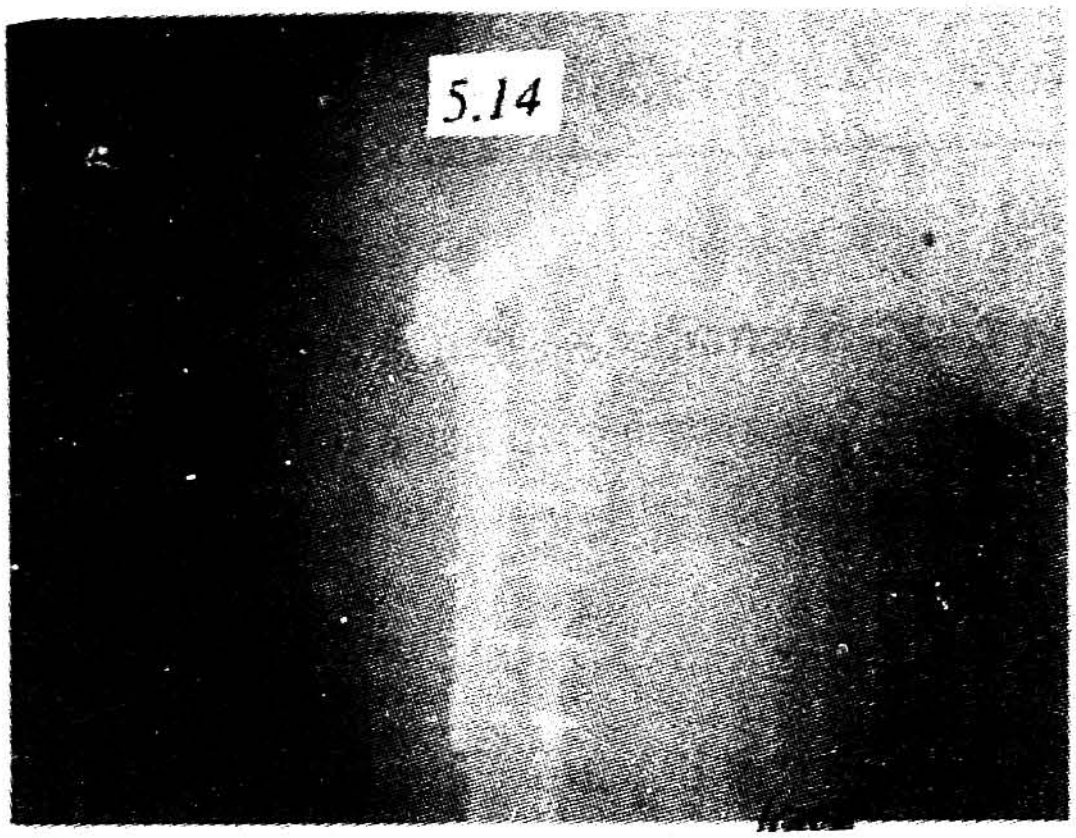

படம் 5.14 *ஆணி, தகடு, மூலம் சிகிச்சையளிக்கப்பட்ட தொடையெலும்பு மொட்டு முறிவு*

மிகச்சமீப காலத்தில் அழுத்த இடைத் திருகாணித்தகடு அமைப்பினைப் பயன்படுத்துவதால் இடையினைச் சீக்கிரமாக அசைக்கவும் பளுத்தாங்கவும் இயல்கிறது.

சிக்கல்கள்

முக்கியமான சிக்கலானது உள்வளைந்த இடுப்பும், குறுக்கமும் கொண்ட தவறு சேர்க்கை ஆகும். உள்வளைந்த இடுப்பு மிக மோசமாக ஏற்பட்டிருந்தால் எலும்பு வெட்டு மூலம் சரியாக்கலாம்.

தொடையெலும்புத்தண்டு முறிவு

தொடையெலும்புக்குள் பின்வரும் வலுவான தசைப்பிரிவுகள் செருகப்பட்டுள்ளன. 1)தொடையெலும்புச் சிறுமொட்டுக்குள் இடுப்பு-உடல் மடக்குத்தசை (iliopsoas) என்னும் வலுவான மடக்கி செருகப்பட்டுள்ளது. தொடையெலும்புப் பெரு மொட்டுக்குள் புட்ட இடைத்தசை (gluteus medius) சிறுதசை (minimus) என்னும் இடையை விலக்கும் தசைகள் செருகப்பட்டுள்ளன. தண்டின் உட்புறப் போக்கில்

ஒடுக்குநீளத் தசை (adductors longus) குறுந்தசை (brevis) பெருந்தசை (magnus)என்பவை செருகப்பட்டுள்ளன. தண்டின் பின்புறக் கீழ்முனையில் கணுக்கால் முழங்கால் மடக்குத் தசைத் தொடங்குமுனைகள் (gastrocnemius muscle origins) இணைக்கப்பட்டுள்ளன. தொடையெலும்புத் தண்டின் மேல்மட்ட நடுமட்ட, கீழ்மட்ட, மூன்றிலொரு பங்கில் ஏற்படும் முறிவுகளின் துண்டுகளில் இத்தசை இணைப்புகள் வகைமாதிரியான இடப் பெயர்வுகளை உருவாக்குகின்றன.

தொடையெலும்பு மொட்டுகளின் கீழ் அளவிலிருந்து கணு மேற்புற அளவுவரை ஏற்படும் முறிவுகள் இப்பிரிவில் அடங்கும். தொடையெலும்பு உடலில் மிக வலிமையான பளுத்தாங்கும் எலும்பாக இருப்பதால் முறிவு பெரிதும் மிக்க கடுமையான தாக்கத்தாலேயே ஏற்படுகிறது. அவ்வெலும்பைச் சுழ்ந்துள்ள வன்மையான தசைகள் நேராக்கத்தின் பின்னர் துண்டுகளை அமர்வுநிலையில் நிறுத்துவதில் சிக்கல்களை உருவாக்குகின்றன.

மேல்மட்ட மூன்றிலொரு பங்கில் ஏற்படும் முறிவுகளில் மேல்மட்டத்துண்டு சிறிதாக இருக்கும். இடுப்பு உடல் மடக்குத் தசையினால் (iliopsoas mucles) அது மடக்க அமர்வு நிலைக்கும், புட்ட இடைத்தசை, சிறுதசைகளால் (gluteus medius & minimus muscles) விலக்க அமர்வு நிலைக்கும் கொண்டுவரப்படும் (படம் 5.15 அ) நடுமட்ட மூன்றிலொரு பங்கில் ஏற்படும் முறிவுகளில் கீழ்மட்டத்துண்டு உட்புறமாக இடம் பெயர்கிறது. ஒடுக்கித் தசைகளால் (adductors) அது மேல்நோக்கி இழுக்கப்படுகிறது. இதனால் துண்டுகள் ஒன்றன் மேலொன்று கிடந்து வெளியே கோணுகின்றன. (படம்5.15 ஆ) தண்டின் கணு மேற்புற மட்டத்து முறிவுகளில் கீழ்மட்டத்துண்டு கணுக்கால் முழங்கால் மடக்குத்தசையின் தொடக்கத்தால் (Origin of the gastrocnemius muscle) மடங்குகிறது. இந்த அமர்வு நிலையில் கூர்மையான நேர்த்தியற்ற ஓரத்தினை உடைய மடங்கிய கீழ்மட்டத்துண்டால் முழங்கால் குருதிக் குழாய்கள் சிதையக்கூடிய பேராபத்தான நிலையில் உள்ளன. (படம் 5.16)

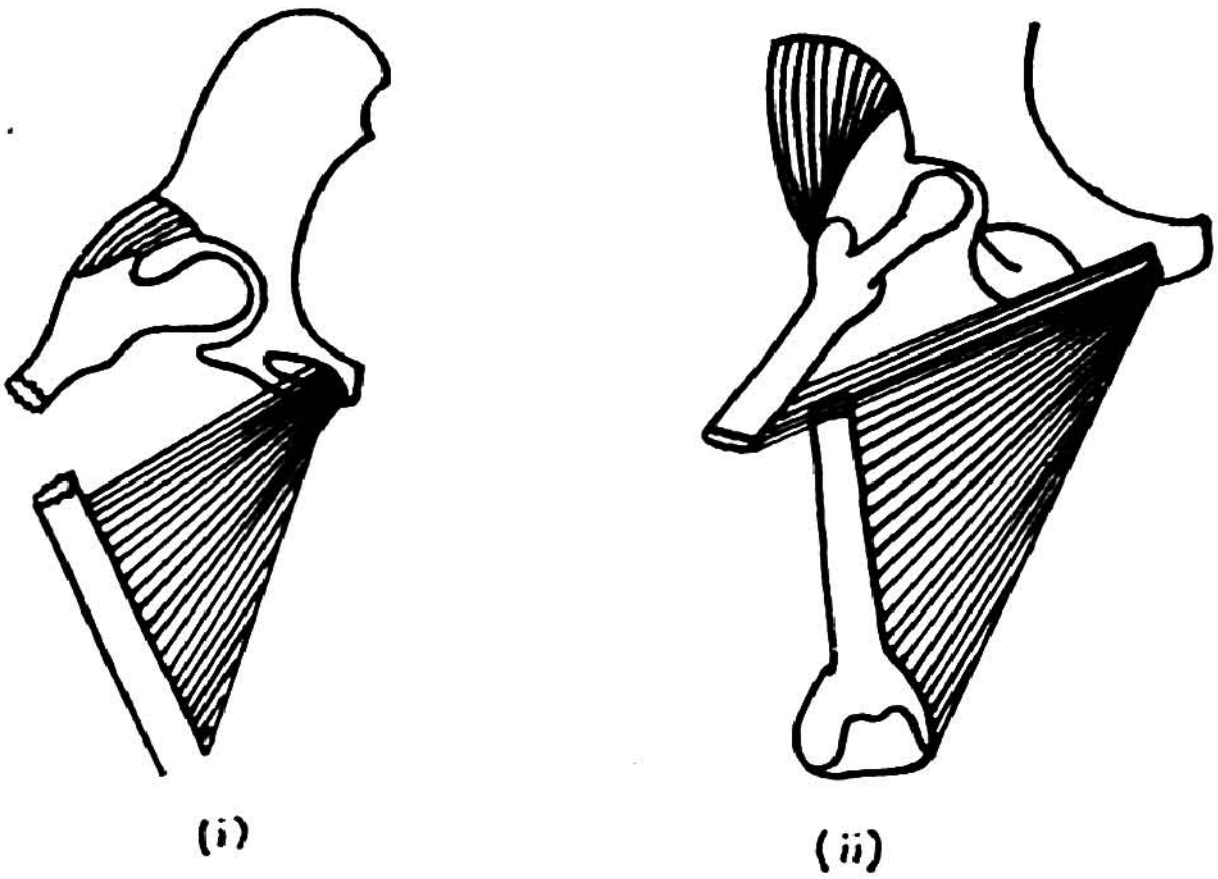

படம் 5.15 இடப்பெயர்வைக் காட்டும் தொடையெலும்புத் தண்டுமுறிவு அ. மேல்மட்ட மூன்றிலொரு பங்கு ஆ. நடுமட்ட மூன்றிலொரு பங்கு

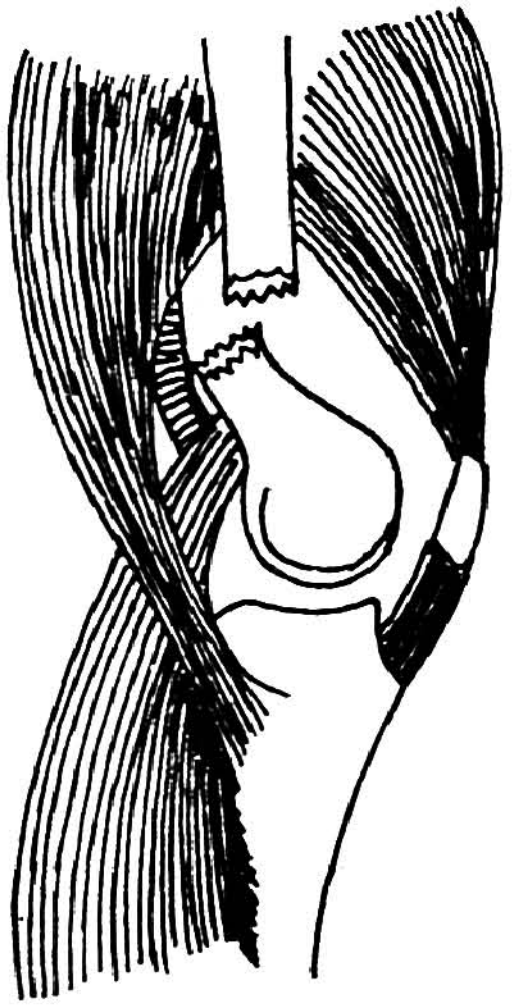

படம் 5.16 *கீழ்மட்ட மூன்றிலோர் பங்கு*

வகைமை

தொடையெலும்புத் தண்டு முறிவுகளின் வகைகளாவன

அ. தொடையெம்பு மொட்டுக்கீழ் முறிவு (மேல்மட்டம் சார்ந்தது)

ஆ. நடுத்தண்டு - நடுப்பகுதி மூன்றிலோர் பாகம்

இ. கணு மேற்புற முறிவை உள்ளிட்ட கீழ்பட்ட மூன்றிலோர் பங்கு

மருத்தடித் தனித்தன்மைகள்

தொடையெலும்பு முறிவுள்ள நோயாளிக்கு தொடைத் தசைகளுக்குள் குருதியிழப்பு ஏற்படுவதால் அதிர்ச்சிக்கான அறிகுறிகளைக் காணலாம். தொடையில் வரையறைக்குட்பட்ட வீக்கமும், உருக்குலைவும், தொடுவலியும் இருக்கும். இயல்பற்ற அசைவும், பக்கவுறுப்புக் குறுக்கமுமே முழுமையான மருத்தடிக் காட்சியாய் அமையும். ஒருவர் பாதமேல்தளத் தமனிகளிலும் (dorsalis pedis arteries) கீழ்க்கால் எலும்புப் பின்புறத் தமனிகளிலும்(posterior tibial arteries) கீழ்மட்டத் துடிப்பை ஆராய வேண்டும். மேலோடிய சிதைவுகளால் ஏற்பட்ட முறிவுகளில் தொடையெலும்புக் குருதிக் குழாய்கள் பெரிதும் சிதைந்து குருதியூட்டக் குறையையும், காலின் உறுப்பு அழுகலையும் விளைவிக்கும்.

ஊடுகதிரியத் தனித்தன்மைகள்

தொடையெலும்பின் ஊடுகதிர்ப்படங்கள் முறிவின் மட்டத்தையும்; அதுகுறுக்கு சாய்வு சுருள் அல்லது நொறுங்கு வகைகளில் எத்தன்மை சார்ந்தது என்பதையும் காட்டும். (படம் 5.17) மருத்தடிச் சோதனையின் போது இடைமூட்டையும் சேர்த்து கதிர்ப்படமெடுத்தால் தான் இடையின் மூட்டுவிலகல் உடனிழ்ந்துள்ளதா இல்லையா என்று கண்டறிய முடியும்.

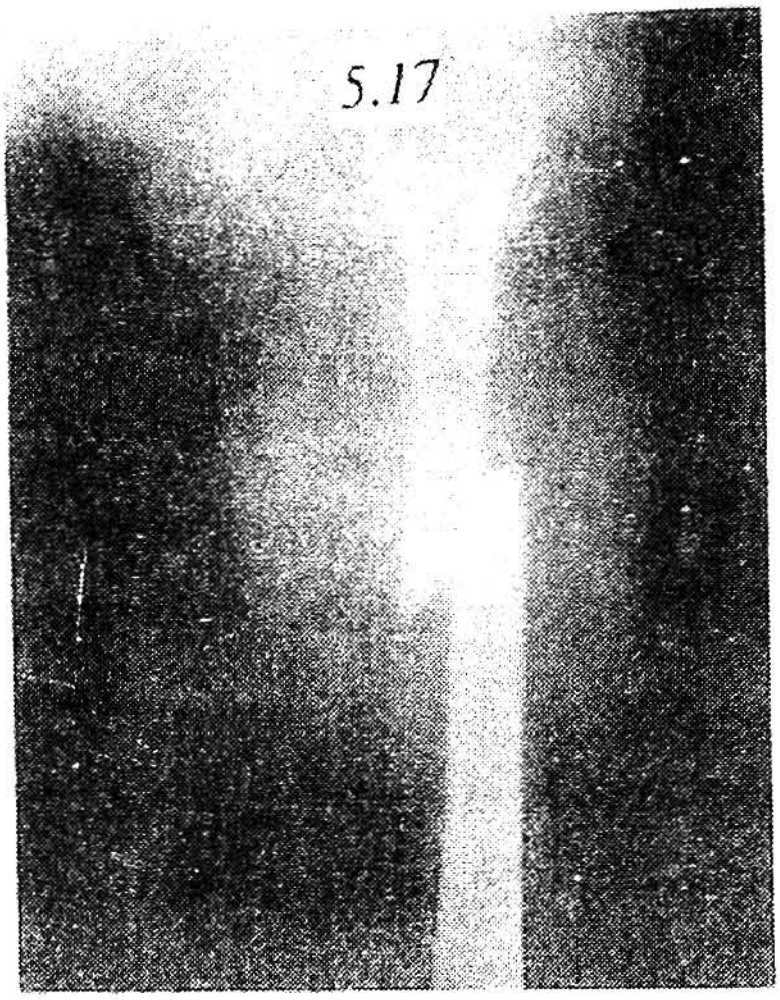

படம் 5.17 *தொடையெலும்புத் தண்டு முறிவு*

மேலாண்மை

முதலுதவிச் சிகிச்சை

தொடையெலும்பு முறிவுக்குரிய மிகச்சிறந்த முதலுதவிஅணைவரி தாமஸ் அணைவரியாகும். காலை இரண்டு கம்பிகளினூடே இட்ட தொட்டில் கட்டுகளால் ஆதாரம் கொடுத்துக் கணுக்காலில் ஒரு ஊடுருவு முடிச்சுக்கட்டு இட்டு அதனை அணைவரியின் முனையில் கட்டிப் பாதத்தை நிலைப்படுத்த வேண்டும். பின்னர் தொடையையும் காலையும் அணைவரியோடு அழுத்தமாகக் கட்டிட வேண்டும். இந்த ஏற்பாடுகளுடன் நோயாளியைப் பத்திரமாக மருத்துவமனைக்கு இடம் மாற்றலாம்.

நோயாளியை மிகுந்த துாரத்துக்கு முதலுதவி வண்டியிலோ அல்லது ரயில் வண்டியிலோ இடம் மாற்ற நேரிடும்போது காலைத் தாமஸங அணைவரியுடன் சேர்த்து மாக்கட்டு இட்டுப் பொருத்துவது நல்லது. இடுப்பு முதல் கணுக்கால் வரை காலையும் தாமஸ் அணைவரியையும் சுற்றி இக்கட்டை இட வேண்டும்.

திட்டவட்டமான சிகிச்சை

நோயாளியை அதிர்ச்சித் தடயத்திற்காகச் சோதித்து சிகிச்சை அளிக்க வேண்டும். சிகிச்சையின் நோக்கம் முறிவு நேராக்கமும், சேர்க்கை முழுமையாகும் வரை நேராக்கத்தை நிலைநிறுத்துவதும் ஆகும். ஒன்றன்மேலொன்று கிடத்தலும், கோணலாக்கமும் திருத்தப்பட்டு, பக்கவுறுப்பின் நீளம் நிலைப்படுத்தப்பட வேண்டும். முழங்கால் மூட்டுவிறைப்பினைத் தவிர்க்க வேண்டும்.

தொடையெலும்பு மேல்மட்ட மூன்றிலோரு பங்கின் முறிவு

மூடுமுறைச் சிகிச்சை

முறிவுகளின்சிகிச்சையில் தொடர்ந்த நீடித்த இழுவையைப் பயன் படுத்தவதன் தேவையை உணர்த்த தொடையெலும்பின் முறிவு நல்ல சான்றாகும். தொடர் இழுவை மூலமாக சாய்வு முறிவுகளை எளிதாக நல்ல அமர்வுநிலையில் நிறுத்தலாம். குறுக்கு முறிவுகளை முழு உணர்கற்றியைக் கொடுத்து நேராக்க வேண்டும். துண்டுகளை இழுத்து ஒட்டிப் பக்கவுறுப்பைத் தோல் அல்லது எலும்புவழி இழுவையுடன் தாமஸ் அணைவரியில் அசைவின்றி இருக்க வைப்பர். (படம் 5.18) மேல்துண்டு விலக்கத்திற்கும், மடக்கத்திற்கும் ஆட்பட நேரும். ஆகவே காலை விலக்கி மடக்கி அமர்வுநிலையில் வைத்துக் கீழ்மட்டத் துண்டை நேராழுங்கில் நிலைநிறுத்துவர்.

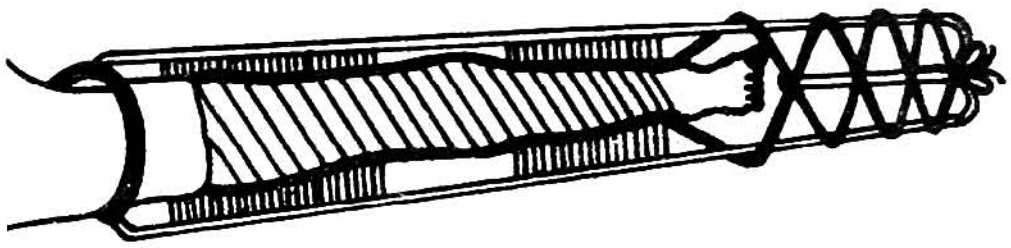

படம் 5.18 *தாமஸ் அணைவரியுடன் சிகிச்சையளித்த தொடையெலும்புத் தண்டு முறிவு*

அறுவை வழிச் சிகிச்சை

மூடுமுறைகளால் நேராக்கமும் அதன் நிலை நிறுத்தமும் தவறும்போது அறுவை நேராக்கமும் உட்பொருத்தமும் செய்ய வேண்டிய தேவை ஏற்படுகின்றது. தொடையெலும்பு மொட்டில் கீழ்மட்டத்தில் உட்பொருத்தத்தைச் செய்யும்போது தொடையெலும்பு மொட்டுமுறிவுகளில் பயன்படுத்தப்படுவன போன்ற ஆணித்தகடுகளையே பயன்படுத்திச் சிறப்பாகச் செய்வர். தண்டில் இன்னும் கீழ்மட்டத்தில் ஏற்படும் முறிவை குண்ட்ஷர் அகணி உள் ஆணியைப் பயன்படுத்திப் பொருத்துவர்.

தொடையெலும்பு நடுமூன்றிலொரு பங்கின் முறிவு

மூடுமுறைச் சிகிச்சை

இந்த மட்டத்தில் வலிமையான தசைகள் இழுப்பதால் எப்பொழுதும் துண்டுகள் ஒன்றன்மீது ஒன்று கிடக்கும். கீழ் மட்டத்துண்டு உட்புறமாக இடம் பெயர்ந்திருக்கும். குறுக்குமுறிவுகளில் முழு உணர்வகற்றியைக் கொடுத்து இழுவை, எதிரிழுவை மூலம் துண்டுகளை இணைத்து முறிவை நேராக்குவர். நேராக்கத்தை நிலை நிறுத்தவே தொடர் இழுவையைப் பயன்படுத்துவர். தசை மிகுந்த தடிமனான நோயருக்கு நேராக்கத்தை நிலை நிறுத்த எலும்புவழி இழுவை இடுவது மிகுந்த பலனைத் தரும். (படம் - 5.19) முற்கூறியபடி மிகப் பெரும்பான்மையான தொடையெலும்புத் தண்டு முறிவுகளுக்கு மூடுமுறை மேலாண்மை மூலம் வெற்றிகரமாகச் சிகிச்சையளிக்கலாம். சோதனை ஊடுகதிர்ப்படங்கள் எடுப்பர். முறிவிடத்தில் ஏதேனும் கோணல் தெரிந்தால் அவ்விடத்தில் வரையறைக்குட்பட்ட அணைவரி இட்டு அழுந்தக் கட்டி அதைத் திருத்துவர். எலும்புவழி இழுவை மிகையானால் துண்டுகளுக்கிடையே இழுவை இடைவெளி உருவாகி மெதுவான சேர்க்கையை விளைவிக்கும். இதனைத் திருத்த இழுவைக்குப் பயன்படுத்தும் பளுவைக் குறைத்து துண்டுகளை ஒன்று சேர வழிவகுப்பர் மூன்று வாரங்களுக்கு ஒருமுறை ஊடுகதிர்ப்படமெடுத்து சேர்க்கை முன்னேற்றத்தையும், காலசு உருவாக்கத்தையும் கவனிப்பர்.

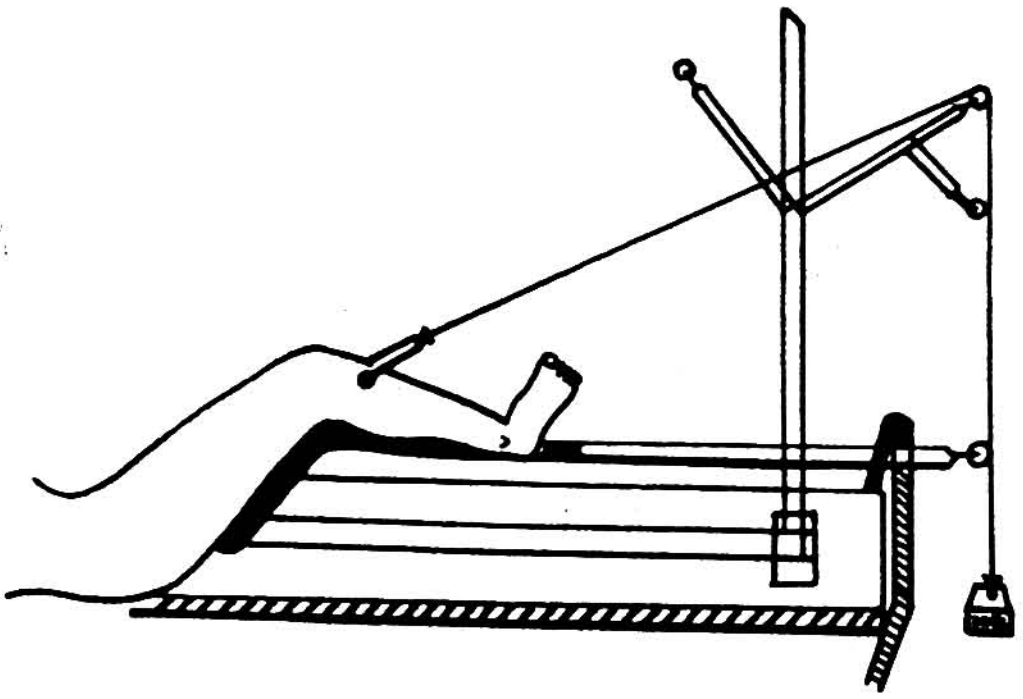

படம் 5.19 *போலர் பிரான் அணைவரியில் எலும்பு வழி இழுவை இடுதல்*

இயன் மருத்துவம்

நேராக்கத்தின் கடும் வலி விட்டவுடன் இயன்மருத்துவத்தை ஆரம்பிப்பது மிக முக்கியமானதாகும். முறிவு நேராகிச் சில நாட்களுக்குப் பின்னர் நாத்தலைத் தசைகளுக்குரிய பயிற்சிகளைத் தன்னூக்கத்துடன் செய்யத் தொடங்க வேண்டும். சில்லெலும்பு தொடையெலும்புடன் ஒட்டிக் கொள்வதைத் தடுக்கச் சில்லெலும்பை மென்மையாக வெளிப்பக்கம் அசைத்தல் வேண்டும். நேராக்கத்தின் பின்னர் ஆறுவார கால அளவு கழித்து முழங்கால் மூட்டை அசையவிடலாம். தொங்கும் தாமஸ் அணைவரியுடன் பியர்சன் முழங்கால் மடக்கத் துண்டினை மாட்டி இதைச் செய்வர். (படம் - 5.20)

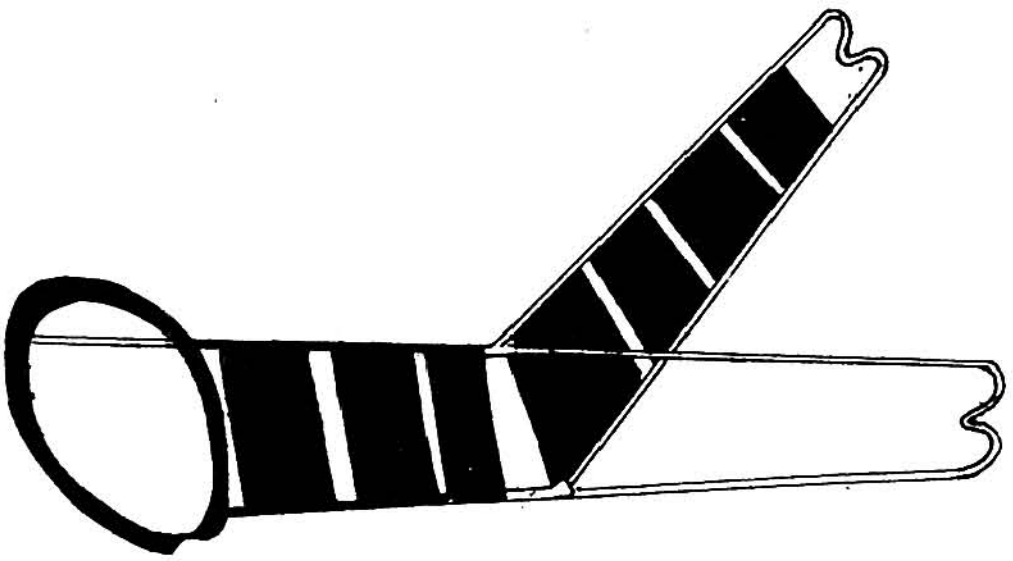

படம் 5.20 *பியர்சன் முழங்கால் மடக்கத் துண்டுடன் தாமஸ் அணைவரி*

சிகிச்சைக்குப்பின்

மருத்தடிச் சேர்க்கை முழுமைபெற 12 வார காலமாகும். வரையறைக்குட்பட்ட இடத்தில் தொடுவலியும், முறிவிடத்தில் வளைதன்மையும், நீங்கியவுடன் எலும்பு மருத்தடியாகச் சேர்ந்து விட்டதெனக் கொண்டாலும், அது முழு உடற்பளுவைத் தாங்கக்கூடிய நிலை அல்ல. இயங்குவதற்கு முன்னர் நாத்தலைத்தசைகள் (Quardriceps) நன்கு உருவாகி, முழுங்கால் மூட்டை அசைத்து இருக்க வேண்டும். தாங்கு கோல்களையோ, அல்லது பளுத்தளர்த்தும் நடை முடநீக்குக் காலணிகளையோ பயன்படுத்தி நோயாளியைப் பகுதிப் பளுத்தாங்க மட்டுமே அனுமதிக்க வேண்டும்.

அறுவைவழிச் சிகிச்சை

மூடு முறைகளால் நேராக்கமும், அதன் நிலை நிறுத்தமும் தவறும் நோயருக்கு அறுவைவழி நேராக்கமும், உட்பொருத்தம் சிறந்தது. (படம் 5.21) நிலையற்ற சாய்வு முறிவுகளைச் சிறப்பான தகடு, திருகானிகளின் மூலம் நன்முறையில் சீர்படுத்தலாம்.

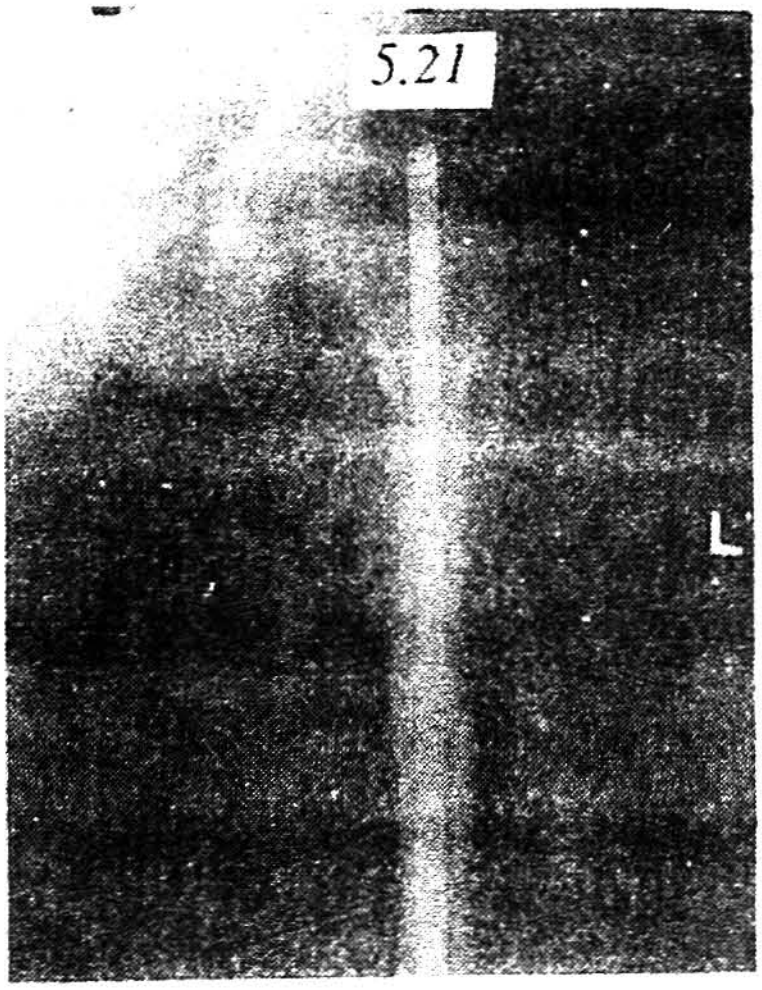

படம் 5.21 *குண்ட்ஷர் ஆணி மூலம் சிகிச்சையளித்த தொடையெலும்புத் தண்டு முறிவு*

படம் 5.22 *தொடையெலும்பின் கீழ் மூன்றிலொரு பங்கின் முறிவு*

தொடையெலும்பின் கீழ் மூன்றிலொரு பங்கு முறிவு

மூடுமுறைச் சிகிச்சை

இம்முறிவுகளை நேராக்குவதும் கடினம். படம்(5. 22) ஏனெனில் கணுக்கால் முழங்கால் மடக்குத் தசைகளின் தொடங்கிடம் கீழ்மட்டத்துண்டுகளைப் பின்புறமாக இழுக்கிறது. மடங்கிய கீழ் மட்டத்துண்டின் கூர்முனை முழங்கால் தமனியைச் சிதைப்பது கணுமேற்புற முறிவின் ஆபத்துக்கிடமான சிக்கலாகும்.

இம்முறிவுக்குக் கீழ்க்கால் எலும்பு வழியாகத் தொடர் எலும்புவழி இழுவையிட்டு போலர்ப்ரான் அணைவரியைப் பயன்படுத்திச் சிகிச்சை அளிப்பர்.

முன்புறக் கோணலாக்கத்தை இன்னொரு ஸ்டீன்மன் பிணைப்பூசியை கீழ்மட்டத் துண்டு விழியாகச் செலுத்தி மேலே இழுத்துத் திருத்தலாம்.

அறுவை வழிச் சிகிச்சை

மூடுமுறைச் சிகிச்சை கோணலாக்கத்தைத் திருத்தத் தவறினால் அறுவை நேராக்கமும் கோண அகலருகுத்தட்டு மூலம் உட்பொருத்தமும் செய்யலாம். (படம் 5.23)

வெளிக்காய முறிவு

தொடையெலும்பு வெளிக்காய முறிவுகள் எப்பொழுதும் வெடி அல்லது துப்பாக்கிக் குண்டுச் சிதைவுகளால் ஏற்படுகின்றன. அதிர்ச்சி வெளிக்காயங்களுக்குரிய மேலாண்மையுடன், வெளிப்பொருத்திப் பயன்பாடும் நேராக்கத்தின் நிலைத்தன்மையை நிலைநிறுத்தும்.

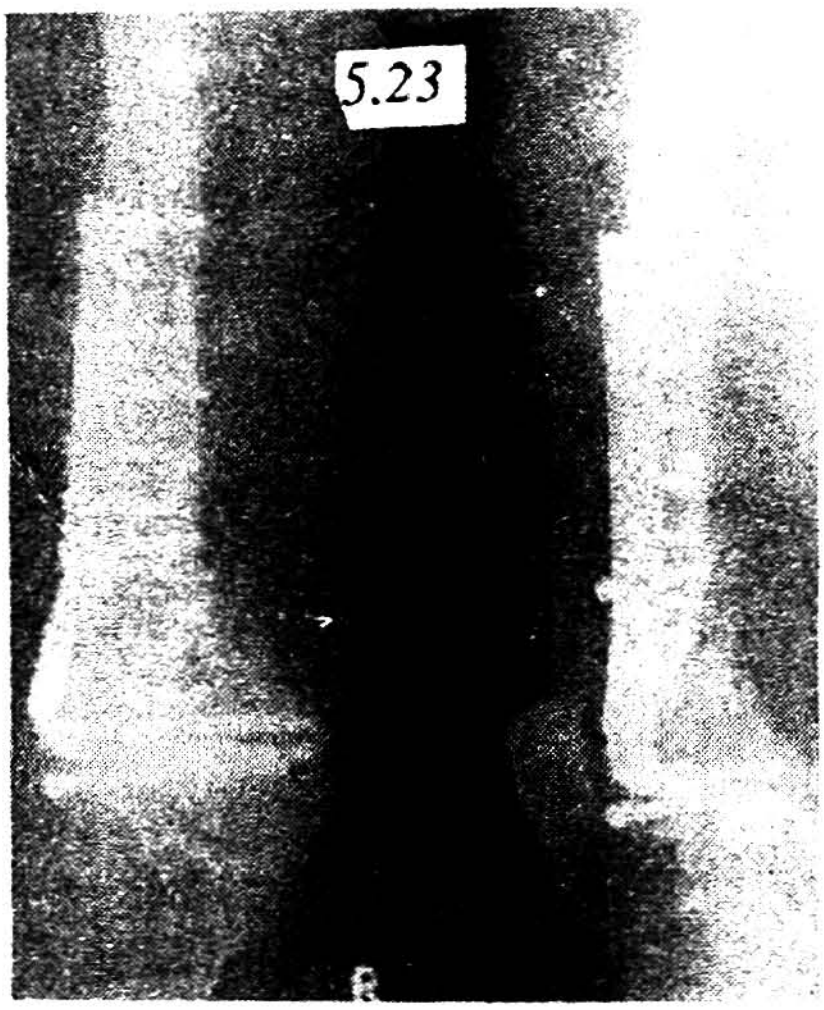

படம் 5.23 கணுத்தகடுப் பொருத்தம் மூலம் சிகிச்சை அளிக்கப்பட்ட கீழ் முன்றிலொரு பங்கு முறிவு

குழந்தைகளிடம் தொடையெலும்பு முறிவு

மகப்பேறு முறிவு

தொடையெலும்பு மகப்பேறு முறிவு ஏற்பட்ட குழந்தைகளுக்குக் காலை ஒரு சட்டத்திலிருந்து செங்குத்தாகத் தொங்கலிட்டு தோல்வழி இழுவையிடுவர். இதனைத் தூக்குமரச்சிம்பு என்பர் (படம். 5.24) தங்குதடையற்ற காலசு உருவாக்கத்துடன் முறிவு 2 வாரத்தில் சேரும்.

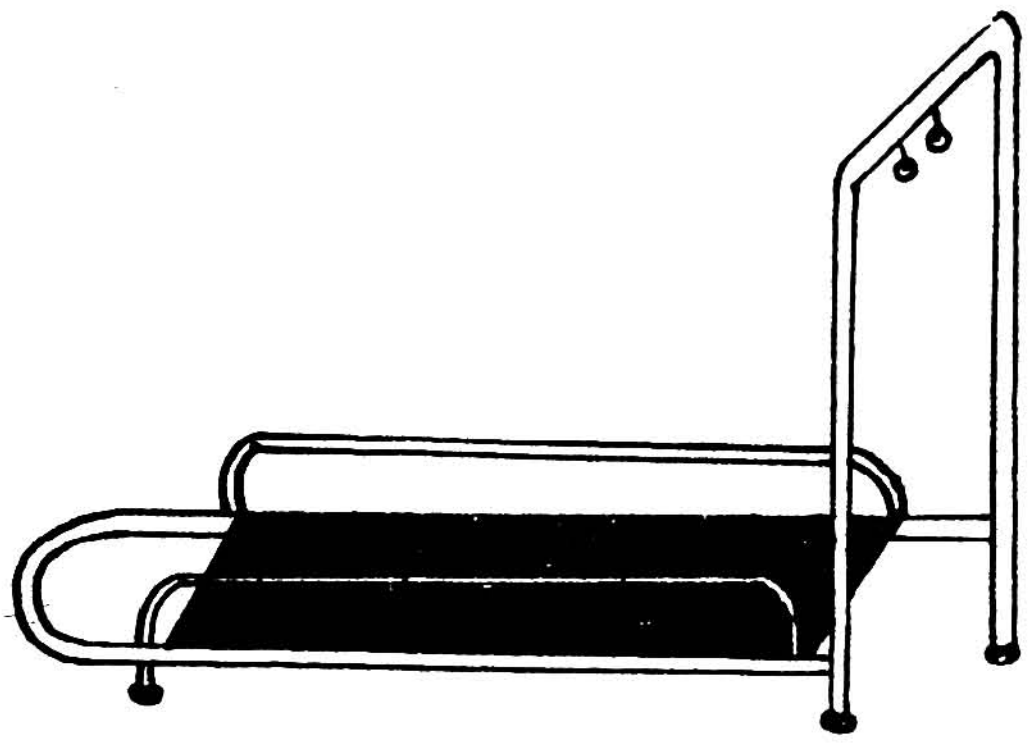

படம் 5.24 *தூாக்குமரச் சிம்பு*

4வயதிற்கும் இளைய குழந்தைகளிடம் ஏற்பட்ட முறிவுகள்

தூாக்குமரச் சிம்பைப் பயன்படுத்தித் தோல்வழி இழுவையிடுவர். இரண்டு கால்களுக்கும் இழுவையிடுவர். புட்டம் படுக்கையிலிருந்து எம்பும் வரை கால்களை மேலே இழுக்க வேண்டும். உடம்பு கீழே மணல்பைகள் துணிகளுக்கிடையே இருக்க வேண்டும். இந்நிலையை 3வார காலஅளவுக்கு நீடிப்பர். பின்னர் முறிவுக்குப் பக்கவுறுப்பொடு உடலிணை மாக்கட்டை இட்டு இன்னும் மூன்றுவார காலம் வைத்திருப்பர்.

நான்கு வயதிற்கு மேற்பட்ட குழந்தைகள்

முழு உணர்வகற்றியைக் கொடுத்து முறிவை நேராக்கி அமர்வு நிலையில் நிறுத்த குழந்தையின் உருவத்திற்கேற்ற தாமஸ் அணைவரிஇட்டுத் தோல்வவழி இழுவை இடுவர். ½ அங்குலம் வரை துண்டுகள் ஒன்றன்மேலொன்று கிடந்தால் கவலைப்பட வேண்டியதில்லை. ஏனென்றால் சிதைந்த பக்கவுறுப்பில்

தூண்டிவிடப்பட்ட கூடுதல் வளர்ச்சியால் அதன் நீளம் பின்னர் தானே சமமாகிவிடும். மூன்றுவாரம் கழித்து தோல் இழுவையை நீக்கி சேர்க்கை நிகழும்வரை பக்கவுறுப்பொடு உடலிணை மாக்கட்டை இடைக்கு இடுவர்.

தொடையெலும்பு முறிவின் சிக்கல்கள்

1. தவறுசேர்க்கையும் கால்நீளக்குறைவும்
2. முழுங்கால் மூட்டுவிறைப்பு
3. சேராமை

தொடையெலும்பு முறிவின் மிகப்பொதுவான சிக்கல், வெளிப்பக்கக் கோணலாக்கத்தைச் சரிவரத் திருத்தாமையால் ஏற்படும் தவறுசேர்க்கை ஆகும். துண்டுகள் ஒன்றன்மேலொன்று கிடப்பதைத் திருத்தாவிட்டால் குறிப்பிடத்தக்க நீளக்குறைவுடன் தவறுசேர்க்கை நிகழும். நீளக்குறைவு $1\frac{1}{2}$ அங்குலத்திற்கு மேற்பட்டு இருந்தால் அதற்கு எலும்புவெட்டு மூலமும், உட்பொருந்தம் மூலமும் அறுவைச் சிகிச்சை செய்வர்.

குறிப்பாக வயோதிகரிடம் நீண்டநாள் அசைவின்மை முழங்கால் மூட்டு விறைப்பை ஏற்படுத்தும். ஒழுங்கான இயன்மருத்துவத்தால் விறைப்பைத் தவிர்க்க எல்லா முயற்சிகளையும் எடுக்க வேண்டும். காரணங்களாவன

அ) மூட்டிற்குள் (தொடையெலும்பு கீழ்க்காலெலும்பு) ஒட்டுதல்கள்.

ஆ) சில்லெலும்பு தொடையெலும்பில் ஒட்டுதல்

இ) குறிப்பாகத் திறவை அறுவை செய்த நோயருக்குமுறிவிடத்தில் நாத்தலைத்தசை ஒட்டுதல்

மென்திசுக்கள் துண்டுகளுக்கிடையே அகப்பட்டுக் கொள்வதாலேயே எப்பொழுதும் சேராமை நிகழ்கிறது. இதற்கு அறுவை நோக்கமும், எலும்புப் பதியன்களின் துணையோடு அகணி உள்ளாணிப் பொருத்தமும் தேவைப்படும்.

கலைச்சொற் பட்டியல்

acetabular labrum	கிண்ண விளிம்பு
anaesthesia should be deep	ஆழ்ந்த நிலை உணர்வகற்றி
avascular necrosis	இரத்த ஊட்டமற்ற நிலை
artery of the ligamentumteres	நீள் உருளை நார்ப்பிணையத்தமனி
angled blade plate	கோண அகலருகுத் தட்டு
ball and socket joint	பந்துக் கிண்ண மூட்டு
bigelow's technique	பிஜ்லோ உத்தி
basal	அடிப்பகுதியில்
bohler brawn splint	போலர் ப்ரான் சிம்பு/ அணைவரி
circumducted	மையமாகச் சுழற்றி
elastocrepe spica bandage	நெகிழ்சுருக்க மென்துணியால் பக்கவுறுப்போடு உடலிணைக் கட்டு
collision accidents	மோதும் விபத்துக்கள்
central dislocation	மைய மூட்டு விலகல்
clinical entity	மருத்தடி நிலை
compression trabeculae	அழுத்தப் படிமங்கள்
calcar femorale	தொடை எலும்புத் தடிமப் படிமம்
circum foveal sector	குழிவின் சுற்றுப் பகுதி
crisis	இக்கட்டு
coxa vara	உள்வளைந்த இடுப்பு
clove hitch bandage	ஊடுருவு முடிச்சுக் கட்டு
counter traction	எதிர் இழுவை
dash board	கருவித் தட்டு
local pain	வரையறைக்குட்பட்ட வலி
distal third	கீழ்மட்ட மூன்றிலோர் பாகம்

dorsalis pedis artery	பாத மேல்தளத்தமனி
definitive treatment	திட்டவட்டமான சிகிச்சை
elevated	தூக்கலாக
fin	விளிம்பு
forward angulation	முன்புறக்கோணலாக்கம்
gluteal muscles	புட்டத் தசைகள்
crutches	தாங்கு கோல்கள்
gluteus medius	புட்ட இடைத் தசை
gluteus minimus	புட்டச் சிறு தசை
gallows splint	தூக்கு மரச் சிம்பு
injuries of the hipand thigh	பிஜ்லோ இடை தொடைச் சிதைவுகள்
inter trochanteric line	தொடையெலும்பு மொட்டு இடைக் கோடு
inter trochanteric crest	தொடையெலும்பு மொட்டு இடை முகடு
illio femoral ligament of bigelow	பிஜ்லோ இலியத் தொடைப் பிணையம்
ischio femoral ligament	புட்ட எலும்பு தொடையெலும்புப் பிணையம்
ilio psoas	இடுப்பு உடல் மடக்குத் தசை
lateral epiphyseal artery	வெளிப்பக்கக் குருத்து முனைத் தமனி
lateral violence	பக்கப்புறத் தாக்கம்
limited	குறைப்பட்டு
local board splint	வரையறைக்குட்பட்ட அணைவரி
middle third	நடுப்பகுதி மூன்றில் ஒரு பாகம்
medial circumflex fermoral artery	உள்பக்க வில்லுருத் தொடைத்தமனி
mid inguinal point	அரை நடுவிடம்

obturator foramen	இடை எலும்புத் துளை
orthopaedic table	முட நீக்கியல் மேசை
pubo femoral ligament	கவட்டை எலும்பு-தொடைஎலும்புப் பிணையம்
profunda femoris artery	ஆழ் தொடைத் தமனி
pulmonary infection	நுரையீரல் கிருமித்தாக்கம்
plaster spica	பக்க உறுப்போடு உடலிணை மாக்கட்டு
posterior tibial arteries	கீழ்க்கால் எலும்புப் பின்புறத் தமனிகள்
patella	சில்லெலும்பு
pearsons knee flexion piece	'பியர்சன்' முழங்கால் மடக்கத்துண்டு
profuse callus formation	தங்குதடையற்ற காலசு உருவாக்கம்
precarious metabolic balance	நிலையற்ற வளர்சிதைவினை மாற்றச் சமநிலை
rim	விளிம்பு
rare type	ஒரோ வழி நிகழும் வகை
rectal examination	மலக்குடல் சோதனை
replacement arthroplasty	மாற்று மூட்டுச் சீரமைப்பு
runover injuries	மேலோடிய சிதைவுகள்
shenton's line	ஷென்டான் கோடு
steady traction	ஒரு நிலைப்பட்ட இழுவை
sub-trochanteric osteotomy	தொடையெலும்பு மொட்டுக்கீழ் எலும்புவெட்டு
superior and inferior metaphy-seal arteries	மேற்புறக், கீழ்ப்புற அகன்முனைத் தமனிகள்
sub-capital	தலைப்படி
shearing force	சறுக்குப் பெயர்ச்சி

smith petersen trifin nail	ஸ்மித் பீட்டர்சன் மூன்று விளிம்பு ஆணி
single piece angled nail plate	ஒரு துண்டுக்கோண ஆணித்தகடு
sustained traction	நீடித்த இழுவை
tension trabeculae	இழுவைப் படிமங்கள்
trochanter	தொடை எலும்பு மொட்டு
trans-cervical	கண்டத்தின் குறுக்கில்
terminal illness	கடைசிக்கட்ட உடல்நலக்குறை
two piece nail plate	இருதுண்டு ஆணித்தகடு
unreduced	நேராக்கப்படாத
vascular sign of narath	"நாராத்" நாளவட்டக் குறி
uremia	குருதி யூரியா மிகைப்பு

பகுதி 6

முழங்கால், கால், கணுக்கால், பாதச் சிதைவுகள்

முழங்கால் சிதைவுகள்

உடற்கூறுசார் பண்புகள்

முழங்கால் ஒரு பளுத்தாங்கும் முக்கியமான மூட்டாகும். அது பல்வேறு வகையான சிதைவுகளுக்கு உட்படுகிறது. அது ஒரு கீழ் மூட்டாகும். ஆனால் கீழ்க்காலெலும்புக்கும் (டிபியா) தொடையெலும்புக்கும் (ஃபீமர்) இடையே ஓரளவு வழுக்கு அசைவும் உள்ளது. இத்துடன் நீட்டு அசைவின் இறுதிநிலையில் பூட்டிக் கொள்ளும்போது தொடையெலும்பின் மேல் கீழ்க்காலெலும்பு வெளிச்சுழற்சி அடைகிறது. மூட்டில் நிலைத்தன்மை மூட்டுச்சார் பரப்புகளின் எல்லைக் கோட்டைக் காட்டிலும் தசைகளின் வலிமையைப் பொறுத்து, குறிப்பாக நாத்தலைத்தசை இயக்க அமைவு, நார்ப்பிணையங்கள் முதலியவற்றைப் பொறுத்தே அமைகிறது.

பொதுக் கருத்துக்கள்

முழங்கால் மூட்டுச் சிதைவுகளைப் பின்வருமாறு வகைப்படுத்தலாம்

1. தொடையெலும்புக் கணுக்களின் முறிவுகள்
2. கீழ்க்காலெலும்புக் கணுக்களின் முறிவுகள்
3. முட்டிச்சிப்பி முறிவு
4. நீட்டியக்க அமைவின் சிதைவுகள்
5. முழங்காலின் உட்சீர்கேடுகள்
6. முழங்கால் மூட்டுவிலகல்

எல்லா முழங்கால் மூட்டுச் சிதைவுகளிலும் நாத்தலைத்தசைகள் வேகமாகச் சூம்பும் போக்கு இருக்கும். இது மேலும் மூட்டுநிலையின்மையை விளைவித்து மீள்தொடர் மூட்டுறை அழற்சியையும் விளைவிக்கும். முழங்காலில் எந்தச் சிதைவு ஏற்பட்ட

பின்னரும் முறைப்படி தசைகளுக்குரிய பயிற்சிகளைச் செய்து நாத்தலைத்தசைகளின் முறுக்கையும், வலிமையையும் நிலைநிறுத்துவது மிக முக்கியமானதாகும்.

தொடையெலும்புக் கணுக்களின் முறிவு

தொடையெலும்புக் கணுக்கள் நேர்த்தாக்கத்தாலோ அல்லது முழங்கால் மூட்டின் திடீர்வெளிவளைவு அல்லது உள்வளைவு விசையாலோ சிதையலாம். இது உட்கணு அல்லது வெளிக்கணுவில் மட்டும் ஏற்படும் ஒற்றைக்கணு முறிவாக இருக்கலாம். (படம் 6.1) அல்லது மூட்டுச்சார் பரப்பிற்குள் 'T' அல்லது 'Y' வடிவத்திலமையும் இரட்டைக் கணு முறிவாகவும் இருக்கலாம். முழங்காலின் மூட்டுச்சார் பரப்பிற்கு முறிவுக்கோடு ஓடினால் எப்பொழுதும் மூட்டினுள் இரத்தத் தேக்கம் இருக்கும். ஊடுகதிர்ப்படங்கள் முறிவின் வகையையும் இடப்பெயர்வையும் காட்டும்.

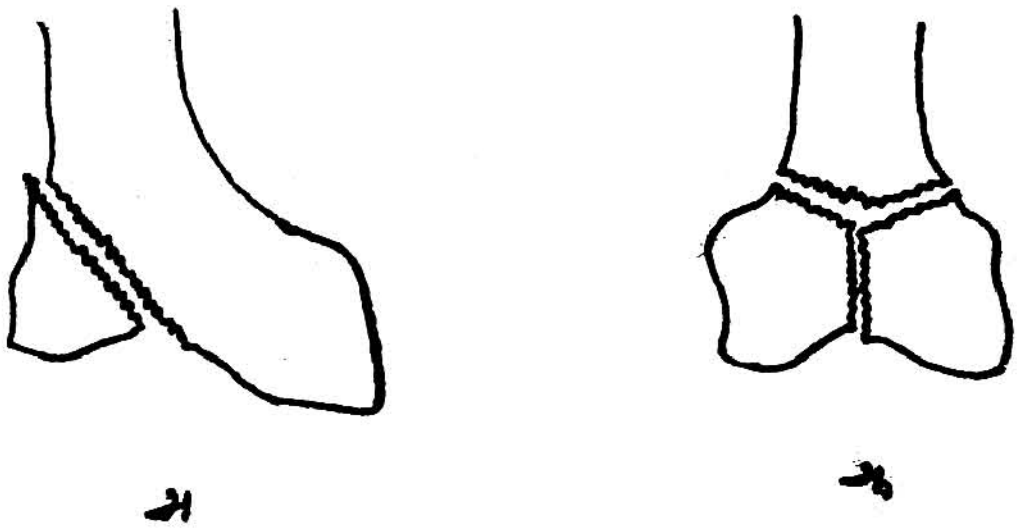

படம் 6.1 *தொடையெலும்புக் கணுக்களின் முறிவு*
அ. *தொடையெலும்பு ஒற்றைக் கணு முறிவு*
ஆ. *தொடையெலும்பு இரட்டைக் கணு முறிவு*

சிகிச்சை

மூட்டுப் பரப்புகளில் ஏற்படும் முறிவுகளின் மேலாண்மைக்குரிய சிறப்பான கொள்கைகள் :-

அ. துல்லியமான உடற்கூறுசார் நேராக்கம்

ஆ. சீக்கிரமான மூட்டசைவு

இ. காலந்தாழ்த்திய பளுத்தாங்கல்

முழங்கால் மூட்டில் ஊசிமூலம் உறிஞ்சிய பின்னர் கைவினையாக்கத்தால் இடம் பெயர்ந்த துண்டினை நேராக்க வேண்டும். நேராக்கத்தை நிலைநிறுத்த நீடித்த கீழ்க்காலெலும்பு இழுவை பெரிதும் தேவைப்படுகிறது. துண்டு பெரிதாக இருந்து நேராக்க இயலவில்லையென்றால் அறுவை நேராக்கமும், கோண அகலருகுத்தகடு மூலம் உட்பொருத்தமும் தேவைப்படலாம். உடனடி உடற்பயிற்சிகள் மிக முக்கியமானவை, இரண்டு முதல் மூன்று வாரங்களுக்குள் சீக்கிரமாக மூட்டு அசைவுகளைத் தொடங்க வேண்டும். ஆனால் 9 முதல் 10 வாரங்கள் கழித்தே பளுத்தாங்க அனுமதிக்க வேண்டும்.

மூட்டுச்சார் பரப்பில் ஏற்படும் முறிவுகள் பெரும்பாலும் நொறுங்கி இருக்கும். முழங்கால் மூட்டின் பிந்தைய எலும்புத் தேய்மான மூட்டு நோயை விளைவிக்கும்.

கீழ்க்கால் எலும்புக் கணுக்களின் முறிவுகள்

கீழ்க்கால் கணுக்களின் முறிவு : ஒற்றைக்கணு முறிவாகவோ, இரட்டைக்கணு முறிவாகவோ இருக்கலாம். வகைகளாவன:

1. இடம் பெயராக் கீறல் முறிவு
2. இடம் பெயர்ந்த அல்லது உட்குழிந்த முறிவுகள்

இது நொறுங்கியோ அல்லது நொறுங்காமலோ இருக்கும்.

நிகழ்வகையும் மருத்தடித் தனித் தன்மைகளும்

நோயாளி நின்று கொண்டிருக்கும் போது முழங்காலின் வெளிப்புறத்தில் ஏற்படும் நேர்ச்சிதைவால் முழங்கால் திடீரென வெளிவளைவு இழுவிசைப்படும்போது கீழ்க்காலெலும்பின் வெளிக்கணுவில் ஒரு உட்குழிந்த முறிவு ஏற்படுகிறது. (படம் 6.2) வெளிவளைவுத் தாக்கத்தின் கடுநிலைக்கேற்ப உள்மருங்கிணைப் பிணையம், முன்புறச் சிலுவையுருப்பிணையம் போன்ற பிற அமைப்புகள் அழிகின்றன. (பம்பர் சிதைவு). இது சிம்பெலும்புக் கண்ட முறிவு, வெளி முழங்கால் நரம்புச் சிதைவு முதலியவற்றால் சிக்கலாகலாம். நோயாளி முழங்காலில் வீக்கத்துடனும், வெளிப்புறத்தில் வரையறைக்குட்பட்ட இடத்தில் கன்றிய தடயத்துடனும், மூட்டில் இரத்தத் தேக்கத்துடனும் வருவார்.

படம் 6.2 *கீழ்க்காலெலும்பு வெளிக்கணு முறிவு*

சிகிச்சை

குறைந்த இடப்பெயர்வுடன் ஒற்றைக்கணு முறிவு ஏற்பட்டால், கூடியவரை இழுவை மூலமும் எஸ்மார்க் ரப்பர்கட்டு அல்லது கைகளால் நேரழுத்தம் கொடுப்பதன் மூலமும் துண்டினை மீட்டமர்த்தலாம். முழங்கால் மேல்மட்டப் பாளமாக்கட்டு மூலம் காலை அசையவிடாது இருத்தல் வேண்டும். மிகுந்த இடப்பெயர்வுடன் இரட்டைக்கணு முறிவினை கீழ்க்கால் எலும்புக்குத் தொடர் இழுவை இட்டு, போலர் ப்ரான் அணைவரியில் அசைவின்றி இருத்தி நேராக்குவர்.

குறிப்பிடத்தக்க கணு உட்குழிவு இருப்பின் அறுவை வழிமேடாக்கம் செய்து மூட்டுச்சார் பொருத்தத்தை மீட்டளித்து தனிச்சிறப்புடைய 'T' வடிவத்தகடு திருகாணிகளின் மூலம் உட்பொருத்தம் செய்வர். (படம் 6.3)

மூட்டுச்சார் பரப்பில் ஏற்படும் எல்லா முறிவுகளுக்கும் 2 முதல் 3 வாரங்களுக்குப் பின்னர் முழங்காலை அசைக்க விடுவர். ஆனால் கெட்டிப்பாடு முழுமையான பின்னரே பளுத்தாங்க அனுமதிக்கலாம். இதற்கு 10 வார காலமாகும். தொடக்கத்திலிருந்து தொடர்ந்து நாத்தலைத்தசைப் பயிற்சிகளைச் செய்ய வேண்டியது அவசியம்.

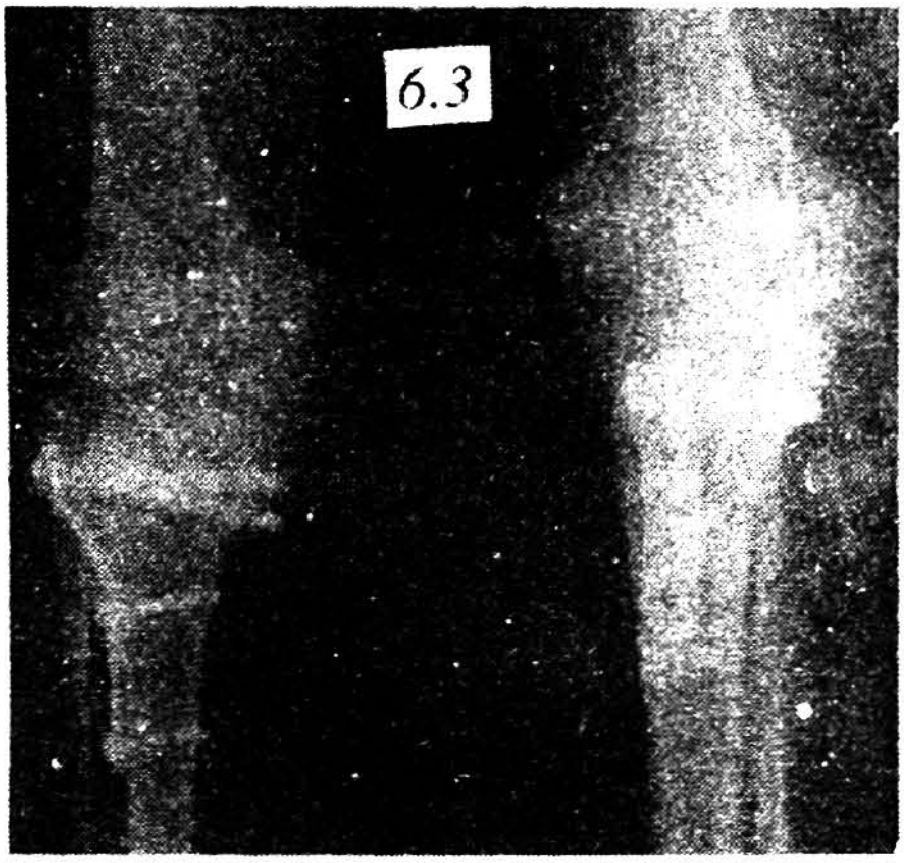

படம் 6.3 *பட்ரஸ் தகடால் சிகிச்சையளிக்கப் பட்ட கீழ்க் காலெலும்புக் கணு முறிவு*

முட்டிச்சிப்பி முறிவு

முட்டிச்சிப்பியே உடம்பிலுள்ள மிகப்பெரிய நாணுள்ளெலும்பு ஆகும் இது நாத்தலைத்தசையுடன் ஒருங்கிணைந்து தனது தசைத்தலையின் செயற்பாட்டிற்காக நெம்பு இயக்கத்தைக் கொடுக்கிறது. அதற்காக தசைத்தளைச் செருகலின் கோட்டை வசதிக்கேற்ப மாற்றுகிறது.

நிகழ்வகை

பின்வரும் இரண்டு நிகழ்வகைகளில் ஏதேனும் ஒன்றால் இது சிதையலாம்.

தசைவழித்தாக்கம்

கீழே விழுவதைத் தடுக்கத் தசையின் திடீர்க்குறுக்கம் ஏற்படும்போது முட்டிச் சிப்பியில் குறுக்குமுறிவு ஏற்படுகிறது. நாத்தலைத்தசையின் விரிவைச் சேர்ந்த உள்புற, வெளிப்புற நாரியல்பட்டைகளும் உடன் கிழிகின்றன. (Medial and lateral retinacula) முறிவு முட்டிச்சிப்பியின் நடுவிடத்திலோ அல்லது கீழ்துருவத்தின் அருகிலோ இருக்கலாம். இது முறிவு என்று சொல்வதைக் காட்டிலும் நீட்டியக்க அமைவுப் பிளவு எனலாம்.

நேர்த்தாக்கம்

முழங்காலில் பளுத்தாங்கி விழுவதால் முட்டிச்சிப்பியில் ஏற்படும் நேர்ச்சிதைவு எப்பொழுதும் முட்டிச்சிப்பி நொறுங்கலுடன் ஒரு பல்வரி முறிவை ஏற்படுத்துகிறது. (படம் 6.4) இவ்வகையில் நாத்தலைத்தசை விரிவு தொடர்புடன் இருக்கும்.

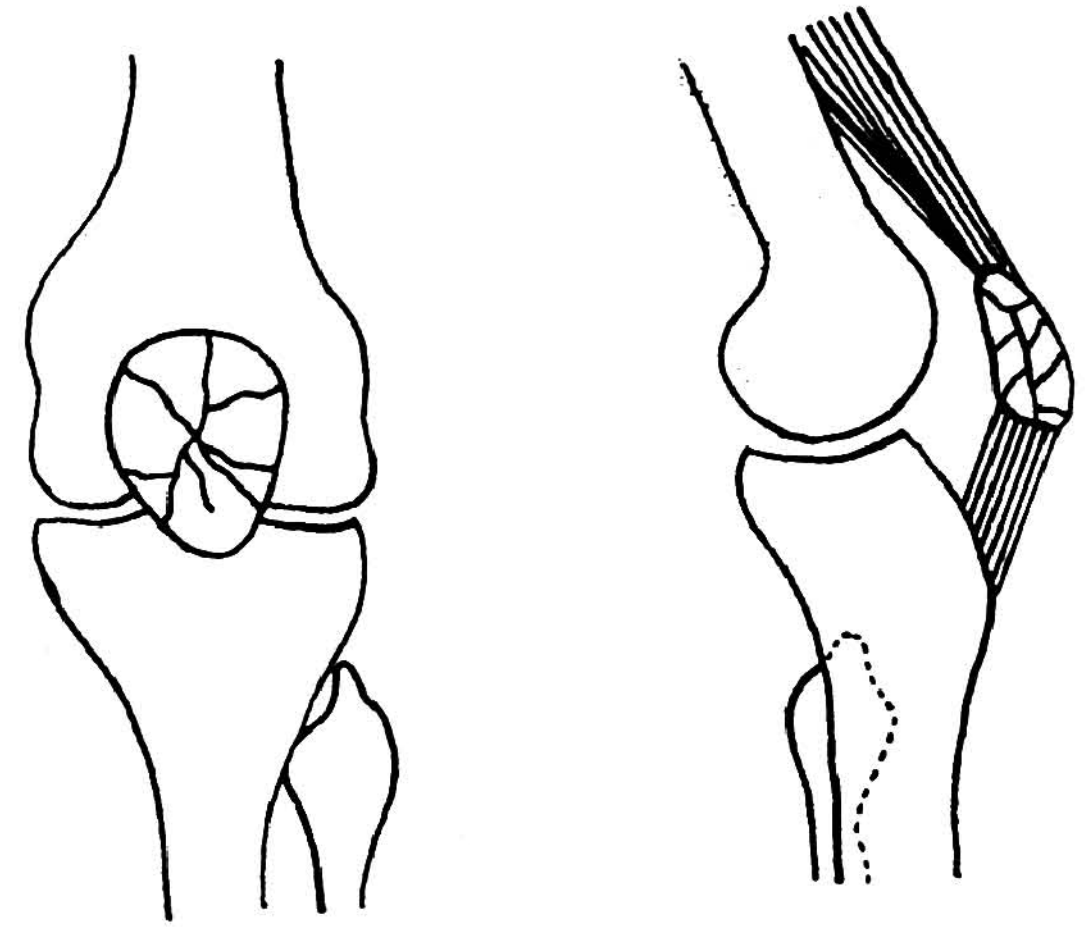

படம் 6.4 *முட்டிச் சிப்பிப் பல்வரி முறிவு*

மருத்தடித் தனித் தன்மைகள்

நோயாளி கீழே விழுவதைத் தவிர்க்கவோ அல்லது நேரடியாக முழங்காலில் பளுத்தாங்கி விழுவதைத் தவிர்க்கவோ முயலும்போது முழங்காலில் ஏதோ விட்டுப்போன உணர்வுடன் வருவார்.

முழங்கால் வீங்கியிருக்கும். மூட்டிற்குள் இரத்தத் தேக்கத்திற்கான தடயம் இருக்கும். மேற்பரப்பில் சிராய்ப்புகள் இருந்தால் அது நேர்த்தாக்கம் நிகழ்ந்திருப்பதைக் குறிக்கும். எலும்பைத் தொட்டுப் பார்க்கும் போது முட்டிச் சிப்பியின் குறுக்கே தொடுவலியை உணர இயலும்.

துண்டுகளைப் பிரித்தால் இருதுண்டுகளுக்கிடையே ஒரு இடைவெளியை உணர இயலும். முழங்காலைத் தன்னூக்கத்துடன் நீட்ட இயலாது.

ஊடுகதிர்ப்படங்கள்

முழங்காலின் முன்பின்புற பக்கப்புற நோக்குகள் முறிவின் வகையைக் காட்டும். 1 குறுக்கு முறிவு 2. மேல் அல்லது கீழ்துருவ முறிவு, 3. நொறுங்கு முறிவு.

சிகிச்சை

இது முறிவின் வகையையும், நோயாளியின் வயதையும் பொறுத்தது.

குறுக்குக் கீறல் முறிவு

மூட்டு இரத்தத் தேக்கத்தை ஊசிமூலம் உறிஞ்சி முழங்காலை நான்கு வாரங்களுக்குக் குழாய் மாக்கட்டு வார்ப்புருவில் அசைவின்றி இருத்த வேண்டும். நாத்தலைத்தசைப் பயிற்சிகளை மாக்கட்டு இருக்கும் போதே தொடங்க வேண்டும்.

பிரிவுடன் குறுக்கு முறிவு

இது எப்பொழுதும் நாத்தலைத்தசை விரிவுப் பிளவைக் குறிக்கும். இவற்றைச் செம்மைப்படுத்தவும் நாத்தலைத்தசையியக்க அமைப்பை மீட்டளிக்கவும் அறுவைச்சிகிச்சை தேவை. அறுவையின் வகை நோயாளியின் வயதைப் பொறுத்து அமையும்.

முட்டிச்சிப்பித் துண்டுகள் அனைத்தனையும் ஒருங்கு கொண்டு வந்து துருப்பிடிக்கா எஃகுக் கம்பி (எவர்சில்வர் கம்பி) மூலம் '8' உரு அல்லது வட்ட உரு அமைப்பில் தையலிடுவர். (படம் 6.5) நாத்தலைத் தசை உள்விரிவுகளையும், வெளிவிரிவுகளையும் கவனமாகத் தையலிடவேண்டும். அறுவைக்குப் பின்னர் முறிவு சேர்வதற்காக மூன்று முதல் 4 வாரங்களுக்குக் காலை முழுமையான மாக்கட்டு வார்ப்புருவில் வைக்க வேண்டும்.

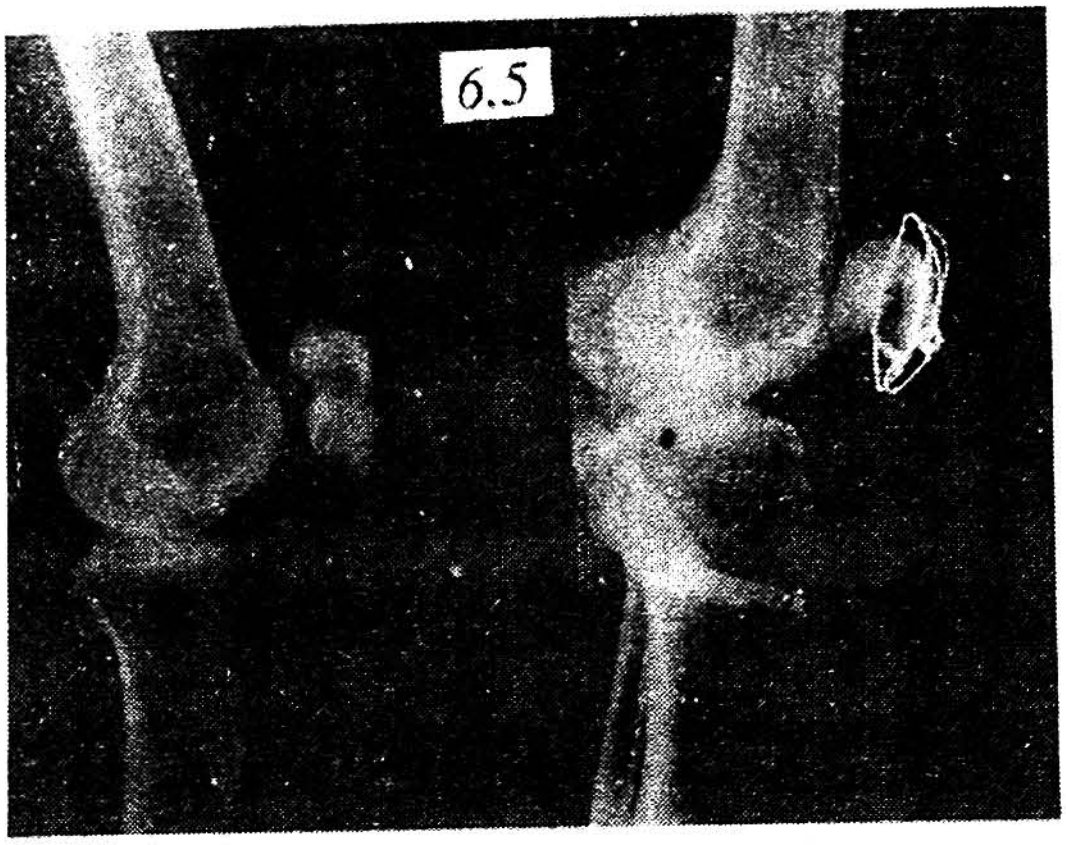

படம் 6.5 ***கம்பியால் சிகிச்சை அளிக்கப்பட்ட முட்டிச் சிப்பி முறிவு***

நொறுங்கு முறிவு

இடப்பெயர்வுடன் கூடிய இம்முறிவு வகையில் மூட்டுச்சார் பரப்பு மோசமாக அழிந்திருக்கும். முட்டிச்சிப்பித் தரிப்பும், நாத்தலைத் தசையியக்கச் செப்பமும் சிகிச்சையாகும்.

கீழ்துருவ முறிவு

இங்கு சிறிய கீழ் துருவத்துண்டை அகற்றி முட்டிச்சிப்பிப் பிணையத்தைப் பெருந்துண்டுடன் இணைப்பர்.

நீட்டியக்க அமைவுச் சிதைவுகள்

முழங்காலின் நீட்டியக்க அமைவில் நாத்தலைத்தசை (Quadriceps muscle), முட்டிச்சிப்பி (Patella), முட்டிச்சிப்பிப் பிணையம் (ligamentum patella), உட்புறநாரியல் பட்டை, வெளிப்புற நாரியல் பட்டை (medial and lateral retinacula) முதலியவை அடங்கும். சிதைவுகளில் நாத்தலைத் தசைப்பிளவு, முட்டிச்சிப்பி முறிவு, அல்லது அதன் செருகலின் பிய்த்திமுவை முதலியவை அடங்கும். (படம் 6.6)

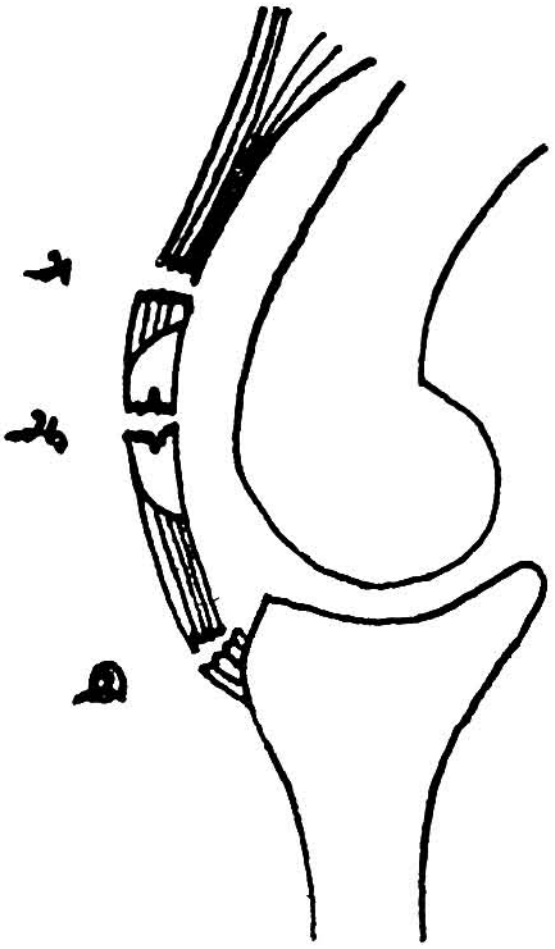

அ. நாத்தலைத் தசைத்தளைப் பிளவு
ஆ. முட்டிச்சிப்பி முறிவு
இ. முட்டிச்சிப்பிப் பிணையப் பிளவு

படம் 6.6 *நீட்டியக்க அமைவுச் சிதைவுகள்*

நாத்தலைத்தசைப்பிளவு திடீர்த்தாக்கக் குறுக்கத்தால் நிகழ்கிறது. பெரும்பாலும் முட்டிச்சிப்பியின் மேல்கரையில் பிளவு ஏற்படுகிறது. முட்டிச்சிப்பிப் பிணையத்தின் குறுக்கே பிளந்தாலும், அதே விளைவு இருக்கும். முழங்காலைத் தன்னூக்கத்துடன் நீட்ட இயலாது. இருவகைகளுக்கும் அறுவைச் செப்பம் தேவைப்படுகிறது.

முழங்கால் மூட்டுவிலகல்

முழங்காலின் காயம் சார் மூட்டுவிலகல் சிதைவு எப்பொழுதாவது நிகழ்வதாகும். இது சாலைப்போக்குவரத்து விபத்துகளால் ஏற்படுகிறது. சில வேளைகளில் விளையாடல் சிதைவிலும் ஏற்படுகிறது. கீழ்க்காலெலும்பின் இடப்பெயர்வுத் திசைக்கேற்ப முன்புறம், பின்புறம். வெளிப்புறம் அல்லது உட்புறத்தில் நேர்கிறது. முழங்கால் தமனிக்கு

(Popliteal artery) ஏற்படும் சிதைவு ஆபத்தான சிக்கலாகும். காலில் இரத்த ஓட்டத்தைப் பழுதாக்கிப் பேரிடர் ஏற்படுத்தும். முழு உணர்வகற்றியைக் கொடுத்து, அவசர நிலையில் உடனடியாக நேராக்கிச் சிகிச்சை அளிக்க வேண்டும். காலை மாக்கட்டுக் குழாய்ப்பாளத்தில் அசைவின்றி இருத்த வேண்டும். நேராக்க இயலா மூட்டுவிலகல் அல்லது முழங்கால் தமனிச்சிதைவு இருப்பின் அறுவைச் சிகிச்சை அளிக்க வேண்டும்.

முட்டிச்சிப்பியின் காயம்சார் மூட்டுவிலகல்

இது ஒரோவ்வழி நிகழும் நிலையாகும். இதில் நாத்தலைத்தசையின் திடீர்க் குறுக்கத்தால் முட்டிச்சிப்பி வெளிப்புறமாக இடம் பெயர்கிறது பெரும்பாலும் இதை எளிதாக நேராக்கலாம். நோயாளிக்கு முழங்காலில் ஏதோ விட்டுப்போன உணர்வு இருக்கும். அத்துடன் நிலையற்ற தன்மையை எதிர்பார்க்கும் அச்சவுணர்வும் இருக்கும். நோயாளி முட்டிச் சிப்பியில் இடப் பெயர்வுடன் நிகழ்ந்த்வுடனிலையில் வந்தால் அதை முழு உணர்வகற்றியைக் கொடுத்து நேராக்குவர். தொடையெலும்பு வெளிக்கணுவில் (lateral femoral condyle) பிறவிக்குறைபாடு உடனிருந்தால் அது மீண்டும் மீண்டும் ஏற்படலாம்.

கால்சிதைவுகள்

கீழ்க்காலெலும்பு சிம்பெலும்புச் சிதைவுகள்

உடற்கூறுசார் பண்புகள்

தொடையெலும்பை அடுத்துக் கீழ்க்காலெலும்பே நம் உடலில் உள்ள நீளமான வலுவான பளுத்தாங்கும் எலும்பாகும். பெரும்பான்மையான எலும்பு தோலடியில் இருக்கிறது. இது நேர்ச்சிதைவுக்கு உட்படுகிறது. முறிவு மிகப்பெரும்பாலும் வெளிக்காய வகையினதாக இருக்கும். ஏனெனில் அது தோலடி அமர்வுநிலையில் உள்ளது. இதனால் கிருமித்தாக்கம் ஏற்பட வாய்ப்புண்டு. எலும்பின் மேல் மூன்றிலொரு பாகத்தில் முன்வெளிப்புறப்பரப்பிலும், பின்புறப்பரப்பிலும், தசை இணைப்புகள் உண்டு. கீழ் மூன்றிலொரு பாகத்தில் தசை உறையே கிடையாது. தசைத்தளைகளும், நரம்பு நாளவட்ட உருக்களும் அப்பாகத்தைச் சுற்றிலும் உள்ளன.

முன்புற, வெளிப்புற, பின்புற எலும்பிய திசுத்தகட்டுப்பகுதிகள் மூன்றும் கீழ்க்காலெலும்பையும், சிம்பெலும்பையும் சூழ்ந்து உள்ளன. காயமும், உடனிகழும் இரத்தத் தேக்கமும், நீர்வீக்கமும் இம்மூடிய இடங்களில் கடும் அழுத்தத்தை ஏற்படுத்திக் காலுக்குக் குருதியூட்டப்பற்றாக்குறையை ஏற்படுத்துகின்றன.

எலும்புக்குக் குருதியூட்டம் பின்வருமாறு அமைகிறது. 1. அகன் முனைக் குருத்துமுனை நாளங்கள் (metaphysio epiphyseal vessels) எலும்பு முனைகளுக்கும், 2. எலும்பு மேலுறை நாளங்கள் (periosteal uessels) முழுத்தண்டிற்கும், 3. ஊட்ட நாளங்கள் (nutrient vessels) எலும்புக்குள் நுழைந்து மேல்மட்டக் கீழ்மட்டக் கிளைகளாகப் பிரிந்தும் குருதியூட்டுகின்றன.

கீழ்மட்ட மூன்றாம் பகுதிக்குக் குருதியூட்டம் போதாது. இதனால் கீழ்க்கால் எலும்பின் நடுப்பகுதியும், கீழ்மட்ட மூன்றாம் பகுதியும் சந்திக்குமிடத்தில் ஏற்படும் முறிவுகள் மெதுவாகவே சேர்கின்றன. இம்மட்டத்தில் சேராமை மிகப் பொதுவாக நிகழும்.

நிகழ்வும் நிகழ்வகையும்

நெடுஞ்சாலைகளிலும், பேரூர்களிலும் சாலைப் போக்குவரத்து விபத்துகள் மிகுந்திருப்பதால் கீழ்க்காலெலும்பு முறிவு நிகழ்வுகளும் மிகுந்துள்ளன. இது பெரும்பாலும் அதே மட்டத்திலோ அல்லது வேறுமட்டத்திலோ ஏற்படும் சிம்பெலும்பு முறிவுடன் சேர்ந்தே நிகழ்கிறது.

சில வேளைகளில் உயரத்திலிருந்து விழுவதாலோ அல்லது விளையாட்டுப் போட்டிகளில் ஏற்படும் மறைமுகத்தாக்கத்தாலோ கீழ்க்காலெலும்பின் கீழ் மூன்றாம் பகுதியில் செங்குத்து முறிவை ஏற்படுத்துகின்றன.

மருத்தடித் தனித் தன்மைகள்

நோயாளி காலில் வீக்கத்துடனும் கடும் சிராய்ப்புகளுடனும் வருவார். வெளிப் புண்கள் இருப்பதைக் குறித்துக் கொள்ள வேண்டும். பெரும்பாலும் முறிவிடத்தில் உருக்குலைவு தெளிவாகத் தெரியும்.

சோதிப்பவர் காலை அசைக்க முற்படும்போது இயல்பற்ற அசைவுகளை எளிதாகக் காணலாம். எப்பொழுதும் பாத மேல்தளத் தமனியிலும் (DORSALIS PEDIS ARTERY) பின்புறக் கீழ்க்கால் தமனியிலும் (POSTERIOR TIBIAL ARTERY) உள்ள துடிப்பை தொட்டு அறிய வேண்டும்.

ஊடுகதிரியத் தனித்தன்மைகள்

காலின் பின்முன்புற பக்கப்புற ஊடுகதிர்ப்படங்கள் முறிவுவகை, முறிவு மட்டம், இடப்பெயர்வுகள் ஆகியவற்றைக் காட்டும். பின்வரும் வகைகளைக் காணலாம். (பார்க்க படம் 1.2)

1. குறுக்கு முறிவு
2. சாய்வு சுருள் முறிவுகள் (படம் 6.7)
3. சிறகுவடிவக் கூறுடன் நொறுங்கிய முறிவு
4. இரட்டை முறிவு (கூறுபடு முறிவு)

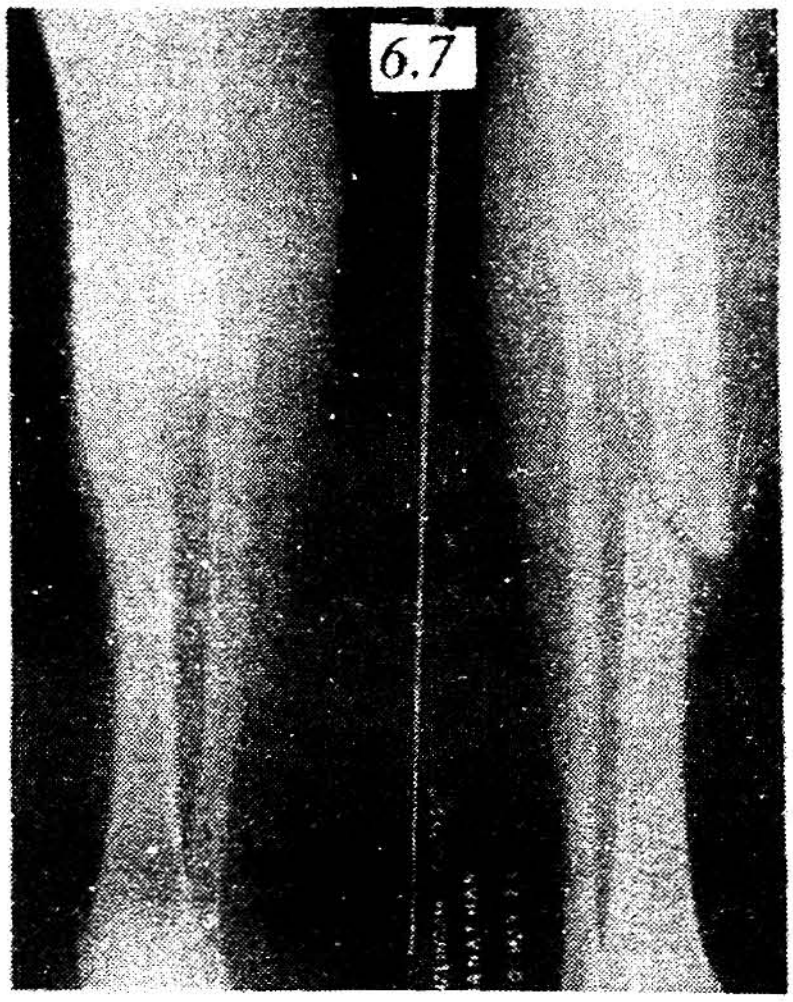

படம் 6.7 *கீழ்க்காலெலும்பில் இடப் பெயர்வுடன் சாய்வு முறிவு*

சிகிச்சை

முதலுதவி

திறமிகு முதலுதவி அணைவரி மேற்கொண்டு இடம் பெயராமலும் மென்திசுச் சிதைவுகள் ஏற்படாமலும் தடுக்கும்.

தலையணை அணைவரி

காலின் அடியில் நீளவாக்கில் வைக்கப்பட்ட மென்மையான தலையணையின் மேல் காலை வைக்க வேண்டும். காலின் முன்னர் அத்தலையணையின் விளிம்புகளைக் குறுக்காக மடிக்க வேண்டும். மூன்று தனித்தனியான கட்டுகளை மூன்று மட்டங்களில் இட்டுத் தலையணையைக் காலுடன் பொருத்த வேண்டும். தலையணையுடன் கூடிய காலைப் பின்னர் வலியின்றிக் கையாளலாம். அசைவுகள் ஏதேனும் ஒரு துண்டைத் தோலைத் துளைக்கவைக்கும்.

இடப்பெயர்வில்லா சுரெலும்பு முறிவுகள்

இம்முறிவுகளுக்கு முழங்காலைப் 10° மடக்கத்தில் வைத்து முழங்கால் மேல்மட்ட மிகைப்பஞ்சுப் பாளமாக்கட்டு இட்டு அசைவின்றி இருத்துவர்.

முழங்கால் மடக்கம் முறிவிடத்தில் சுழற்சி அசைவுகளைத் தடுக்கும். நீர்வீக்கம் வற்றும்வரை பக்கவுறுப்பைப் படுக்கையில் தூக்கலாக வைக்க வேண்டும். ஒருவாரம் கழித்து அளவாகப் பொருந்திய முழுமையான முழங்கால் மேல்மட்ட மாக்கட்டு வார்ப்புருவை இடவேண்டும்.

இடப்பெயர்வுடன் கீழ்க்காலெலும்பு சிம்பெலும்புக் குறுக்குமுறிவு

முழு உணர்வகற்றியைக் கொடுத்துக் கைவினைமூலம் முறிவுகளை நேராக்க வேண்டும். துண்டுகள் எப்பொழுதும் நிலைத்தன்மையுடன் ஒட்டியிருக்கும். கோணலாக்கத்தையும், சுழற்சியையும் திருத்த வேண்டும். முழங்கால் மேல்மட்டப்பாளமாக்கட்டில் காலை அசைவின்றி இருத்திச் சில நாட்கள் கழித்து வார்ப்புருவை முழுமையாக்க வேண்டும். நேராக்கத்தை எக்ஸ் - கதிர்கள் மூலம் சோதிக்க வேண்டும்.

மூடுமுறை மேலாண்மையில் சமீபகாலத்திய மாற்றுமுறை ; செயல்நிலை வார்ப்புருக் கட்டுமுறை ஆகும். (சார்மியன்டோ). மூன்று முதல் நான்கு வாரங்களுக்கு முழங்கால் மேல் மட்டப்பாளமாக்கட்டு இட்ட பின்னர் நோயாளிக்குச் செயல்நிலைக்கட்டு அல்லது வார்ப்புரு இட வேண்டும். நோயாளியை முழங்காலை அசைக்கவும் பளுத்தாங்கத் தொடங்கவும் ஊக்குவிக்க வேண்டும் இது முறிவிடத்தில்

கட்டுப்பாட்டிற்குட்பட்ட நுண்ணிய அசைவுகளை அனுமதித்து காலசு உருவாக்கத்தை மேம்படுத்துகிறது.

நேராக்கப் பிற்சிகிச்சை

உத்தி

நோயாளியை அசையா நிலையில் நாத்தலைத்தசைப் பயிற்சிகளையும், கால் விரல் அசைவுகளையும் செய்யவைக்க வேண்டும். இரண்டு வாரங்களில் நோயாளிகளை காலில் பளுத்தாங்கா நிலையில், தாங்குகோல்களின் உதவியுடன் நடக்க அனுமதிக்க வேண்டும். நான்கு வாரங்களின் முடிவில் மாக்கட்டை அளவாகப் பொருந்திய வார்ப்புருவில் மீண்டும் இடவேண்டும். இப்பொழுது நோயாளியைத் தாங்குகோல்களைப் பயன்படுத்திப் பகுதிப் பளுத்தாங்க அனுமதிக்க வேண்டும். ஆறுவாரங்களில் புதிய முட்டிச்சிப்பித் தசைத்தளை தாங்கு மாக்கட்டு வார்ப்புருவை இட்டு, முழங்காலை அசைக்கவிட்டு மாக்கட்டுடன் முழுமைப் பளுத்தாங்க அனுமதிக்க வேண்டும். இந்தியச் சூழ்நிலையில் பெரும்பாலான நோயாளிகள் புதைமிதியடிகளை அணிவதில்லை. அதனால் MN முடநீக்கியல் அறுவை மருந்தகத்தில் நடைமுறையில் உள்ளது போல் மாக்கட்டு வார்ப்புருவில் உள்ள உள்ளங்கால் துண்டை நீக்கி விட்டு நேரடியாக உள்ளங்காலில் பளுத்தாங்க அனுமதிப்பது நல்லது. (படம் 6.8) நோயாளி முழுப்பளுவையும் பாதத்தில் தாங்கி வசதியுடன் நடக்கும்பொழுதும் முறிவு நன்கு பாதுகாக்கப்படுகிறது. விரைந்த பளுத்தாங்கல் நோயுற்ற விகிதத்தைக் குறைத்து வேலைக்கு விரைவில் திரும்ப வழியுண்டாகும். காலின் இரு எலும்புகளிலும் ஏற்படும் முறிவு சேர இயல்பாக 12 வார காலமாகும். மாக்கட்டை நீக்கியவுடன் தசை முறுக்கும், குருதியோட்ட முறுக்கும் இன்மையால் கால் வீங்கத் தொடங்கும். நெகிழ்சுருக்க மென்துணிக் கட்டினைக் கால்விரல்களிலிருந்து முழங்கால் வரை இட்டு புவியீர்ப்பு சார் நீர்வீக்கத்தைத் தடுக்க வேண்டும். தன்னூக்க உடற் பயிற்சிகளைத் தொடரவேண்டும்.

படம் 6.8 *முட்டிச் சிப்பித் தசைத்தளை தாங்கு மாக்கட்டு வார்ப்புரு MN முடநீக்கியல் அறுவை மருந்தகம்*

கீழ்க்காலெலும்பு சிம்பெலும்பு முதலியவற்றின் சாய்வு அல்லது சுருள் முறிவும் நொறுங்கு முறிவும்

இவை நேராக்கத்தின் பின்னர் நிலையற்று இருக்கும். இதனால் தசைகள் இழுப்பதன் காரணமாக மீண்டும் இடம்பெயர முற்படும். கைவினையாக்கம் மூலம் நேராக்கிய பின்னர் தொடர்ந்து எலும்பு வழி இழுவை இட்டும், போலர் பிரான் அணைவரியிலே அசைவின்றி இருத்தியும் இவற்றுக்குச் சிகிச்சை அளிப்பர். வன்பேரூசி இழுவையைக் கீழ்க்காலெலும்பின் கீழ்முனை வழியாகவோ அல்லது குதியெலும்பு (CALCANEUM) வழியாகவோ இடுவர்.

அறுவைச் சிகிச்சை

அறுவை நேராக்கத்திற்கான குறிநிலைகளாவன

1. மென்திசு இடையகப்பாட்டால் திருப்திகரமான நேராக்கமும் ஒழுங்கியையும் எய்தாமை.
2. முறிவிடத்தில் நிலையற்ற தன்மையால் நேராக்கத்தை நிலைநிறுத்தத் தவறுதல்.

அறுவை நேராக்கத்தின் பின்னர் உட்பொருத்தும் முறைகளாவன

1. அழுத்தத்தகடும் திருகாணிகளும் (படம் 6.9)
2. அகணி உள்ளாணிப் பொருத்தம்

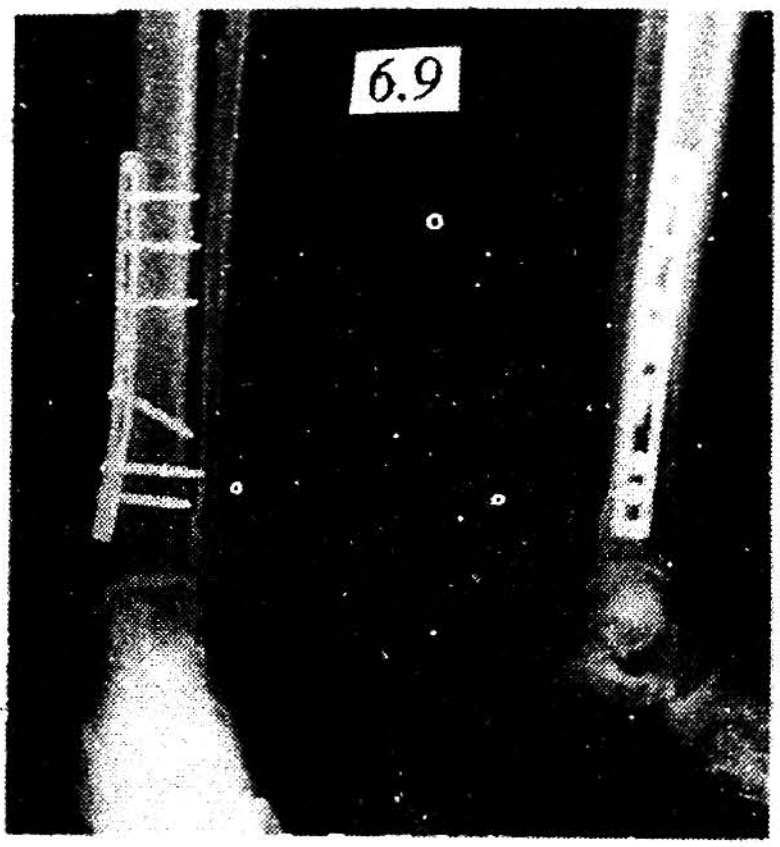

படம் 6.9 *தகடு, திருகாணிகளால் சிகிச்சையளிக்கப்பட்ட கீழ்க்காலெலும்பு முறிவு*

கீழ்க்காலெலும்பு சிம்பெலும்பின் வெளிக்காயமுறிவுகள்

கீழ்க்காலெலும்பின் வெளிக்காய முறிவிற்கான சிகிச்சைக்குரிய கொள்கைகளாவன

1. அறுவைவழி முழுமையான புன்திசு நீக்கம்
2. வெளிப்பொருத்து மூலம் முறிவை நிலைப்படுத்தல்
3. புண் நன்னிலையிலிருக்கும்போது தோல் பதியன் மூலம் தோலுறையை மீட்டளிப்பது

சிக்கல்கள்

உடனடியானவை - திசுத்தகடு மூடுபகுதி நோயறிகுறிகள்

பிந்தியவை - 1. சேராமை

2. தப்புச் சேர்க்கை

திசுத்தகடு மூடுபகுதி நோயறிகுறிகள்

இது காலெலும்பு முறிவுகளின் இரத்த ஓட்டச் சிக்கலாகும். இது எலும்பியத் திசுத்தகட்டுப் பகுதிகளில் இரத்தத்தேக்கம், நீர்வீக்கம் முதலியவற்றால் அழுத்தம் திடீரென மிகுதியாவதால் ஏற்படுகிறது. இது குருதியூட்டக்குறையை ஏற்படுத்தி உறுப்பு அழுகலை விளைவிக்கலாம். இதனால் இதை அவசர நிலைக்குரியதாகக் கருதிச் சிகிச்சையளிக்க வேண்டும். இது முன்கையில் ஏற்படும் கடும் வோக்மன் குருதியூட்டக்குறையை ஒத்தது. (பார்க்க பகுதி 1)

கீழ்க்காலெலும்பு முறிவு ஏற்பட்ட நோயாளி கடுமையாக மிகுந்துவரும் வலியுடன் வருவார். காலில் இறுக்கமான வீக்கம் இருக்கும். வெளிறிய நிலையில் பாதத்தில் கீழ் மட்டத்துடிப்புகளும் இருக்காது. மருத்தடியாக இது முன்புற அல்லது பின்புறத் திசுத்தகடுமூடு பகுதியில் முறையே ஏற்படும் மிகுதியான அழுத்தத்தின் நோயறிகுறியாக இருக்கலாம்.

அவசர நிலை அறுவை மூலம் பாதிக்கப்பட்ட பகுதியில் ஆழ்திசுத்தகட்டை வெட்டி (திசத்தகட்டுத் தரிப்பு) அழுத்த நீக்கம் செய்து சிகிச்சையளிப்பர்.

சேராமை

பொதுவாகக் கீழ்க்காலெலும்பின் கீழ் மூன்றாவது பகுதி முறிவுகளில் சேராமை ஏற்படும். இது கீழ்மட்டத்துண்டிற்குக் குருதியூட்டம் அறுதியாக இருப்பதால் ஏற்படுகிறது. 4 முதல் 6 மாதங்கள் வரை அசைவின்றி இருந்தும், முறிவு நேரத்தவறினால் ஊடுகதிர்ப்படத்தில் முறிந்த முனைகள் கடினமாகிக் காலசு உருவாகாமை தெரியும். அறுவை நேராக்கமும், உட்பொருத்தமும், எலும்புப் பதியனும் சிகிச்சைக்குரிய கொள்கைகள் ஆகும்.

இதில் துண்டுகளுக்கிடையே நாரியல் வடுத்திசு நீக்கமும், கடினமான எலும்பு முனைகளைச் சீவுதலும், ஒரு தகடையும் திருகாணிகளையும் பயன்படுத்திப் பாதுகாப்பான பொருத்தம் ஏற்படுத்துவதும் அடங்கும். அத்துடன் பின்னலிழை எலும்புச் சில்லுகளை முறிவிடத்தைச் சுற்றிலும் பொதிந்து வைக்க வேண்டும்.

தப்புச் சேர்க்கை

இது ஒன்றன்மீதொன்று கிடத்தலையும், துண்டுகளுக்கிடையே கோணலாக்கத்தையும் சரிவரத் திருத்தாமையால் நேர்கிறது. நோயாளி உருக்குலைவு அல்லது நீளக்குறைவுடனும் கிந்திக் கொண்டும் வருவார். திருத்த எலும்புத் தரிப்பு, மீள் ஒருங்கியைவு, உட்பொருத்தம் முதலியவற்றின் மூலம் சிகிச்சையளிப்பர். சிகிச்சை இல்லாத் தப்புச்சேர்க்கை முழங்கால் கணுக்கால் முதலியவற்றில் பிந்திய எலும்புத் தேய்மான மூட்டுநோயை விளைவிக்கும்

சிம்பெலும்பின் தனித்த முறிவு

சிம்பெலும்புத் தண்டிற்கேற்படும் தனித்த முறிவுகள் ஒரோவழி நிகழ்பவை. அவை முக்கியமானவை அல்ல. ஏனெனில் இவ்வெலும்பு பளுத்தாங்காது. அத்துடன் தசைகளால் நன்கு மூடப்பட்டுள்ளது. எனினும் சிம்பெலும்புக் கண்டமுறிவு வெளிமுழங்கால் நரம்பைச் (LATERAL POPLITEAL NERVE) சிதைக்கலாம். சிம்பெலும்பின் கீழ்மட்டமுனை முறிவுகள் கணுக்கால் சிதைவுகளின் ஒரு பகுதியாகும்.

கணுக்கால் சிதைவுகள்

கணுக்கால் முறிவுகளும், கணுக்கால் முறிவு மூட்டுவிலகல்களும் :-

கணுக்கால் மூட்டின் உடற்கூறியல்

கீழ்க்கால் எலும்பின் கீழ்மட்டமுனையும், வெளி மல்லியோலசும் சேர்ந்து உருவான குழிவுப் பொருத்தில் டாலஸ் எலும்பு மூட்டப்படுவதால் கணுக்கால் மூட்டு உருவாகிறது. கீழ்க்காலெலும்பு சிம்பெலும்பு முதலியவற்றின் கீழ்முனைகள் ஒரு வலுவான எலும்பிடைப் பிணையத்தாலும் (INTEROSSEOUS LIGAMENT) முன்புற பின்புற குறுக்குப் பிணையங்களாலும் (ANTERIOR AND POSTERIOR TRANSVERSE LIGAMENTS) சேர்க்கப்படுகின்றன. கணுக்கால் மிகவும் நிலையான மூட்டாகும். இதுவலுவான முக்கோண வடிவப் பிணையத்தால் (DELTOID LIGAMENT) உள்பக்கத்தில் மேலும் வலுவாக்கப்படுகிறது. வெளிப்பிணையத்தில் சிம்பெலும்பின் கீழ்முனையிலிருந்து டாலஸ் எலும்பு, குதியெலும்பு வரை விரிந்திருக்கும் மூன்று பட்டைகள் அடங்கும்.

கணுக்காலின் இயல்பான அசைவுகள் மேல்தளமடக்கமும், அங்கால் மடக்கமும் ஆகும். டாலஸ் கீழ்முட்டில் இயல்பாக இடம் பெறும் உள்திருப்ப, வெளித்திருப்ப அசைவுகள் மிகைப்படுத்தப்படுவதால் கணுக்கால் மூட்டில் ஒடுக்கத் தாக்கமும். விலக்கத் தாக்கமும் ஏற்படுகின்றன.

சிதைவு நிகழ்வகையும் முறிவு வகைகளும்

'பாட்' முறிவு என்ற தொடர் கணுக்காலைச் சுற்றி ஏற்படும் பெரும்பான்மையான கடும் முறிவுகளுக்கும் உரியதாகக் கட்டின்றி வழங்குகிறது. ஆனால் முறிவிற்குக் காரணமான தாக்கத்தின் இயற்கைக்கு ஏற்ப முறிவுகளுக்குப் பெயரிடுவது தான் நல்லது. இது முறிவு நிகழ்வகையைப் புரிந்து கொள்ள உதவும். அத்துடன் தகுந்த சிகிச்சை முறைகளைத் திட்டமிடவும் உதவும். கணுக்கால் பகுதியில் நேரக்கூடிய தாக்கத்தின் வகைகள் பின் வருவனவாம். (முறிவுகள் அவற்றை ஏற்படுத்திய தாக்கத்திற்கேற்பப் பெயரிட்டு வகைப்படுத்தப்பட்டுள்ளன)

1. வெளிச்சுழற்சிச் சிதைவுகள்
2. விலக்கச்சிதைவுகள்
3. ஒடுக்கச்சிதைவுகள்
4. செங்குத்து அழுத்தச் சிதைவுகள்

இவ்வகைப்பட்ட விசைகள் ஒவ்வொன்றும் தாக்கத்தின் கடுமைக்கு ஏற்பப் பல்வேறு படித்தரமான முறிவுகளை உண்டாக்கும். இதனால் ஒவ்வொரு வகையிலும் முதல் இரண்டாம், மூன்றாம் படித்தர நிலை முறிவுகளை நாம் கண்டறியலாம்.

வெளிச்சுழற்சி முறிவுகள்

இதுவே மிகப்பொதுவான முறிவுவகையாகும். பாதம் டாலஸ் எலும்புடன் கணுக்கால் குழிவுப் பொருத்தில் வெளிப்புறமாகச் சுழல்கிறது. வெளிச்சுழற்சி பெரும்பாலும் ஒரு விலக்கத் தாக்கத்துடன் சேர்ந்து நிகழும். விசையின் கடுமைக்கு ஏற்ப பின்வரும் மூன்று படித்தர வெளிச்சுழற்சி முறிவுகளை அறியலாம். (படம் 6.10)

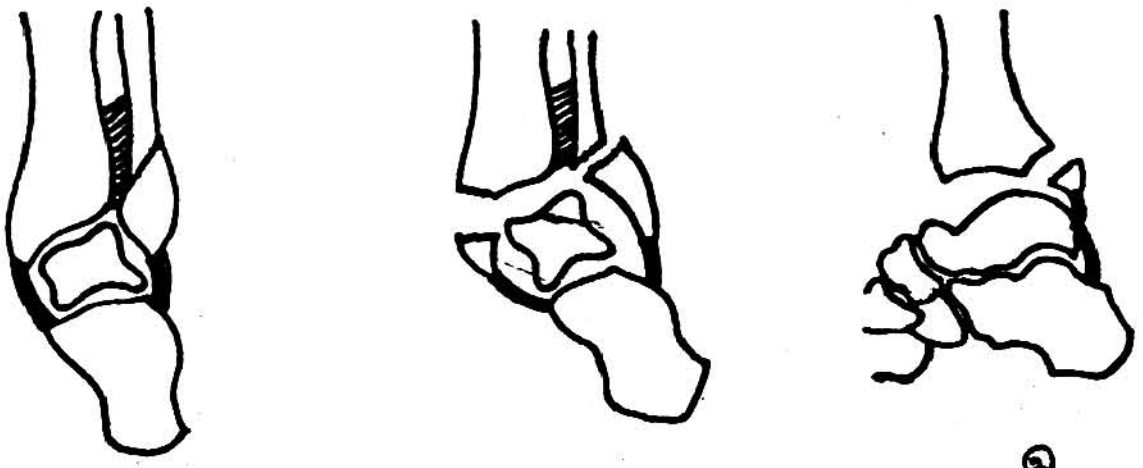

படம் 6.10 கணுக்கால் வெளிச்சுழற்சி முறிவு
அ. முதல் படித்தரம்
ஆ. இரண்டாம் படித்தரம்
இ. மூன்றாம் படித்தரம்

முதல் படித்தரம்

இது வெளி மல்லியோலசில் ஏற்படும் தனித்த சுருள் முறிவாகும்.

இரண்டாம் படித்தரம்

மேற்கூறிய முறிவு உள் மல்லியோலசின் குறுக்குப் பிய்த்திழு முறிவுடனோ அல்லது உள் பிணையத்தின் (MEDIAL LIGAMENT) பிளவுடன் சேர்ந்தோ நிகழும். இது பாதத்தின் வெளிஇடப் பெயர்வை ஏற்படுத்தும்.

மூன்றாம் படித்தரம்

மேற்கூறியவற்றுடன் கணுக்காலின் பின்புற மூட்டு விலகலோடு கீழ்க்காலெலும்பின் பின்புற ஓர (பின்புற மல்லியோலஸ்)முறிவு நிகழும்.

முதல்படிதரச் சிதைவு வெளி மல்லியோலசின் தனித்த முறிவாகும். இரண்டு மூன்றாம் படித்தரச் சிதைவுகள் உள்ளபடி கணுக்காலின் முறிவு மூட்டு விலகல்களாகும்.

விலக்க முறிவு

பாதத்தை வலுக்கட்டாயமாகக் கணுக்கால் மேல் விலக்கும் போதோ, அல்லது பாதத்தைத் தரையில் ஊன்றியிருக்கும்போது காலின் வெளிப்பக்கத்தில் ஒரு அடி அல்லது பளுவிழும்போதோ கணுக்காலில் விலக்க முறிவு ஏற்படுகிறது. தாக்கம் உள்பக்கத்தில் இழுவையை உண்டாக்குகிறது. வெளிப்பக்கத்தில் அழுத்தத்தை உண்டாக்குகிறது. இழுவைப் பக்கத்தில் ஏற்படும் சிதைவு உள்பிணையத்தின் பிளவாகவோ அல்லது உள் மல்லியோலசின் முறிவாகவோ இருக்கலாம். முறிவின் மூன்றுபடித்தரங்கள் பின்வருமாறு (படம் 6.11)

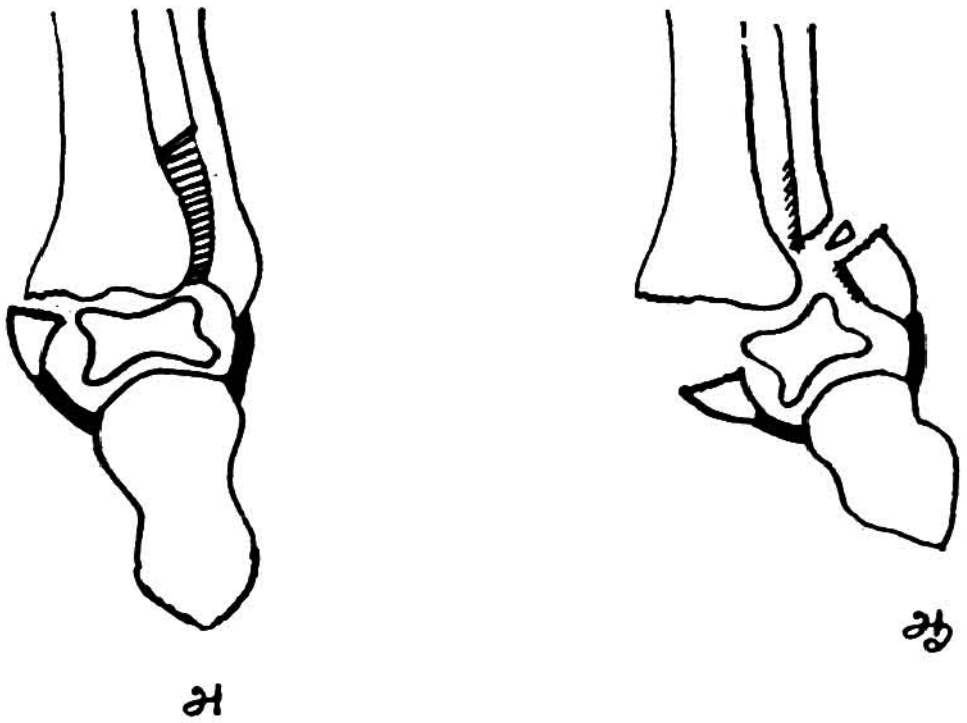

படம் 6.11 *கணுக்கால் விலக்க முறிவு அ. முதல் படித்தரம் ஆ. இரண்டாம் படித்தரம்*

முதல் படித்தரம்

உள் மல்லியோலஸின் தனித்த பிய்த்திழு முறிவு ஏற்பட்டிருக்கும். கீழ்க்காலெலும்பின் மூட்டுச்சார் பரப்பு மட்டத்தில் முறிவுக்கோடு குறுக்காக அமைந்திருக்கும்.

இரண்டாம் படித்தரம்

விலக்கவிசை தொடரும்போது உள் மல்லியோலஸ் முறிவுடன் சிம்பெலும்பின் கீழ்முனை நொறுங்கு முறிவும் சேர்ந்து நிகழ்கிறது. முழுப்பாதமும் டாலஸ் எலும்புடன் வெளியே இடம் பெயர்கிறது. இது கிட்டத்தட்ட பாட் கூறிய அசல் விளக்கத்திற்கு ஒத்து வரும்.

மூன்றாம் படித்தரம்

இவ்வகையில் மேற்கூறியவற்றுடன் கீழ்க்காலெலும்பின் பின்புற ஓரமுறிவு ஏற்பட்டுப் பின்புறப் பாத மூட்டுவிலகலை விளைவிக்கும்.

ஒடுக்க முறிவு

இது கணுக்கால் மட்டத்தில் வலுக்கட்டாயமான ஒடுக்கத்தால் நிகழ்கிறது. (படம் 6.12)

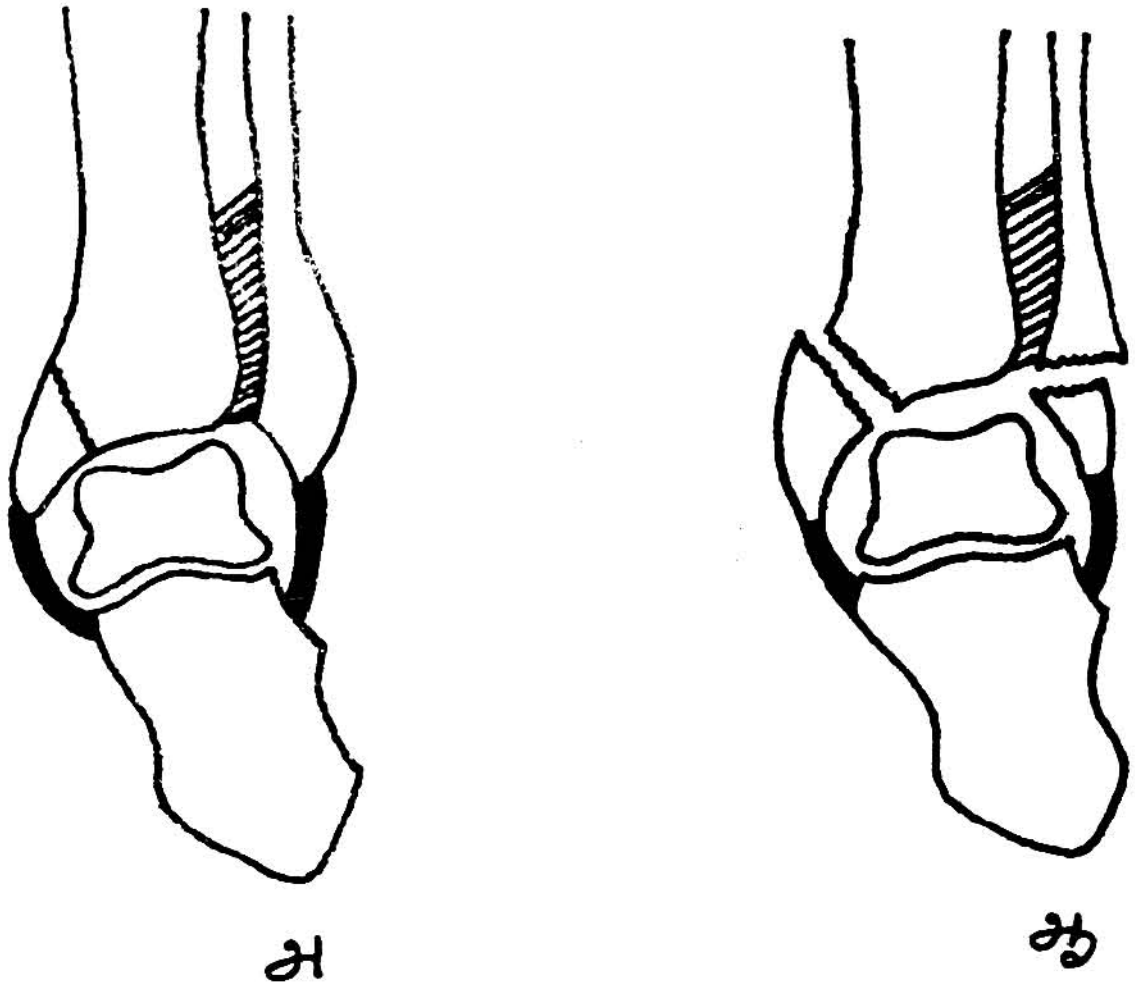

படம் 6.12 *கணுக்கால் ஒடுக்க முறிவு*
அ. முதல் படித்தரம்
ஆ. இரண்டாம் படித்தரம்

முதல் படித்தரம்

இது உள் மல்லியோலசின் தனித்த முறிவாகும். உள் மல்லியோலசின் அடிப்பகுதியில் முறிவுக்கோடு செங்குத்தாக இருப்பது குறிப்பிடத்தக்க தனித்தன்மை ஆகும். இதில் டாலஸ் எலும்பினது மேல் உள் ஓரத்தின் ஆப்புச் செயற்பாட்டால் உள் மல்லியோலஸ் உடைந்து பிரிகிறது.

இரண்டாம் படித்தரம்

இதில் உள்மல்லியோலசின் செங்குத்து முறிவு ஏற்படுவதுடன், வெளிமல்லியோலசின் குறுக்கு முறிவும் பாதத்தின் உள்நோக்கிய இடப்பெயர்வும் சேர்ந்து நிகழ்கிறது.

மூன்றாம் படித்தரம்

இவ்வகையில் அவற்றுடன் கீழ்க்காலெலும்பின் பின்புற ஓரமுறிவும் அதனுடன் பாதத்தின் பின்புற இடப்பெயர்வும் சேர்ந்து நிகழும்.

சிறப்பு வகைகள்

I. பாட் முறிவு : பெர்சிவல் பாட் என்பவரால் கி.பி. 1765ல் விளக்கப்பட்டது. இது விலக்கமும், வெளிச்சுழற்சியும் கலந்த தாக்கத்தால் ஏற்படுகிறது. இதனுள் 1. உள்பிணையப் பிளவு/உள்மல்லியோலஸ் முறிவு 2. வெளி மல்லியோலஸ் முறிவு 3. கணுக்காலின் வெளியிடப்பெயர்வு முதலியன அடங்கும்.

II. ட்யூபிட்ரான் முறிவு : இதுவும் விலக்க வெளிச்சுழற்சித் தாக்கத்தாலேயே ஏற்படுகிறது. இவ்வகைமாதிரி முறிவில் அ) உள் மல்லியோலஸ் முறிவு ஆ) கீழ்ப்புற கீழ்க்காலெலும்புச் சிம்பெலும்பு நார்ப்பிணைய மூட்டுப்பிளவு இ)கீழ்மட்டச் சிம்பெலும்பு முறிவு முதலியன அடங்கும்.

III. மைசொன்னியூவ், சிம்பெலும்பு மேல்மட்ட முறிவுடன் கீழ்ப்புற கீழ்க்காலெலும்புச் சிம்பெலும்பு நார்ப்பிணைய மூட்டுப் பகுதிப்பிளவு நிகழும் ஒரு சிதைவை விள்க்கினார். இதனால் கணுக்கால் முறிவுகளில் ஒருவர் கண்டிப்பாகச் சிம்பெலும்பு மேல் முனையில் தொடுவலி இருக்கிறதா என்றும், ஊடுகதிர்ப்படத்தில் அவ்விடத்தில் முறிவு இருக்கிறதா என்றும் பார்க்க வேண்டும்.

செங்குத்து அழுத்த முறிவுகள்

இவை உயரத்திலிருந்து குதிகளில் பளுத்தாங்கி விழுவதால் ஏற்படுகின்றன. வகை 1. இது முன்புற டாலஸ் எலும்பு இடப்பெயர்வுடன் கீழ்க்காலெலும்பில் மூட்டுச்சார் முனையில் முன்புற ஓர முறிவை விளைவிக்கலாம்.

வகை 2. இது டாலஸ் எலும்பின் மேல் நோக்கிய இடப்பெயர்வுடன் கூடிய கீழ்க்காலெலும்பின் மூட்டுச்சார் பரப்பில் ஏற்படும் நொறுங்கிய முறிவாகும். (படம் 6.13)

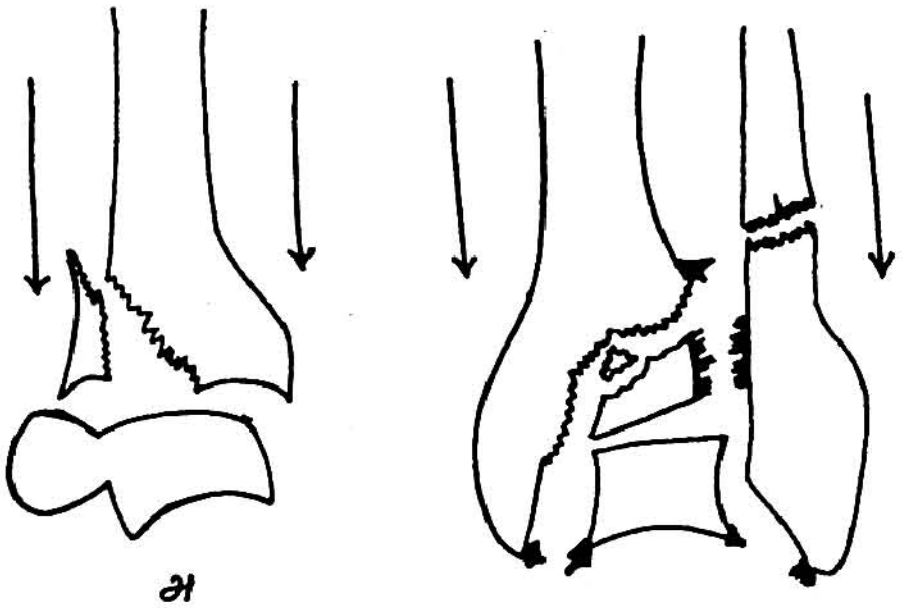

படம் 6.13 *கணுக்காலின் செங்குத்து அழுத்த முறிவு*
அ. வகை 1 ஆ. வகை 2

குருத்து முனைச் சிதைவுகள்

கணுக்காலைச் சுற்றிலும் குழந்தைகளுக்கு ஏற்படும் குருத்துமுனைச் சிதைவுகளைப் படம் 1.19ல் காட்டியுள்ளபடி வகை 1,2,3 என்று வகைப்பபடுத்தலாம். மிக முக்கியமான சிதைவு ஒடுக்க வகையாகும். இங்கு கீழ்க்காலெலும்பின் கீழ்க் குருத்துமுனைத் தகட்டினது உள்பாதி நெரிந்து விடுகிறது. இதனால் குருத்து முனையின் உள்பாதி வளர்ச்சி தடைப்படுகிறது. குழந்தை வளரும் போது கீழ்க்காலெலும்பின் வெளிப்பாதிக் குருத்து முனையும் சிம்பெலும்பின் கீழ் முனையும் தொடர்ந்து வளர்கின்றன. இதனால் கணுக்காலில் தொடர்மிகை உள்திருப்ப உருக்குலைவு விளைகிறது. (படம் 6.14)

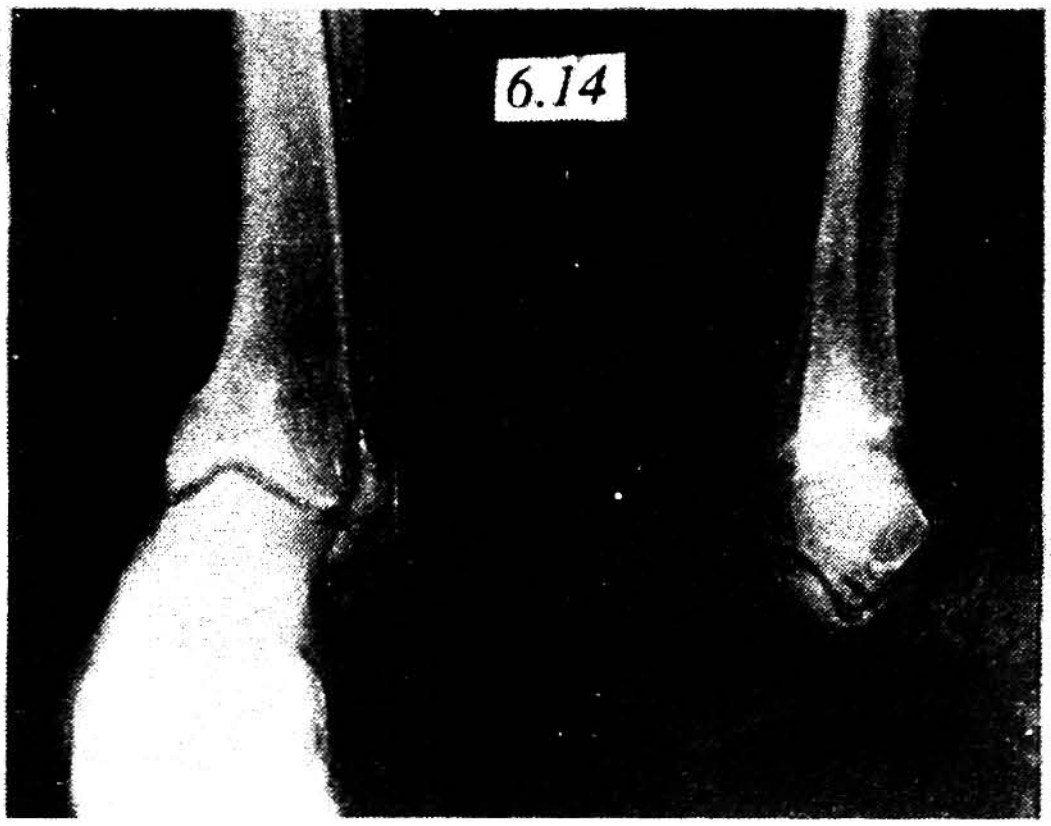

படம் 6.14 *கணுக்கால் குருத்து முனைப் பழஞ்சிதைவு*

கணுக்கால் சிதைவுகளின் மருத்தடித் தனித்தன்மைகள்

பாதம் வலுக்கட்டாயமாகத் திருகப்பட்டதாகக் கூறுவர். நோயாளிக்குக் கணுக்காலைச் சுற்றி வீக்கம் இருக்கும். பாதத்தில் வெளி இடப்பெயர்வு அல்லது உள் இடப்பெயர்வு இருந்தால் உருக்குலைவு தெளிவாக இருக்கும். முதல் படித்தரச் சிதைவுகளில் பாதிக்கப்பட்ட மல்லியோலசின் மேல் மட்டும் தொடு வலி இருக்கும். இரண்டாம் படித்தரச் சிதைவுகளில் கணுக்காலின் உள்பக்கம், வெளிப்பக்கங்களின் மேல் தொடுவலி இருக்கும். மூன்றாம் படித்தரச் சிதைவுகளில் காலைப் பக்கப்புறத்திலிருந்து பார்க்கும் பொழுது பாதம் பின்புறமாக இடம்பெயர்ந்திருப்பதைக் காணலாம். மிகையெல்லைப் படித்தர விலக்கம் அல்லது ஒடுக்கத்தாக்கத்தால் இழுவப் பக்கத்தில் உள்ள தோல் நீள்கிறது. அது வெடித்து வெளிக்காயச் சிதைவை ஏற்படுத்திக் கணுக்கால் மூட்டை வெளிக்காட்டும். இது கவலைக்கிடமான வெளிக்காயச் சிதைவாகையால் அவசர நிலை மேலாண்மை தேவைப்படுகிறது. (பார்க்க பகுதி - வெளிக்காய முறிவுகள்).

சிகிச்சை

சிகிச்சைக்காகப் பல்வேறு கணுக்கால் முறிவுகளைப் பின்வருமாறு வகைப்படுத்தலாம்.

1. தனி மல்லியோலஸ் முறிவுகள் - இதில் எவ்வகைத் தாக்கத்தாலும் ஏற்பட்ட எல்லா முதல்படித்தர முறிவுகளும் அடங்கும் (படம் 6.15)
2. முறிவு மூட்டு விலகல்கள்
   அ) வெளிப்புற மூட்டுவிலகலுடன் அல்லது பின்வெளிப் புற மூட்டுவிலகலுடன் (2ம், 3ம் படித்தர வெளிச்சுழற்சி அல்லது விலக்க முறிவுகள்) நிகழ்வன (படம் 6.16)
   ஆ) உட்புற மூட்டு விலகலுடன் அல்லது பின் உட்புற மூட்டு விலகலுடன் (2ம், 3ம் படித்தர ஒடுக்க முறிவு)
   இ) முன்புற மூட்டு விலகலுடன் (செங்குத்து அழுத்த முறிவு)

படம் 6.15 *உள் மலலியோலஸ் முறிவு*

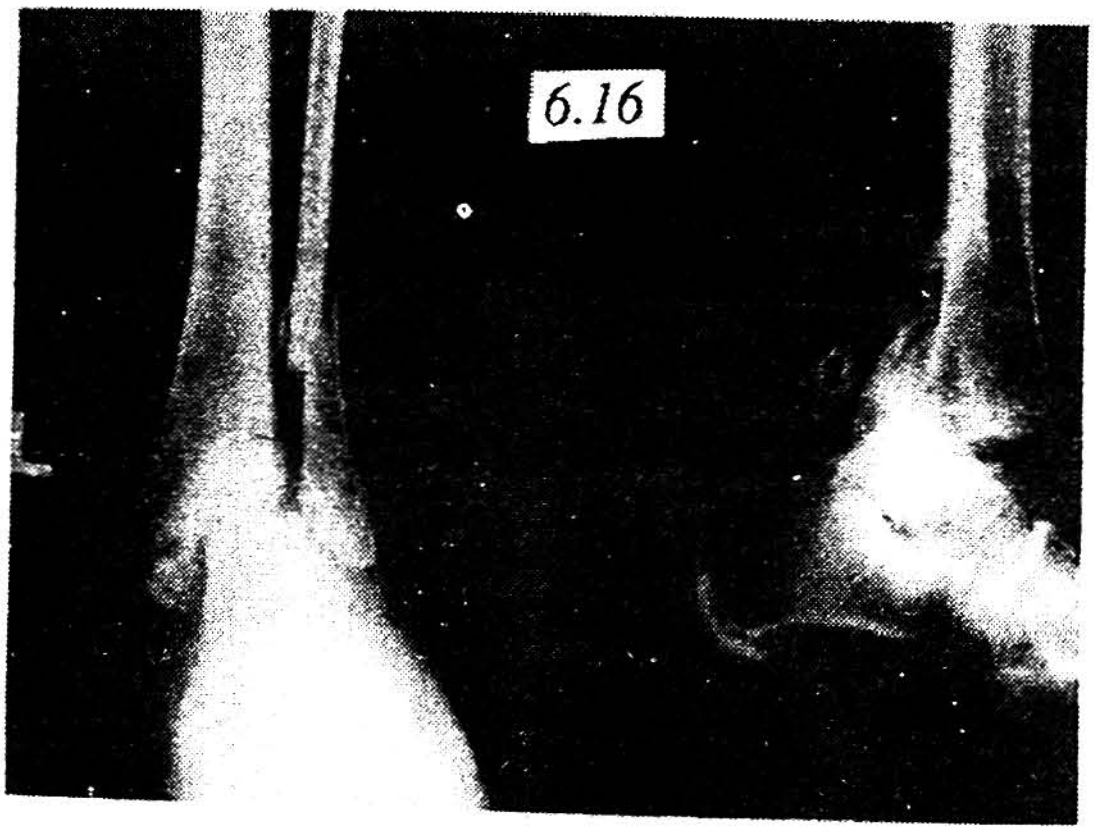

படம் 6.16 *மூட்டுவிலக்லுட்ன் கணுக்கால் மும்மை மல்லியோலஸ் முறிவு*

முடுமுறைச் சிகிச்சை

வெளி மல்லியோலஸ் அல்லது உள் மல்லியோலசில் ஏற்படும் இடம் பெயரா முறிவினை முதலில் முழங்கால் கீழ்மட்டப்பின் புற மிகைப்பஞ்சுப் பாளமாக்கட்டில் அசைவின்றி இருத்துவர். நீர்வீக்கம் வற்றியவுடன் ஒரு முழு மாக்கட்டு வார்ப்புருவை இட்டு நோயாளியை நடக்க அனுமதிப்பர். வார்ப்புருக்கட்டை 4 அல்லது 6 வாரங்களுக்கு அப்படியே வைத்திருப்பர்.

இடம்பெயர்ந்த முறிவினை முழு உணர்வகற்றியைக் கொடுத்துக் கைவினைநேராக்கம் செய்து மாக்கட்டு இடுவர். கைவினையாக்கம் தவறினால் அறுவை வழி நேராக்கம் செய்து திருகாணியைப் பொருத்துவர்.

முறிவு மூட்டுவிலகல்கள் - 2ம், 3ம் படித்தரங்கள்

கணுக்கால் மூட்டின் மூட்டுசார் பரப்பு பாதிக்கப்பட்ட எல்லா இடம் பெயர்ந்த முறிவுகளுக்கும் துல்லியமான உடற்கூறுசார் நேராக்கத்தைப்பெறுவது முக்கியம். இவை எல்லாவற்றுக்கும் முழு உணர்வகற்றியைப் கொடுத்துக் கைவினை நேர்ாக்கம் செய்வதும் மாக்கட்டுடன் அசைவின்றி இருத்தலும் தேவைப்படுகிறது.

உத்தி

முழு உணர்வகற்றியைக் கொடுப்பர். நோயாளியின்சிதைந்த காலை மேசையின் முனை மேல் தொங்கவைப்பர். அறுவை மருத்துவர் ஒரு தாழ்வான நாற்காலியில் காலைப் பார்த்தபடி அமர்ந்து கணுக்காலின் மேலே கீழ்நோக்கிய இழுவை இடுவார். உள் இடப்பெயர்வு அல்லது வெளி இடப்பெயர்வினைக் கைகளால் நேரடி அழுத்தம் கொடுத்துத் திருத்துவர். பின்புற இடப்பெயர்வும் சேர்ந்து இருந்தால் பாதத்தை முன்னோக்கி இழுப்பர். கணுக்காலை நிலைப்பட்ட அமர்வு நிலையில் வைத்து முழங்காலை கீழ் மட்டப்பாள மாக்கட்டை இடுவர். இடம் பெயர்ந்த விலக்க முறிவில் கணுக்கால் உள்திரும்பியிருப்பின் நிலைப்பட்டு இருக்கும். ஒடுக்க முறிவில் கணுக்கால் வெளித்திரும்பியிருப்பின் நிலைப்பட்டு இருக்கும். சோதனை ஊடுகதிர்ப்படங்களை எடுப்பர். ஒருவாரம் கழித்து நீர்வீக்கம் வற்றியவுடன் அளவாகப் பொருந்திய முழு மாக்கட்டு வார்ப்புருவை இடுவர். மாக்கட்டு அமைக்கும்போது கணுக்காலின் மேலே அழுத்தத்தை நிலைநிறுத்துவர். 4 முதல் 6 வாரங்களுக்குப் பளுத்தாங்க அனுமதிக்கக்கூடாது. பாதத்தை நடுநிலை அமர்வில் வைத்து இரண்டாவது மாக்கட்டு வார்ப்புருவை இட வேண்டும். நோயாளியைப் பகுதிப் பளுத்தாங்க அனுமதிக்க வேண்டும். மாக்கட்டு இருக்கும்போதே நோயரளிகளைத் தன்னூக்கத்துடன் கால்விரல் பயிற்சிகளையும்,

நாத்தலைத்தசைப் பயிற்சிகளையும் செய்வதற்கு ஊக்குவிக்க வேண்டும். மாக்கட்டை நீக்கியவுடன் காலிலும் பாதத்திலும் நீர்வீக்கத்தைத் தடுக்க நெகிழ்சுருக்க மென்துணிக்கட்டை இடுவர். கணுக்காலை அசைக்கவும் காலில் தசை, குருதியியக்க முறுக்கு முதலியவற்றை முன்னேற்ற தன்னூக்க உடற்பயிற்சிகளை அளிக்க வேண்டும்.

அறுவை வழிச் சிகிச்சை

அ) மூட்டு விலகலுடன் கூடிய இரட்டை மல்லியோலஸ் முறிவுகள் கைவினை நேராக்கத்தின் பின்னர் நிலையற்ற தன்மை உடையனவாய் இருக்கும். இவற்றுக்கு அறுவ்வ நேராக்கமும், திருகாணிப் பொருத்தமும் தேவை.

ஆ. கீழ்க்காலெலும்புச் சிம்பெலும்பு மூட்டுப்பிளவுடன் கூடிய முறிவுகள் நேராக்கத்தின் பின்னர் பெரும்பாலும் நிலையற்ற தன்மை உடையனவாய் இருக்கும். இவற்றைச் சரிவரப் பொருத்த ஒரு கூடுதலான குறுக்குத் திருகாணி மூலம் கீழ்க்காலெலும்பு சிம்பெலும்புக் கீழ் முனைகளைப் பொருத்த வேண்டும்.

சிக்கல்கள்

1. தவறு சேர்க்கை, 2. சேராமை, 3. மூட்டுவிறைப்பு முதலியன அடங்கும். உள் மல்லியோலசில் மிகப் பொதுவாகச் சேராமை நிகழும். அப்போது இதற்கு அறுவைச்சிகிச்சை அளிக்க வேண்டும். தப்புச் சேர்க்கை பின்னர் எலும்புத் தேய்மான முட்டு நோயை விளைவிக்கும்.

பாதச் சிதைவுகள்

இந்தியர்களின் பாதம் சிதைவுக்கும், கிருமித்தாக்கத்திற்கும் மிகவும் இலக்காகும். ஏனெனில் பெரும்பாலான மக்கள் வீட்டிற்குள்ளும், வேலை பார்க்கும்போதும் கூட வெறும் காலுடன் நடக்கின்றனர். துறைமுகங்களிலும், கட்டிட வேலையிலும், பண்டப் பொதித் தொழிற்சாலைகளிலும், சுமை ஏற்றி இறக்கும் தொழிலாளர் கூட்டத்தினுள் பாதுகாக்கக் கூடிய காலணி இன்மையால் பாதச் சிதைவுகள் மிக்கூடுதலாக நிகழ்கின்றன. பாதச் சிதைவுகளுக்கு மோசமான சிகிச்சை அளித்தால் விறைத்த, வலி மிகுந்த பாதங்கள்

உருவாகும். இந்தியத் தொழிலாளிக்கு இது ஒரு கவலைக்கிடமான ஊனமாகும்.

டாலஸ் எலும்பு முறிவுகள்

இவை சிறுபான்மையாக நிகழும் சிதைவுகளாகும். இவை பாதத்தில் பளுத்தாங்கி விழும்போது பாதம் விசையுடன் மேல் தள மடக்கத்திற்கு உட்படுவதால் ஏற்படுகின்றன.

அதன் வகைகள் பின்வருவன

1. டாலஸ் எலும்புக் கண்டக்கீறல் முறிவு
2. இடப்பெயர்வுடன் கூடிய கண்டமுறிவு (படம் 6.17)
3. டாலஸ் எலும்பின் உடற்பகுதி மூட்டுவிலகலோடு முறிவு

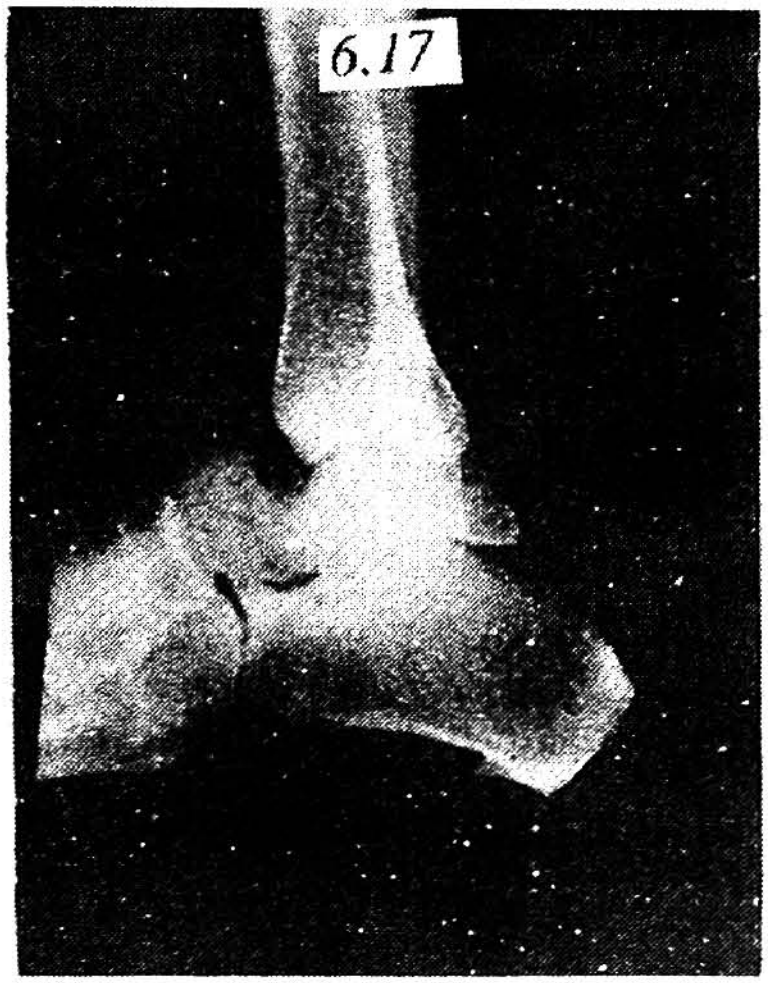

படம் 6.17 *டாலஸ் எலும்புக் கண்ட முறிவு*

கணுக்காலைச் சுற்றிக் குறிப்பிடத்தக்க வீக்கம் இருக்கும். இடப்பெயர்வுடன் கூடிய முறிவுகளில் டாலஸ் எலும்பின் உடற்பகுதியைக் கணுக்காலின் பின்புற உள்பகுதியில் தோலடிப் பரப்பில் உணரலாம். இடப்பெயர்வில்லா டாலஸ் எலும்புக் கண்ட முறிவுகளுக்குப் பாதத்தை அங்கால் மடக்க நிலையில் வைத்து முழங்கால் கீழ்மட்ட மாக்கட்டு இட்டு அசைவின்றி இருத்திச் சிகிச்சை அளிப்பர். டாலஸ் எலும்பின் உடற்பகுதி இடம்பெயர்ந்திருந்தால்

உணர்வகற்றியைக் கொடுத்துக் கைவினையாக்கம் செய்து துண்டினை அமர்வுநிலைக்குக் கையால் தள்ளுவர். பாதத்தைக் குதியேற்ற அமர்வுநிலையில் வைத்தால் நேராக்கம் நிலைப்பட்டு இருக்கும். முழங்கால் கீழ்மட்ட வார்ப்புரு இடுவர். இத்தகைய பலமுறிவு மூட்டுவிலகல்களுக்குத் திறவை அறுவை வழி நேராக்கம் தேவைப்படும்.

எலும்பின் உடற் பகுதி உள்பின் புறத்தில் மோசமான இடம் பெயர்ந்திருந்தால் மேலோட்டத் தோல் திசு அழுகி இதை வெளிக்காய முறிவாக்கலாம். இன்னொரு பிந்தைய சிக்கலாவது ; இரத்த ஓட்டமில்லாத் திசு அழுகல் ஆகும். (டாலஸ் எலும்பின் உடற்பகுதி) இதனால் பின்னர் கணுக்காலில் மூட்டுத் தேய்மானம் விளையும்.

குதியெலும்பு முறிவுகள்

நிகழ்வும் நிகழ்வகையும்

குதியெலும்பே மிகப்பொதுவாக முறியும் டார்சல் எலும்பு ஆகும். குதி எலும்புச் சிதைவுகள் உயரத்திலிருந்து விழும்போது பாதத்தில் பளுத்தாங்குவதால் ஏற்படுகின்றன. இவை கட்டிடம் கட்டும் தொழிலிலும், தென்னை, பனை மரங்களில் ஏறுவதிலும் ஈடுபட்டுள்ள இளம் வாலிபரிடம் பொதுவாக ஏற்படுகின்றன.

வகைமை

1. டாலஸ் எலும்புக் கீழ் மூட்டுகளின் மூட்டுச்சார் பரப்பைப் பாதிக்காத குதியெலும்பின் உடற்பகுதி, டாலசைத் தாங்கும் மொட்டு ஆகியவற்றின் முறிவு
2. டாலஸ் எலும்புக் கீழ்மூட்டைப் பாதித்துப், பலதரப்பட்டு நொறுங்கிய எலும்பு உடற்பகுதியின் அழுத்த முறிவுகள்.

மூட்டுப்பரப்பை பாதிக்கும் அழுத்த முறிவுகள் மிக முக்கியமானவை. பிற முறிவுகளைக் காட்டிலும் கவலைக்கிடமாக உள்ளவை. இவற்றை விரிவாக விளக்குவோம்.

மருத்தடித் தனித்தன்மைகள்

நோயாளி உயரத்திலிருந்து கீழே விழுந்ததாகவும், குதிங்கால் வலிப்பதாகவும் கூறுவார். ஒரு நீள எலும்பின் முறிவில் ஏற்படும்

இயல்பான குறிகளான உருக்குலைவு, இயல்பற்ற அசைவுகள் முதலியன குதியெலும்பு முறிவில் இருக்காது.

சோதிக்கும் போது குதிகால் பகுதியில் வீக்கம் இருக்கும். பின்னிருந்து பார்க்கும் போது முறிவு ஏற்பட்டுள்ள குதிகால், இயல்பான குதிகாலைக் காட்டிலும் அகலமாக இருக்கும். பெருவிரலுக்கும், பிற விரல்களுக்கும் இடைப்படுமாறு குதிகாலை மல்லியோலஸ்களுக்குக் கீழே பிடிக்கும்போது தொடுவலி இருக்கும். சிதைந்த குதி அகன்று இருப்பதை இது உறுதிப்படுத்தும். உள்திருப்ப, வெளித்திருப்ப அசைவுகள் குறிப்பிடத் தக்க அளவு குறைப்பட்டு வலியுடன் இருக்கும். முறிவில் குதிங்கால் செங்குத்தாக அழுத்தப்படுவதால் கணுக்களின் நுனிக்கும் தரைக்கும் இடைப்பட்ட செங்குத்துத் தூரம் குறைந்திருக்கும்.

குதியெலும்புச் சிதைவுள்ள நோயரைச் சோதிக்கும்போது ஒருவர் எப்பொழுதும் இன்னொரு பாதத்தையும் சோதித்து இன்னொரு குதியெலும்பின் முறிவும் உள்ளதா என்று ஆராய வேண்டும். ஏனெனில் உயரத்திலிருந்து விழும்போது பெரும்பாலும் இரு பக்கக் குதியெலும்பு முறிவு ஏற்படும். உயரத்திலிருந்து விழும்போது முதுகெலும்பு முறிவும் உடனிகழும். ஆதலால் முதுகெலும்பைச் சோதிப்பது மிக முக்கியமாகும்.

ஊடுகதிரியத் தனித்தன்மைகள்

குதியெலும்பு போன்ற முழுநேர்த்தியற்ற எலும்பில் ஏற்படும் அழுத்தமுறிவு ஊடுகதிர்ப்படத்தில் ஒரு முறிவுக்கோடாகத் தெளிவாகத் தெரியாது. செங்குத்து அழுத்தம் காரணமாக எலும்பிலுள்ள படிமப் பாங்கம் அலங்கோலாமாகி இது பிணைந்திறுகுவதால் மிகுந்த அடர்த்தியுடன் ஒரு பரப்பு தோன்றும். மொட்டு மூட்டுக்கோணத்தின் (போலர்) குறைபடும் அளவின் மூலம் கூடியவரை குறைவான அழுத்தத்தைக் கண்டு அறியலாம். (படம் 6.18) ஊடச்சு நோக்கு ஊடுகதிர்ப்படங்களை எடுத்து டாலஸ் கீழ் மூட்டுப் பாதிப்பையும், நொறுங்கலையும் காண வேண்டும்

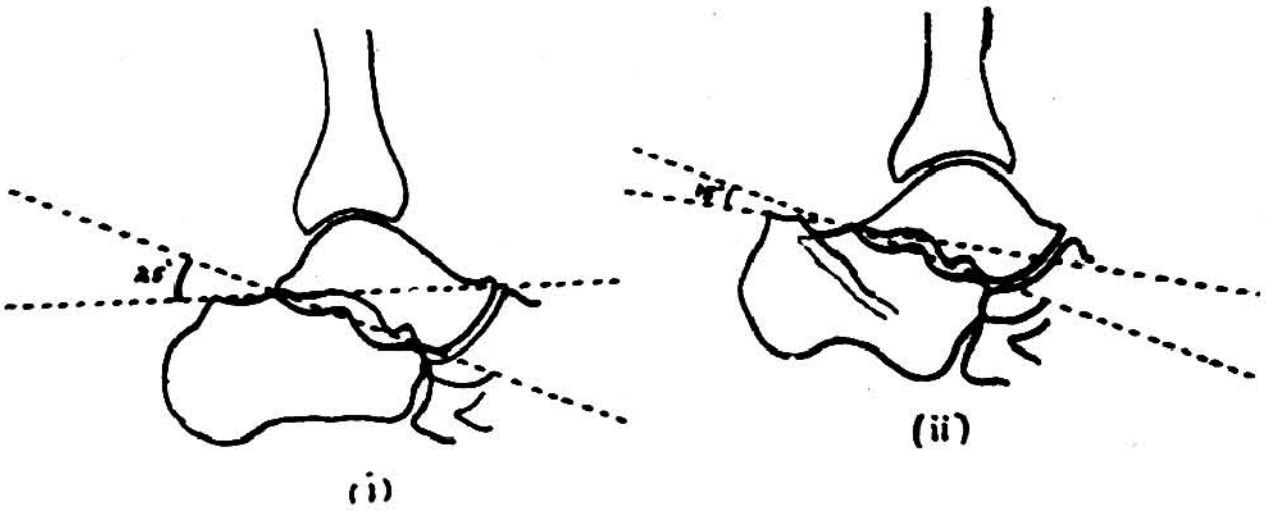

படம் 6.18 அ. இயல்பான மொட்டு மூட்டுக் கோணம்
ஆ. குதியெலும்பு முறிவில் குறுகியகோணம்

சிகிச்சை

எலும்பு ஓரப் புடைப்புகளின் பாதிப்புடைய தனிமுறிவுகளுக்கு முழங்கால் கீழ்மட்டப் பாளமாக்கட்டை 2 முதல் 3 வாரங்களுக்கு இட்டு ஓய்வளித்து அதன் பின்னர் 2 முதல் 3 வாரங்களுக்கு வார்க்கட்டுப் பட்டை இட்டுச் சிகிச்சையளிக்க வேண்டும். மூட்டுப் பரப்புகளைப் பாதிக்கும் அழுத்த முறிவுகளுக்கு (படம் 6.19) மூடுமுறை மேலாண்மைச் செயல்கள் நல்ல பணிநிலை விளைவுகளை அளிக்கும். கூடியவரை குறைந்த மூட்டுப்பரப்புப் பாதிப்புடைய நோயரைப் பளுத்தாங்க விடாது; 2 -3 வாரங்களுக்குப் பாளமாக்கட்டை இட்டு வைப்பர். வலியும், நீர்வீக்கமும் குறைந்துவிடின் ஒரு முழு முழங்கால் கீழ்மட்ட நடைமாக்கட்டை இடுவர். நோயாளியை நடக்க அனுமதிப்பர். மாக்கட்டை 4 முதல் 6 வாரங்களுக்குப் பின்னர் நீக்கி மூட்டுகளை அசையவிடுவர் கடுமையாக நொறுங்கி அலங்கோல நிலையடைந்த குதியெலும்புச் (calcaneum) சிதைவுக்கு முழு உணர்வகற்றியைக் கொடுத்து, கையால் அழுத்தம் தந்து, எலும்பின் வடிவத்தை வார்ப்படம் செய்து, காலுக்குப் பாளமாக்கட்டு இடுவர். படிப்படியான பளுத்தாங்கலை ஆறு முதல் எட்டு வாரங்க்ள கழித்தே அனுமதிப்பர்.

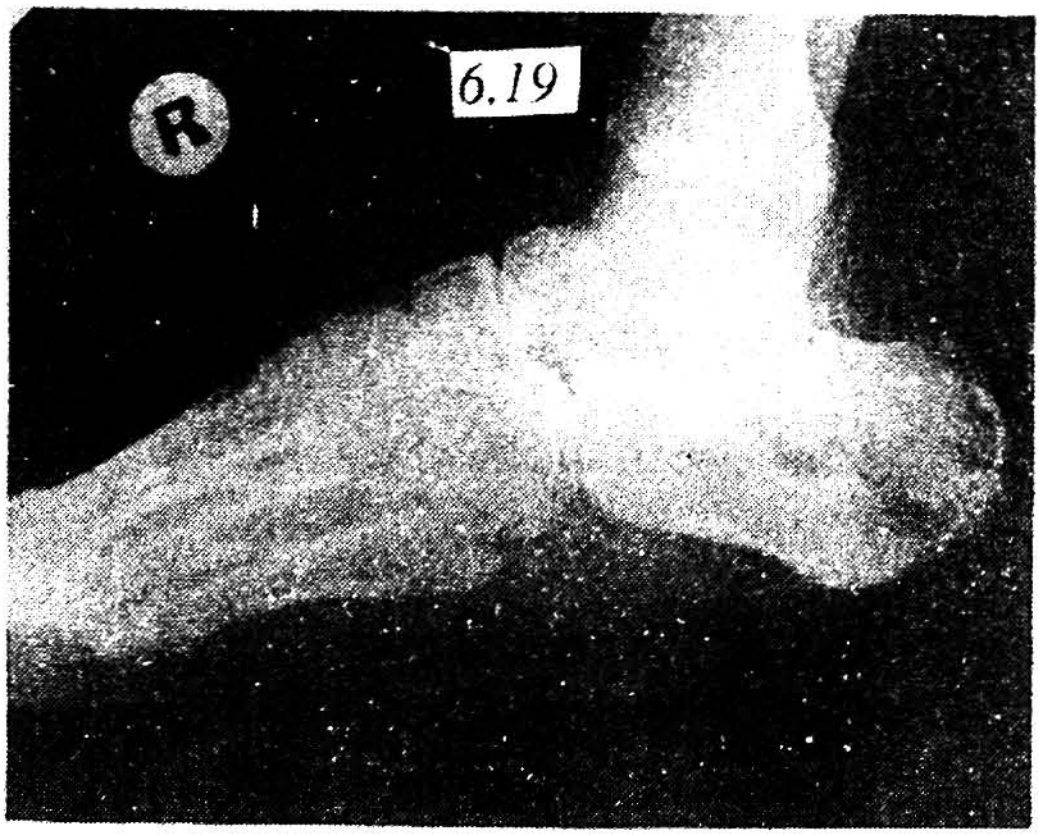

படம் 6.19 *டாலஸ் கீழ் மூட்டைப் பாதிக்கும் குதியெலும்பு அழுத்த முறிவு*

சிக்கல்கள்

மூட்டுச்சார் பரப்புகள் பாதிக்கப்பட்ட முறிவு உள்ள நோயருக்கு டாலஸ் எலும்புக்கீழ் எலும்புத் தேய்மான மூட்டுநோய் விளைந்து வலியை ஏற்படுத்தும். மூடுமுறைச் சிகிச்சையால் வலி விடுபடாமல் முடமாக்கக் கூடிய வலி ஏற்பட்டால் டாலஸ் எலும்புக் கீழ் மூட்டிறுக்கி அறுவையைச் செய்ய வேண்டும்.

உள்ளங்கால் எலும்புகள் விரலெலும்புகளின் முறிவுகள்

நேர்த்தாக்கத்தால் உள்ளங்கால் எலும்புகள் முறிகின்றன. பாதத்தின் மேல் பளுவிழுவதால் பாதம் நெரிந்து விடுகிறது. இடப்பெயர்வில்லாக் கீறல் முறிவுகளுக்குப் பாதத்தில் வார்க்கட்டுப் பட்டை இட்டுச் சிகிச்சையளிப்பர். சில நாட்கள் கழித்துப் பளுதாங்க வேண்டும். இவற்றை மாக்கட்டு வார்ப்புருக்களிட்டு அசைவின்றி இருத்தக் கூடாது. ஏனெனில் நீண்டநாள் அசைவின்றி இருத்தினால் வலிமிகுந்த விறைத்த பாதத்தை விளைவித்துவிடும். அகநிலைத்தசைகளின் (intrinsic muscles) முறுக்கு இழப்பும் இருக்கும். இது வலி மிகுந்து ஊனமாகும் தட்டைப்பாதம் அல்லது பின்னிலைக்

காயம்சார் வெளிவளைவினை ஏற்படுத்தும். அத்தகைய பாதங்களுக்கு வலியை நீக்கிப் பணிநிலையை மீட்டளிக்க அகநிலைப் பாதத்தசைப் பயிற்சிகளும், முரண்நீர்மச் சிகிச்சையும் தேவை. இரண்டு அல்லது அதற்கு மேற்பட்ட உள்ளங்கால் எலும்புகள் சிதைந்த நோயருக்கு நீர்வீக்கம் வற்றும்வரை, பாதத்திற்குப் பாளமாக்கட்டு இட்டுப். பின்னர் வார்க்கட்டுப் பட்டை இட்டுப், பளுத்தாங்க அனுமதிப்பர்.

உள்ளங்காலெலும்பு நெருக்க முறிவு

இது நெருக்க முறிவின் பொதுவான வகையமைப்புகளில் ஒன்று., தரைப்படை, காவல்துறை முதலியவற்றில் நுழையும் புதுவருக்குப் பயிற்சியின் போது பாதத்திலேற்படும் பழக்கப்படாத வேலைப்பளுவால் இம்முறிவு நிகழ்கிறது. இதனை அணிவகுப்பு முறிவு அல்லது அசதி முறிவு என்று கூறலாம். சிகிச்சை பெரிதும் வார்க்கட்டுப்பட்டை மூலம் அறிகுறி சார்ந்து அமையும். (பார்க்க பகுதி 1)

5ம் உள்ளங்காலெலும்பின் அடிமுறிவு

பாதம் மிகுதியாக மடங்கும்போது உடற்பளு அதன்மேல் விழுவதால் முன்பாதம் கடுமையாக உள்திரும்பி இம்முறிவு ஏற்படுகிறது. இது பெரும்பாலும் கணுக்காலின் வெளிப்பிணையத் தசைப்பிறழ்ச்சியுடன் சேர்ந்து நிகழும். பெரோனியஸ் குறுந்தசையின் உட்செருகலால் எலும்பின் அடி பிய்த்திழுக்கப்படலாம். நீர்வீக்கம் கூடியவரை குறைவாக இருந்தால் பாதத்திற்கு வார்க்கட்டுப்பட்டை இட்டு முற்பட பளுத்தாங்க வைத்துச் சிகிச்சை அளிப்பர். நீர்வீக்கம் கடுமையாக இருந்தால் ஒரு முழங்கால் கீழ்மட்டப்பாளம் மூலம் ஒருவாரம் அல்லது பத்து நாட்கள் பாதத்தை அசைவின்றி இருத்திப் பின்னர் வார்க்கட்டுப்பட்டை இடுவர்.

கால்விரலெலும்புகளின் முறிவுகள்

இம்முறிவுகளுக்குச் சிதைந்த கால்விரலை அடுத்துள்ள கால்விரல் அல்லது விரல்களுடன் இரண்டு முதல் மூன்று வார காலத்திற்கு வார்க்கட்டுப் பட்டை இட்டுச் சிகிச்சையளிப்பர். இடம்பெயர்ந்த முறிவுகளுக்குக் கைவினை நேராக்கமும் வார்க்கட்டுப்பட்டையும் தேவை.

கலைச்சொற் பட்டியல்

aspiration	ஊசி மூலம் உறிஞ்சல்
angled blade plate	கோண அகலருகுத் தகடு
articular congruity	மூட்டுச்சார் பொருத்தம்
axial view	ஊடச்சு நோக்கு
bicondylar fracture	இரட்டைக் கணு முறிவு
bumper injury	பம்பர் சிதைவு
butterfly segment	சிறகு வடிவக் கூறு
peroneus brevis insertion	பெரோனியஸ் குறுந்தசை உட்செருகல்
contour	எல்லைக்கோடு
local contustion	வரையறைக்குட்பட்ட கன்றுதல்
consolidation	கெட்டிப்பாடு
circumferential	வட்ட உரு
congenital defect	பிறவிக் குறைபாடு
contrast bath	முரண் நீர்மச் சிகிச்சை
deltoid	முக்கோண வடிவ
dupuytran's fracture	ட்யுபைட்ரான் முறிவு
extensor mechanism	நீட்டியக்க அமைவு
esmarch rubber bandage	எஸ் மார்க் ரப்பர்கட்டு
eversion	வெளித்திருப்பம்
equinus position	குதியேற்ற நிலை
flat foot	தட்டைப் பாதம்
fatigue fracture	அசதி முறிவு
gliding movement	வழுக்கு அசைவு
gravitational edema	புவியீர்ப்புசார் நீர்வீக்கம்
hinge joint	கீல் மூட்டு
haemarthrosis	இரத்தத் தேக்கம்

incorporated	ஒருங்கிணைதல்
impairment	பழுது
interlocking	பிணைந்திறுகுதல்
indications	குறிநிலைகள்
inter position	இடை அகப்பாடு
inversion	உள் திருப்பம்
interosseous	எலும்பிடை
intrinsic muscles	அகநிலைத் தசைகள்
march fracture	அணிவகுப்பு முறிவு
mortice	குழிவுப் பொருத்து
malleolus	மல்லியோலஸ்
nutrient vessels	ஊட்ட நாளங்கள்
post traumatic valgus	பின்னிலைக் காயம்சார் வெளிவளைவு
patellectomy	முட்டிச் சிப்பித் தரிப்பு
periosteal vessels	எலும்பு மேலுறை நாளங்கள்
patella tendon bearing plaster cast	முட்டிச் சிப்பித் தசைத்தளை தாங்கு மாக்கட்டு வார்ப்புரு
pin traction	வன்பேரூசி இழுவை
plantor flexion	அங்கால் மடக்கம்
pott's fracture	பாட் முறிவு
progressive inversion deformity	தொடர் மிகை உள்திருப்ப உருக்குலைவு
quadericeps mechanism	நாத்தலைத் தசை இயக்க அமைவு
quadriceps tone	நாத்தலைத் தசை முறுக்கு
quadriceps expansion	நாத்தலைத் தசை விரிவு
sustantaculm	டாலசைத் தாங்கும் மொட்டு
strain	விசை
sustained tibial traction	நீடித்த கீழ்க்காலெலும்பு இழுவை

surgical elevation	அறுவை வழி மேடாக்கம்
sesanoid bone	நாண் உள்ளெலும்பு
segmental fracture	கூறுபடு முறிவு
static quadriceps exercise	அசையா நிலையில் நாத்தலைத் தசை உடற் பயிற்சிகள்
sole	உள்ளங்கால்
subtaloid joint	முட்டிக் கீழ் மூட்டு
tarsal bones	டார்சல் எலும்பு
unicondylar tone	ஒற்றைக்கணு முறிவு
vasamotor tone	குருதி இயக்க முறுக்கு
wedging action	ஆப்புச் செயற்பாடு
walking plaster	நடை மாக்கட்டு

பகுதி 7

முதுகுத் தண்டுச் சிதைவுகள்

உடற்கூறுசார் தனித்தன்மைகள்

முதுகுத் தண்டில் மூட்டப்பட்ட முள்ளெலும்புகள் உள்ளன. இவற்றை வலிமையான நார்ப்பிணையங்கள் அசையக்கூடிய கழுத்து கீழ்முதுகுப் பகுதிகளுடனும், அதிகமாக அசையாத மேல்முதுகுப் பகுதியுடனும் பிணைக்கின்றன. முள்ளெலும்புகளின் உடற்பகுதிகள் சிகிலித் தண்டுகள், அவற்றின் ஈற்றுத்தட்டுகள் வழியாக இறுக்கமாக இணைக்கப்படுகின்றன. பின்புறத்தில் இவை வலிமையான மூட்டுப் பொதியுறைகள் உள்ள சவ்வுறை மூட்டுகள் வழியாக மூட்டப்படுகின்றன. இவை மஞ்சள் நார்ப்பிணையங்கள், முள்ளெலும்பிடைப் பிணையங்கள், முள்ளெலும்பு மேற்பிணையங்கள் முதலியவற்றால் உருவான பின்புற நார்ப்பிணையத் தொகுப்பால் மேலும் வலுவூட்டப்படுகின்றன.

மேல்நோக்கியும் பின்னோக்கியும் உள்ள கீழ்முள்ளெலும்புகளின் முகப்பு மேற்பகுதிகளுடன் தட்டையாகவும், நீளவட்டமாகவும், கீழ்நோக்கியும், முன்னோக்கியும் உள்ள மூட்டு முகப்புக் கீழ்ப்பகுதிகள் மூட்டப்பட்டு ; கழுத்துப்பகுதியின் பின்புறப்பக்கமூட்டு உருவாகிறது. (கழுத்துப் பகுதியில் கீழ்ப்புற மூட்டு முகப்பானது தட்டையாகவும், நீள்வட்டமாகவும் இருக்கும். இது முன்கீழ் நோக்கி இருக்கும். மேல்புற மூட்டு முகப்பு மேல்பின்னோக்கி இருக்கும்). மூட்டு முகப்புத் துண்டுகளின் இத்தகைய ஒழுங்கமைதி முதுகுத்தண்டின் கழுத்துப்பகுதியினை மிகவும் அசையக் கூடியதாக்குகிறது. அத்துடன் குறைவான நிலைத்தன்மை உடையதாக்குகிறது. நார்ப்பிணையங்களும், மூட்டுப் பொதியுறையும் கிழிந்துவிட்டால் மேல்முள்ளெலும்பின் முகப்புப் பகுதிகள் மிக எளிதாக முன்னால் வழுக்கி மூட்டு விலகலைத் தோற்றுவிக்கின்றன.

மார்புசார் முதுகுத்தண்டில் மூட்டுகளின் கீழ்முகப்புகள் பின்னோக்கியும், மேல் முகப்புகள் முன்னோக்கியும் உள்ளன.

இந்நேரியையவும், பின்புற நார்ப்பிணையத் தொகுப்பும், விலா எலும்புகளும் சேர்ந்து மார்புசார் முதுகுத்தண்டை நிலைத்தன்மை உடையன ஆக்குகின்றன. இதனால் மூட்டு விலகல் மிகக்குறைவாகவே நிகழும்.

கீழ்முதுகுப் பகுதியில் முகப்புகள் பெரிதாகவும், வலுவுடனும் உள்ளன. முள்ளெலும்புகளின் கீழ்முகப்புகள் பக்கநோக்கி இருப்பதுடன், கீழ்முள்ளெலும்புகள் உள்நோக்கிய மேல்முகப்புகளால் தழுவப்பட்டும் உள்ளன. இது கீழ்முதுகின் தண்டினை கழுத்துசார் முதுகுத்தண்டைக் காட்டிலும் நிலையுடையதாக்குகிறது.

நிகழ்வு

முதுகுத்தண்டுச் சிதைவுகள் கடும்தாக்கத்தால் ஏற்படுகின்றன. சில வகையான தொழில்களைச் செய்யும் வேலையாட்களுக்குப் பெரிதும் ஏற்படுகின்றன. இது ஒரு கவலைக்குரிய சிதைவாகும். தண்டுவடமும் சேர்ந்து சிதைந்தால் பெரிதும் கவலைக்குரியதாகும். ஈரங்கவாதம் அல்லது நாலங்க வாதத்தை விளைவிக்கும்.

தென்னை, பனை மிகுந்துள்ள தென்னிந்தியாவின் சில மாவட்டங்களில் இம்மரங்களில் ஏறித் தேங்காய் பறிப்பதும், பதநீர் இறக்குவதும் மிக முக்கியமான தொழிலாகும். இம்மரங்களில் இருந்து கீழே விழுவதால் தொழில்சார் சிதைவு மிகப்பெரிதும் உண்டாகிறது. கேரளம், தமிழ்நாடு, கர்நாடக மாநிலங்களில் முதுகுத்தண்டு முறிவு அளவுக்கதிகமாக ஏற்படுகிறது. சுரங்கத் தொழிலிலும், கட்டிடம் கட்டும் வேலையிலும், துறைமுகங்களில் சரக்கேற்றி இறக்கும்பொழுதும் இவை பொதுவாக நிகழ்கின்றன. ஆழமில்லாத கிணற்றிலோ அல்லது நீச்சல் குளத்திலோ ஒருவர் தலைகீழாகப் பாயும்பொழுது இவ்வகை முறிவுகள் ஏற்படுவதுண்டு.

குழந்தைகளிடம் முதுகுத்தண்டு முறிவு மிகவும் குறைவே. கடினமான வேலை செய்யும் இளவட்ட அல்லது நடுவயது வாலிபரிடமே இது பெரிதும் நிகழும். சிதைவேற்படும் பொதுவான இடங்களாவன: மார்புசார் முதுகுத்தண்டின் கீழ்ப்பகுதியும், கீழ்முதுகுத்தண்டின் மேல்

மட்டங்களும் ஆகும். (T_{10} முதல் L_2 வரை). அடுத்த பொதுவான முறிவிடம் கழுத்துசார் முதுகுத்தண்டு ஆகும். (C_4-C_6)

வகைமை

பின்வரும் தலைப்புகளில் முதுகுத்தண்டுச் சிதைவுகளைப் பகுத்துப் பார்க்கலாம்.

1. கீழ்முதுகுத்தண்டிலும், மார்புசார் முதுகுத்தண்டிலும் ஏற்படும் சிதைவுகள்.
   அ) ஈரங்க வாதமில்லா நிலைச் சிதைவுகள்
   ஆ) ஈரங்க வாதத்துடன் நிலையில்லாச் சிதைவுகள் (முறிவு மூட்டு விலகல்)
2. கழுத்துசார் முதுகுத்தண்டுச் சிதைவுகள்
   அ) நாலங்க வாதமில்லா நிலைச் சிதைவுகள்
   ஆ) நாலங்க வாதத்துடன் நிலையில்லாச் சிதைவுகள்
   இ) சவுக்கடிச் சிதைவுகள்

கீழ்முதுகுத் தண்டுப் பின்பரப்பு முறிவுகள்

சிதைவு வகைகளும் நிகழ்வகையும்

முதுகுத்தண்டு நான்கு வகையான தாக்கங்களுக்கு உட்படலாம். (படம் 7.1)

1) முன்மடக்கத் தாக்கம்
2) மடக்கச் சுழற்சித்தாக்கம்
3) செங்குத்து அழுத்தம்
4) பின்மடக்குத் தாக்கம்

பின்புற நார்பிணையத் தொகுப்பு பிளந்துள்ளதா அல்லது தொடர்புற்றுள்ளதா என்பதைப் பொறுத்தே சேதத்தின் வகை அமைகிறது. மடக்கச் சுழற்சித் தாக்கமே பெரிதும் பிளவை ஏற்படுத்தி நிலையின்மையை விளைவிக்கும். இதனால் மருத்தடியாக முதுகுத்தண்டுச் சிதைவுகளை நிலையான தன்மை உடையவை, நிலையற்ற தன்மை உடையவை என்று பிரிக்கலாம்

படம் 7.1 அ. மடக்கத்தாக்கம்
ஆ. மடக்கச் சுழற்சித்தாக்கம் இ. செங்குத்து அழுத்தத்தாக்கம்

தாக்கத்தின் இயற்கை	சிதைவு வகை	இடம்	நிலைத்தன்மை	சிக்கல்
1. தூய முன் மடக்கத் தாக்கம்	ஆப்பு அழுத்த முறிவு, பின்புற நார்ப்பிணையத் தொகுப்பு தொடர்பறாமை	மார்புசார், கீழ்முதுகின் மேற்பகுதி சார் இடங்கள்	நிலையானவை	
2. மடக்கச் சுழற்சித் தாக்கம்	அ. முறிவு மூட்டு விலகல் (மூட்டு சார் அமைப்புகளின் முறிவு நார்ப்பிணையத் தொகுப்பின் பிளவு) ஆ. தூய மூட்டு விலகல்	மார்புக் கீழ் முதுகுசார் இடம் D_{11} - L_2 கழுத்துசார் முதுகுத்தண்டு	நிலையற்றவை	வாதம் பொதுவானது
3. செங்குத்து அழுத்தம்	முள்ளெலும்புப் பகுதியின் வெடிப்பு முறிவு (பின் புறப்பிணையங்களின் தொடர்பு இருத்தல்)	கழுத்துசார் முதுகுத்தண்டு	நிலையானவை	
4. பின் மடக்கத் தாக்கம்	முன்புறப்பிணையத்தின் பிளவு, பின்புறப்பிணையங்களின் தொடர்பு இருத்தல்	கழுத்துசார் முதுகுத்தண்டு	முன்மடக்கத்தில் நிலையானது	சவுக்கடிச் சிதைவுகளில் பொதுவாகக் காணப்படும்

ஈரங்க வாதமற்ற நிலைமுறிவுகள்

மருத்தடித் தனித்தன்மைகள்

இது முதுகுத்தண்டு முறிவின் பொதுவான வகை ஆகும். இது எப்பொழுதும் உயரத்திலிருந்து விழுவதாலோ அல்லது முதுகில் பளுத்தாங்கி விழுவதாலோ ஏற்படும். ஆராயும்போது முதுகில் வரையறுக்கப்பட்ட இடங்களில் சிராய்ப்புகளும், முதுகுத்தண்டின் வரையறுக்கப்பட்ட இடத்தில் தொடுவலியும் இருக்கலாம். முறிவிடத்தில் ஒரு கோணக் குவிவினைச் சில வேளைகளில் காணலாம்.

தலை, மார்பு, வயிறுமுதலிய இடங்களில் சிதைவு உள்ளனவா என்றும், அதிர்ச்சி ஏற்பட்டுள்ளமை குறித்தும், பொதுவாகச் சோதிக்க வேண்டும். கால்களில் இயக்கவாதமும், உணர்விழப்பும் இருக்கின்றனவா என்று பூர்வாங்க மதிப்பீடு செய்ய வேண்டும். அவற்றின் அளவினைக் கணக்கிட வேண்டும். சிறுநீர்ப்பையின் செயல் நிலைவாதத்தால் அது உப்பிய நிலையில் உள்ளதா என்று நோக்க வேண்டும். உயரத்திலிருந்து விழுந்த நோயருக்குக் குதிகாலைச் சோதித்துக் குதிகாலெலும்பு முறிந்து உள்ளதா என்றும் காண வேண்டும்.

முதுகுத்தண்டின் முன், பின்புற, பக்கவாட்டு ஊடுகதிர்ப்படங்களை எடுத்து முறிவு இருக்கிறதா என்றும், எவ்வகைப்பட்டது என்றும் உறுதியாக அறிந்து கொள்ளலாம். (படம் 7.2)



படம் 7.2 *ஆப்பு அழுத்த முறிவு* L_1

சிகிச்சை

முதுலுதவி

முதுகுத்தண்டு சிதைந்த எந்த நோயரையும் கவனமாக முகம் கீழ்நோக்கிய அமர்வுநிலைக்கு மாற்ற வேண்டும். இதனால் முதுகுத்தண்டு மேலும் மடங்காமலும், தண்டுவடம் மேலும் சிதையாமலும் தவிர்க்கலாம்.

ஆப்பு அழுத்த முறிவுகள்

இத்தகு நோயருக்குப் பின்புறப் பிணையங்கள் அறுபடாமல் இருக்கும். (படம் 7.1 அ) இவை நிலைமுறிவுகள் எனப்படும். இதனால் நீண்டநாள் அசைவின்மை தேவையில்லை. இவர்கள் இரண்டு அல்லது மூன்று வாரத்திற்குப் படுக்கையிலிருக்க வேண்டும். மென்திசுச் சிதைவு ஆறி வலி குறைந்தவுடன் முதுகுத்தண்டுப் பின்மடக்குப் பயிற்சிகளைச் செய்ய வேண்டும். தசை வலிமை கூடியவுடன் நோயாளியை எழுந்திருக்க அனுமதிக்கலாம். முதுகுக்கு வலுவூட்டும் உடற்பயிற்சிகளைத் தொடர்ந்து செய்ய வற்புறுத்த வேண்டும். முள்ளெலும்புகளின் வடிவத்தை மீட்டளிக்கும் முயற்சி தேவையில்லை. வலியற்று உறுதியாக இயங்கும் முதுகை மீட்டளிப்பதே சிகிச்சையின் நோக்கமாகும். 4 முதல் 6 வார கால அளவில் நோயாளி தன் கடமையைச் செய்யும் தகுதி பெற வேண்டும்..

நொறுங்கு முறிவுகள் (வெடிப்பு முறிவு)

இவை மிகவும் கடுமையான சிதைவுகள் ஆகும். ·முதுகெலும்பில் ஏற்பட்ட முறிவு நொறுங்கியிருக்கும். (படம் 7.1 இ) இவற்றைச் சிறிதே விரிந்த மாக்கட்டுச் சட்டையிட்டு, அசைய விடாது சிகிச்சையளிப்பர். முன்புற நீளவாக்குப் பிணையம் சிதைந்த முள்ளெலும்புகளுக்கு அணைவரியாக அமைகிறது. முன்புறத்தில் மாக்கட்டுச் சட்டை மார்பெலும்பு மேற்பரப்புப் பள்ளத்திலிருந்து கவட்டைச் சந்தி வரை நீண்டு இருக்கும். பின்புறத்தில் C_7 முள் புடைப்பில் இருந்து புட்ட மடிப்பின் மேலிடம் வரை நீண்டிருக்கும்.

இரண்டு முதல் மூன்று வார கால அளவில் நோயாளியை எழ விடுவர். தசைகளுக்குரிய பின்மடக்குப் பயிற்சிகளைத் தொடங்குவர்.

மாக்கட்டுச் சட்டையை மூன்றுமாத காலத்திற்கு நீக்கக் கூடாது. மாக்கட்டை நீக்கிய பின்னரும் உடற்பயிற்சி மருத்துவத்தைத் தொடர வேண்டும் நோயாளி ஒரு முதுகுத்தண்டுக் கவசத்துடன் வேலைக்குத் திரும்பலாம்.

ஈரங்க வாதத்துடன் முறிவு மூட்டு விலகல்

இச்சிதைவு மிகக் கடுமையான மடக்கச் சுழற்சித் தாக்கத்தால் ஏற்படுகிறது. (படம் 7.1 ஆ). பெரும்பாலும் தண்டுவடச் சிதைவு அல்லது வால் நரம்புத் தொகுதிச் சிதைவுச் சிக்கலுடன் ஈரங்க வாதத்தை விளைவிக்கிறது. சிக்கல் இல்லாத நோயருக்கு நொறுங்கு முறிவுக்குரிய சிகிச்சையையே அளிக்க வேண்டும்.

இவை எப்பொழுதும் நிலையற்ற சிதைவுகளாகும். இவை கடினமான சிக்கல்களாதலால் முதுகுத்தண்டுச் சிதைவுகளுக்குரிய சிறப்பு மையங்களிலே சிகிச்சையளிப்பது நல்லது. இத்தகு முடமானோர்க்கு சிகிச்சைக்கும், மறு சிரமைப்பிற்கும், முடநீக்கு அறுவை மருத்துவர், நரம்பியல் அறுவை மருத்துவர், ஒட்டறுவை மருத்துவர், சிறு நீரக மருத்துவர் முதலிய சிறப்பு மருத்துவர்கள் அடங்கிய குழுவும், நல்ல இயன்மருத்துவமும், மறுசீரமைப்பு வசதிகளும் தேவை. அறுவை மருத்துவ நுட்பங்களிலும், மறுசீரமைப்பிலும் ஏற்பட்டுள்ள இன்றைய புதிய முன்னேற்றங்களால் இவர்களில் பெரும்பாலோரின் உயிர்களைக் காப்பாற்றிச் சுதந்திரமான பயனுள்ள புதுவாழ்வு அளிக்க முடிகிறது. இத்தகு நோயருக்குத் தண்டுவடம் அல்லது வால் நரம்புத் தொகுதிக்கு ஏற்பட்டுள்ள அழிவின் தரத்தை அடியொட்டியே நோய்த்தாக்க அளவைக் கணித்து அறிய முடியும்

நோய்க்குறியியல்

முறிவு மூட்டு விலகலில் மேலுள்ள முள்ளெலும்புத் தகடால் கீழுள்ள முள்ளெலும்புப் பகுதியின் பின்மேல் ஓரம் அழுத்தப்படுவதால் தண்டுவடம் அல்லது வால்நரம்புத் தொகுதி சிதைந்து விடுகிறது. (படம் 7.3) இது பின்வரும் சிதைவு வகைகளை ஏற்படுத்தும்.

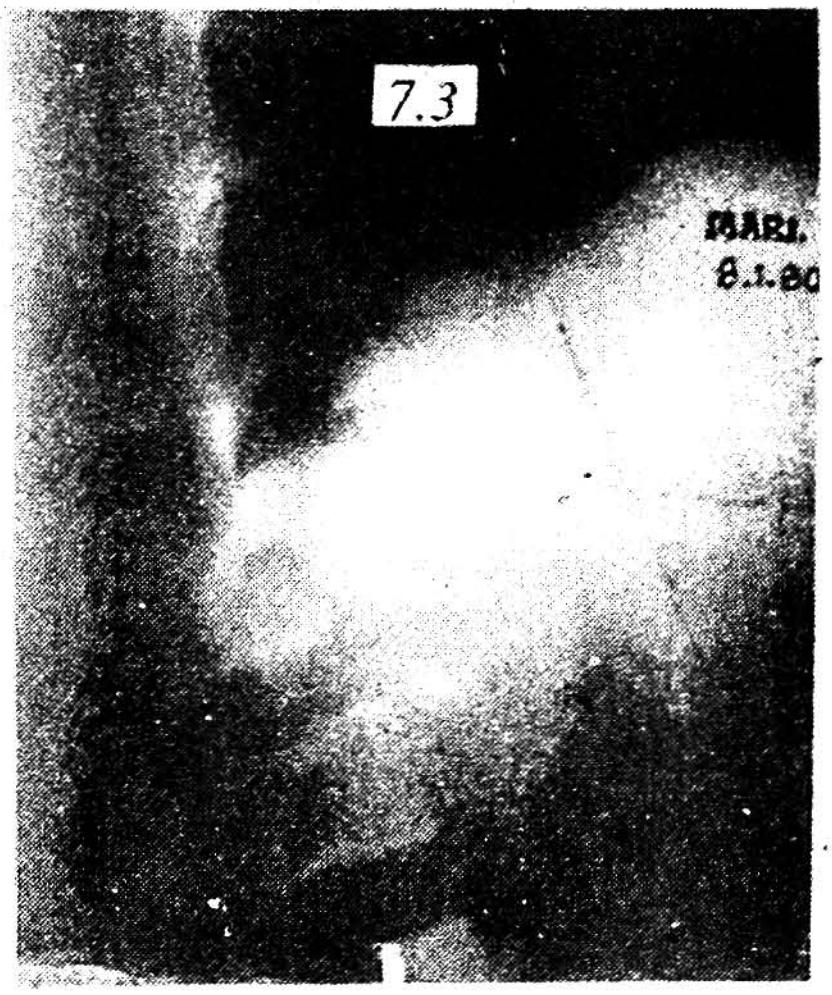

படம் 7.3 முறிவு மூட்டு விலகல் D_{12} L_1

அ. தண்டுவடச் சிதைவுகள்

1. கன்றுதலும் நீர்வீக்கமும்
2. முழுமையாகவோ, அரைகுறையாகவோ நரம்புத்தட நார்களின் குறுக்கு வெட்டும், சிராய்ப்புகளும் ஏற்படுதல். இதனைத் தொடர்ந்து அழிந்த தண்டுவடப் பொருளின் திசு அழிந்து நீர்மமாகும்.
3. தண்டுவடப் பொருளைச் சுற்றியோ அல்லது அதனுள்ளோ இரத்த ஒழுக்கு இருத்தல்.

ஆ. வால் நரம்புத் தொகுதிச் சிதைவுகள்

1. பகுதிச் சிதைவு
2. முழுமைக் குறுக்கு வெட்டு

மருத்தடித் தன்மைகள்

நோயாளி கீழே விழுந்ததாகவும், முதுகில் கடுமையான வலி ஏற்பட்டதாகவும், கால்களை அசைப்பதில் நிலையற்ற தன்மை ஏற்பட்டதையும் கூறுவார். சோதித்துப் பார்க்கும்பொழுது முள்ளெலும்பு அழிவு ஏற்பட்டுள்ள மட்டத்தில் தொடுவலியுடன் ஒரு குவிவு

இருப்பதைக் காணலாம். வயிறு, மார்பு, தலை முதலிய இடங்களில் சிதைவு ஏற்பட்டுள்ளதா என்று கண்டறியப் பொதுவான சோதனைகளைச் செய்ய வேண்டும். பின்னர் தண்டுவடச் சிதைவின் அளவினை உறுதிப்படுத்திக் கொள்ள வேண்டும். இரண்டு கீழ்ப்பக்க உறுப்புகளிலும் இயக்கவாதம் இருக்கும்.

உணர்விழப்பின் அளவு முள்ளெலும்பு அளவின் மட்டத்தைப் பொறுத்தது. தண்டுவடக் குழாய்க்குள் நரம்பு வேர்கள் வேறுபட்ட சாய்வுகளில் இருப்பதால் அது மேல், நடு, கீழ்ப்பகுதி முட்களில் வேறுபடும். மேற்பகுதி முட்சிதைவில் உணர்விழப்பு முள்ளெலும்புப் பகுதியின் ஒரு கூறுக்குக் கீழே இருக்கும். நடுப்பகுதி முட்சிதைவில் உணர்விழப்பு இரண்டு கூறுகளுக்குக் கீழே இருக்கும். கிழ்ப்பகுதி முட்சிதைவில் உணர்விழப்பு சிதைந்த பகுதிக்கு மூன்று கூறுகளுக்குக் கீழே இருக்கும். (படம் 7.4) நரம்பு உறுத்தலால் மேல்ஓர மிகை உணர்விழப்பு ஏற்படும். முறிவு மூட்டு விலகலில் தண்டுவடம் சிதைவிலிருந்து தப்புகிறது. வால்நரம்புத் தொகுதிச் சிதைவு மட்டுமே இருக்கும். D_{12} L_1 மட்டங்களுக்கு இடைப்பட்ட முறிவில் தண்டுவடச் சிதைவும், வால்நரம்புத் தொகுதிச் சிதைவும் கலந்து காணப்படும்.

நோயாளி எந்த நிலையில் கொண்டுவரப்படுகிறாரோ (முதுகுத்தண்டு அதிர்ச்சி, மறிவினைச் செயல்நிலை) அதைப் பொறுத்தே மருத்தடிக்காட்சி அமையும். முதல் சோதனையில் தண்டுவடச் சிதைவின் சரியான நிலவரத்தை அறிவது கடினம். உட்காயம், தண்டுவடத்தின் பகுதிக் குறுக்குவெட்டு, முழுமைக் குறுக்குவெட்டு அனைத்தும் முதுகுத்தண்டு அதிர்ச்சிக்குரிய வலிவற்ற ஈரங்கவாதத்தை மட்டுமே அடையாளமாகக் காட்டும். முறிவின் அளவு, மூட்டு விலகல் முதலியவற்றின் மூலம் சிதைவின் இயற்கை குறித்து ஓரளவு முடிவுக்கு வரலாம்.

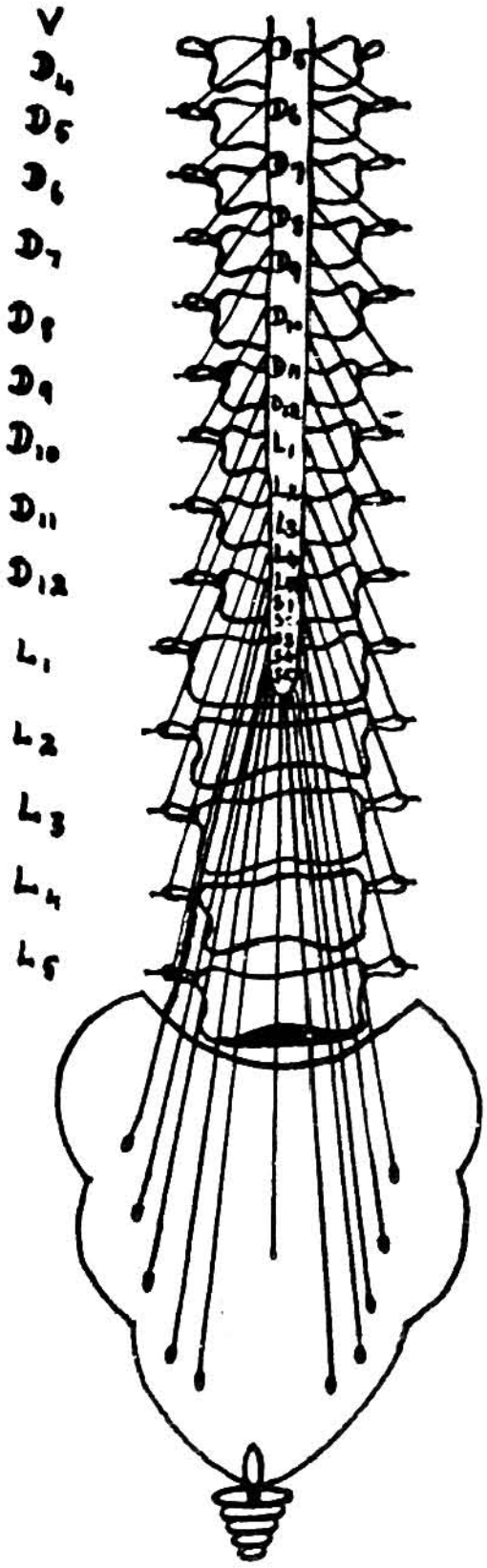

படம் 7.4 முள்ளெலும்புச் சேதத்துடன் தொடர்புபடும் தண்டுவடச் சிதைவு

முதுகுத்தண்டு அதிர்ச்சி நிலை

இந்நிலை சிதைவு மட்டத்திற்குக் கீழே முழுமையான வலிவற்ற வாதத்தையும், எல்லாப் பணியிழப்பையும் காட்டும். இந்நிலை தண்டுவடத்தின் உடலியங்கியல் துண்டிப்பு மட்டுமே ஆகும். சில நாட்கள் அல்லது வாரங்களுக்குள் முழுமையான பணி மீட்சியைப் பெற்று விடலாம்.

மறிவினைச் செயல்நிலை

தண்டுவட நார்களின் பகுதிப் பிளவுள்ள நோயருக்கு தண்டுவட அதிர்ச்சி நிலைக்குப்பின் ஈரங்கவாதநிலை நீண்டு தொடரும். சிறுநீர்ப்பையின் மறிவினைச் செயல் மீளும். அழிவின் அளவைப் பொறுத்து இயக்கப் பணிகளும் உணர்வுப் பணிகளும் ஓரளவு சரிப்படும்.

தண்டுவட நார்கள் முழுமையான உடற்கூறுசார் பிளவுள்ள நோயருக்குத் தண்டுவட அதிர்ச்சி நிலையைத் தொடர்ந்து சிதைந்த மட்டத்திற்குக் கீழே ஒட்டு மொத்தமான மறிவினையுடன் மடக்கநிலை இருக்க ஈரங்கவாதம் ஏற்படும். இத்தகு நோயருக்கு நன்னிலையை எதிர்பார்க்க முடியாது.

மறிவினைப் பணிகள் தவறும் நிலை

இந்நிலை சிறுசீர்ப்பாதையில் கிருமித்தாக்கமும், நுண்ணுயிர் நச்சேற்றக் குருதியும் மிகுதியாக ஏற்படும் நோயருக்கு உருவாகும். ஏற்கனவே மீட்டுப்பெற்ற பணி ஏதுவாயினும் அதை இழக்க நேரிடும். இது உண்மையிலேயே இறுதிநிலை ஆகும். ஈரங்க வாதம் மீண்டும் வலிவற்றதாகிவிடும். T_{12} முதல் L_1 வரையில் உள்ள முள்ளெலும்புகளின் மட்டத்தில் ஏற்படும் சிதைவில் தண்டுவடமும் வால்நரம்புத் தொகுதியும் சேர்ந்தே சிதைந்திருக்கும். மருத்தடிக்காட்சி ஒரு கலப்புநிலையில் இருக்கும் வால் நரம்புத் தொகுதிச் சிதைவுகள் ஓரளவிற்கோ, மிகுந்த அளவிற்கோ சீராகும்.

ஊடுகதிரியத் தனித்தன்மைகள்

முன்புற, பின்புற, பக்க நோக்குகளில் எடுக்கப்படும் படங்கள் சேதத்தின் வகைகளையும், அளவையும் காட்டும். தண்டுவடத்திற்குள் இடம் பெயர்ந்த துண்டுகளைத் துல்லியமாகக் கண்டுபிடிக்க கணிப்பொறி ஊடு கதிர்ச்சோதனை பயன்படும். (படம் 7.5)

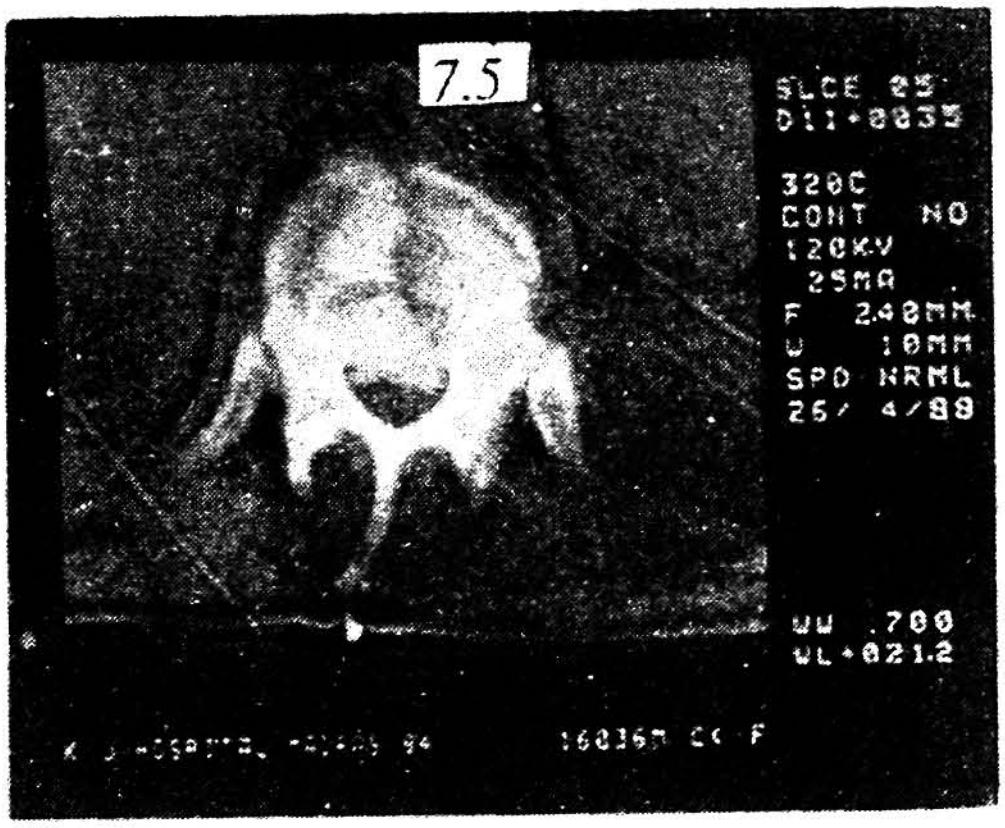

படம் 7.5 *இடம் பெயர்ந்த எலும்புத்துண்டு தண்டுவடத்தை அழுத்துவதைக் காட்டும் கணிப்பொறி அலகீடு*

முறிவின் மேலாண்மை

மருத்துவமனைக்கு வந்த பின்னர் நோயாளியை விபத்துச் சிகிச்சைக் கூடத்திலிருந்து கதிர்வீச்சியல் துறைக்கு மிகுந்த கவனத்துடன் மாற்ற வேண்டும். இதனால் மேலும் தண்டுவட அழிவை ஏற்படுத்தும் குலுக்கலையும், மடக்கத்தையும் தவிர்க்கலாம். அவ்வாறு ஏற்படுவது இரண்டாம் விபத்து' எனப்படும்.

முடுமுறைச் சிகிச்சை

நோயாளியை மல்லார்ந்த அமர்வுநிலையில் ஒரு பிளவைப் படுக்கையில் படுக்க வைத்துக் கிடைநிலை நேராக்கத்திற்காகக் குவிவின் அடியில் ஒரு தலையணை வைக்க வேண்டும். இதனால் முறிவு மூட்டு விலகல் நேராகலாம். அழுத்தப்புண்ணைத் தவிர்க்க நோயாளியை நான்கு மணி நேரத்திற்கு ஒருமுறை திருப்பிப் போட வேண்டும். ஈரங்க வாதம் சீர்படத் தொடங்கியவுடன் ஒரு முழுமையான மாக்கட்டுச் சட்டையை இட வேண்டும். மாக்கட்டுச் சட்டையை 2 முதல் 3 வாரங்களுக்கு வைத்திருக்க வேண்டும். நோயாளிக்குத் தசைவலிமை நன்னிலை அடைந்தவுடன் எழுந்திருக்க அனுமதிக்கலாம்.

அறுவைச் சிகிச்சையின் பங்கு

முள்ளெலும்புப் புடைப்புகளின் இரு பக்கங்களிலும் உறாரிங்டன் நேர்கோல்கள் அல்லது லூாக் 'L' வடிவக் கோல்கள் போன்றவற்றைப் பயன்படுத்தி முள்ளெலும்பை நிலைப்படுத்த அறுவை நேராக்கமும் உட்பொருத்தமும் செய்யலாம். மேலும் நோயாளியை மேலாள அறுவைச் சிகிச்சை உதவும். பின்வரும் சூழ்நிலைகளில் அறுவைச் சிகிச்சை செய்யலாம்.

1) தண்டுவடப் பகுதிச் சிதைவுள்ள நோயருக்கு ஈரங்க வாதம் சுகப்படுவது தடைப்பட்டு நோய் மிகுதியானால், தண்டுவடத்தின் அழுத்தத்தைக் குறைத்து, முள்ளெலும்பின் உட்பொருத்தத்தையும் செய்யலாம்.

2) முள்ளெலும்பின் ஒரு உடைந்த பெரியதுண்டு தண்டுவடக் குழாய்க்குள் பின்புறமாக இடம் பெயர்ந்து வெளிப்படையாகத் தெரிந்தால் தண்டுவடத்தில் அழுத்தம் குறைய எலும்புத்தகட்டை வெட்டி முதுகுத்தண்டை நிலைப்படுத்துவர்

3) தண்டுவடம் முழுமையாக அழிந்த மிகப் பெரிய அளவுகளிலான முறிவு மூட்டு விலகலில், விரைவாக அறுவைச் சிகிச்சை செய்து முதுகுத்தண்டை நிலைப்படுத்துவர். நோயரின் மறு சீரமைப்பை இது எளிதாக்கும்.

4) சேர்வை முறிவு (எ.டு) துப்பாக்கிப் குண்டு அல்லது எறிபடைச் சிதைவுகளில் புண்ணின் புன் திசு நீக்கம் செய்ய வேண்டும்.

5) நேராக்க இயலா மூட்டு விலகல் - அறுவை நேராக்கமும் உட்பொருத்தமும் செய்ய வேண்டும்.

ஈரங்கவாத மேலாண்மை

காயம்சார் நோய்க்குறியியலின் உள்ள படியான பிணிநிலை மூன்று நாள் முதல் மூன்று வாரங்கள் வரையில் எந்த நேரமும் வெளிப்படும். நோயருக்கு அரைகுறையான தண்டுவடச் சிராய்ப்பு இருந்தால் விரிநிலை ஈரங்கவாதம் உருவாகும் முழுமைச் சேதம் மடக்க நிலை ஈரங்க வாதத்தை உருவாக்கும்.

படுக்கைப் புண்களும், சிறுநீர்ப்பாதையின் கிருமித்தாக்கமும், இறப்பிற்குரிய மிகப் பொதுவான காரணங்களாகும். ஆதலால் அவற்றைத் தவிர்ப்பதே விரைந்த சிகிச்சையின் நோக்கமாகும். ஈரங்கவாத நோயரைத் தன்னிறைவுள்ள வாழ்க்கைக்கு மறுசீரமைப்பதே அடுத்த நடவடிக்கை ஆகும்.

நிகழ்ந்த உடன்நிலைக் காயம்சார் ஈரங்க வாதத்தின் மேலாண்மை பின் வருவனவற்றை உள்ளடக்கும்.

1) பொதுவான கவனிப்பு

2) உளவியல்சார் கவனிப்பு

3) தோல் கவனிப்பு

4) சிறுநீர்ப்பை கவனிப்பு

5) குடல் கவனிப்பு

6) மறுசீரமைப்பு

பொதுவான கவனிப்பு

இந்நோயாளிகளுக்கு நைட்ரஜன் எதிர்ச்சம நிலையும், இரத்த சோகையும் தோன்றுவதால் பொதுவான சிகிச்சை முக்கியமானதாகும். புரதமிகு சத்துணவும், இரத்தசோகைச் சிகிச்சையும் நோயாளியின் எதிர்ப்பாற்றலை அதிகரிக்கும்.

உளவியல்சார் கவனிப்பு

தன்னால் இனிமேல் நடக்க முடியாது என்று அறிந்தவுடன் நோயாளியின் முழுமையான மருத்தடி மதிப்பீட்டில் ஏற்படும் உணர்வுசார் அதிர்ச்சியும், சோகமுமே மிக முக்கியமான கூறாகும். நோயாளி நடமாட இயலாமல் போனாலும் தன்னூக்கத்துடன் சமுதாய வாழ்வில் மீண்டும் ஈடுபட இயலும் என்ற நம்பிக்கையும் உளவியல்சார் ஆதாரமும் அளிக்க வேண்டும் என்பது மிகவும் முக்கியமானதாகும். அப்படிப்பட்ட நிலைப்பட்ட முன்உணர்வுகளை எய்தாதவரை தேர்ந்தெடுத்த சிகிச்சை நடவடிக்கைகளுக்கு நோயாளியை வழிப்படுத்தவோ, ஒத்துழைப்பைப் பெறவோ இயலாது.

தோல் கவனிப்பு

இதில் படுக்கை புண்களைத் தடுப்பதும், சிகிச்சை அளிப்பதும் முக்கியமானவையாய் அடங்கும்.

படுக்கைப் புண்கள் (அழுத்தப் புண்கள்)

படுக்கைப் புண்கள் அல்லது படுக்கைச் சீழ்ப்புண்கள் என்பவை மென்திசுக்களின் மேல் நீண்ட காலமாக மிகையழுத்தம் ஏற்படுவதால் வரையறைக்குட்பட்ட பரப்பிலே ஏற்படும் உயிரணு மரிப்பு ஆகும். அரைகுறை உணர்வு உள்ள எலும்புத் துருத்தங்களின் மேற்பரப்புக்கள் படுக்கைச் சீழ்ப்புண்களாய் நிலைகுலைந்து மிகவும் பாதிக்கக் கூடியனவாகும். அழுத்தப் பரப்புகளான திரிகம் (சேக்ரம்), குதியின் பின்புறம், தொடையெலும்புப் பெருமொட்டு முதலியவற்றின் மேல் இது பொதுவாக ஏற்படும்.

புண்ணின் பரப்பையும் ஆழத்தையும் அடியொட்டி இவற்றைத் தரம் I, II, III என்று வகைப்படுத்தலாம்.

நோய்விளைமுறை

படுக்கைப்புண் மிகையழுத்தப் பகுதிகளில் மிகையுமிழ் பரப்பாகத் தொடங்கும் (தரம் I). அழுத்தப் பகுதிகளான திரிகம் (சாக்ரம்) தொடையெலும்புப் பெருமொட்டு, குதிப்பகுதிகளைக் கவனமாகப் பராமரிப்பதன் மூலம் அதைத்தவிர்க்க வேண்டும். நிகழ்ந்தவுடனிலையில் நோயாளியை ஒரு முதுகுத்தண்டுத் திருப்புச் சட்டத்தில் வைத்துப் பேணி நான்கு மணி நேரத்திற்கு ஒருமுறை திருப்ப வேண்டும். ஈரங்க வாத நோயருக்கு முதுகுத்தண்டுத் திருப்புச் சட்டங்கள், காற்றுப் படுக்கைகள், நீர்ப் படுக்கைகள் முதலியவற்றைப் பயன்படுத்திப் படுக்கைப்புண்கள் ஏற்படுவதைத் திட்டவட்டமாகக் கூடியவரை குறைக்கலாம். இத்தகைய சாதனங்கள் கிடைக்காத இடங்களில் பூனா அல்லது சென்னை முறைப்படி பயிற்சிபெற்ற தாதித்துணைவரைக் கொண்டு போதுமான எண்ணிக்கையில் தலையணைகளைப் பயன்படுத்தி அடிக்கடி நோயாளியைத் திருப்பிப் போட்டால் மிக வெற்றிகரமாகப் படுக்கைப் புண்களை முழுமையாகத் தடுக்கலாம். அன்றாடம் கட்டிடுவது, மடிந்த திசுவையும், அழுகி உரிந்த தோலையும்

வெட்டி எடுப்பது, கிருமித்தாக்கத்தைக் கட்டுப்படுத்துவது போன்றவை சிகிச்சையில் அடங்கும். படுக்கைப் புண் பரப்பு தூய்மையான துகள் திசுவைக் காட்டும்போது தோல்பதியன் இட வேண்டும். எலும்பை வெளிக்காட்டும் ஆழமான படுக்கைப்புண்களுக்கு திசுத்தகட்டுத் தோல் அல்லது தசைத்தோல் மடிப்புகளால் ஒட்டு அறுவை மருத்துவ மீட்டுருவாக்கம் தேவைப்படும்.

சிறுநீர்ப்பை கவனிப்பு

முதுகுத்தண்டு அதிர்ச்சிநிலை

முதுகுத்தண்டு அதிர்ச்சிநிலையின் போது சிறுநீர் தேக்கி வைக்கப்படுகிறது. வாதப்பட்ட பை உப்புவதால் அதிலிருந்து சிறுநீர் பெருகி வழிகிறது. பை நரம்பிழந்த உறுப்பு போலச் செயல்படுகிறது. அதனால் சிறுநீரை முழுமையாய் வெளியேற்ற இயலாது.

சிறுநீர்ப்பையின் பணிகளைக் கட்டுப்படுத்தும் மறிவினைப் பாதைகளில் பிளவினைப் பொறுத்துச் சிறுநீர்ப்பையின் அடுத்த செயற்பாடு அமைகிறது. சிறுநீர்ப்பைக்குரிய மறிவினைமையம் தண்டுவடத்தில் S_2 -S_3 மட்டத்தில் உள்ளது. இதனைப் பெருமூளைப்புறணியிலுள்ள உயர்மையங்கள் கட்டுப்படுத்துகின்றன. (படம் 7.6)

தானியங்கிச் சிறுநீர்ப்பை

(மேல் இயக்க நரம்பணுச் சிறுநீர்ப்பை)

S_2 மட்டத்திற்கு மேல் தண்டுவடத்தில் முழுமைக் குறுக்குவெட்டின் பின்னர் நிகழும் சிறுநீர்ப்பையின் வகை இதுவாகும். மறிவினை மையங்கள் சிறுநீர்ப்பையின் கட்டுப்பாட்டை மேற்கொள்கின்றன.

மறிவினை வளைவு சிறுநீர்ப்பையிலிருந்து திரிகத் தண்டுவடம், உள்ளீட்டு உரு, முதலியவற்றுக்குச் சென்று பின் மீண்டும் சிறுநீர்ப்பைக்குத் திரும்புகிறது. சிறுநீர்ப்பை தனித்த மறிவினையால் கட்டுப்படுத்தப்படும் ஒரு உறுப்பு ஆகிறது. சிறுநீர்ப்பை சிறுநீரால் உப்பும்போது நோயாளி தன்னிச்சையின்றி மறிவினைச் செயற்பாட்டால் முற்றிலும் சிறுநீர் கழித்து விடுகிறார். தூண்டுகை சிறுநீர்ப்பைச்

சுவரிலிருந்து வரும் அகநிலைப்பட்டதாகவோ அல்லது ஒருமித்த அசைவைக் கிளறும் புறநிலைத்தூண்டு கைகளாகவோ இருக்கும். ஆனால் சிறுநீர் மேலும் மேலும் சேரும்போது சிறுநீர்ப்பையின் அளவு பெரிதாவதால் வயிற்றில் ஒரு உணர்வை ஏற்படுத்தும். அதனைச் சிறுநீர்ப்பை நிறைந்துவிட்டதாக அவர்கள் கூறுவர். ஒட்டுமொத்தமான நடுஊர்ப்பு வழித் தூண்டுகைகளால் மறிவினைகள் முடிவுற்றவுடன் சிறுநீர் எந்த ஒரு முன்னறிவிப்பும் இன்றிக் கழிந்துவிடும். தேக்கச்சிறுநீர் மிகக்குறைந்த அளவிலேயே இருக்கும். இதற்கு தண்டுவடச் சிறுநீர்ப்பை அல்லது தானியங்கிச் சிறுநீர்ப்பை என்று பெயர். இந்நிலை தோன்ற 2 முதல் 6 வார காலம் ஆகும்.

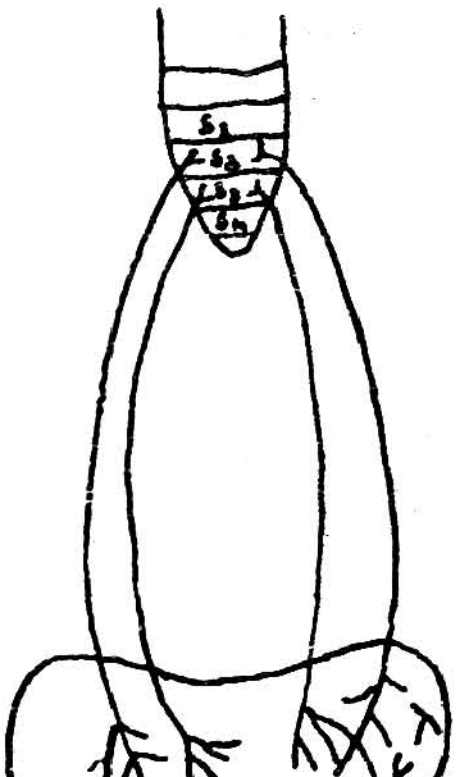

படம் 7.6 *சிறுநீர்ப் பையின் உள் நரம்பியல்*

தன்னாட்சி நரம்பு விளைமுறைச் சிறுநீர்ப்பை

(கீழ் இயக்க நரம்பணுச் சிறுநீர்ப்பை)

இது S_2 மட்டத்திலோ அல்லது அதற்குக் கீழோ, அதாவது தண்டுவடக்கூம்பு, வால் நரம்புத் தொகுதிப் பகுதிகளில் ஏற்படும் சிதைவுகளில் நிகழ்கிறது. இது மறிவினை மையத்தை ; அதன் நரம்பு வேர்களிலிருந்து நடுஊர்ப்பு வழிகள், வெளிப்புறச் செல்வழிகளுடன் தகர்க்கிறது. இதனால் சிறுநீர்ப்பைச்சுவரின் தசையியல்பு - அதாவது; டிட்ரஸ்ஸர் நரம்பு முடிச்சுகளின் அகநிலைப்பின்னலை அடியொட்டிச், சிறுநீர்ப்பை தனிப்படுகிறது. ஓரளவு பணிக்கு மீளும் இச்சிறுநீர்ப்பை தன்னாட்சிச் சிறுநீர்ப்பை அல்லது உறுதி குறைந்த சிறுநீர்ப்பை எனப்படும். வயிற்றுத்தசை இயல்பமைப்பின் பயிற்சிவழிக் குறுக்கத்தாலோ அல்லது உடலுழைப்பு அழுத்தத்தாலோ சிறுநீர் கழிக்கத் துணை செய்யலாம். உட்சுருக்கித் தசையின் இறுக்கத்தால் தேக்கச்சிறுநீர் மிகுதியாக இருக்கும். (300 - 400 C.C)

சிகிச்சை

சிறுநீர்ப்பை மேலாண்மையின் நோக்கங்களில் அடங்குவன.

1. சிறுநீர்ப்பை மிகை உப்பலைத் தவிர்த்தல்.
2. சிறுநீரில் கிருமித்தாக்கத்தைத் தடுத்தல்.
3. சிறுநீர்ப்பையின் வகையை அடியொட்டி அமையும் சிறுநீர்ப்பைப் பயிற்சி மூலம் கட்டுப்பாட்டு அடக்கத்தை மீட்டளித்தல்.

முதல் 24 மணி நேரச் சிறுநீர்த் தேக்கத்தில் குறுக்கிட வேண்டிய அவசரம் இல்லை. நோயாளி வசதியிழந்து தவிக்கும் போது மிகை உப்பலைத் தவிர்க்க வேண்டியது அவசியம். நுண்ணுயிர் நச்சேறா முன்னெச்சரிக்கை நடவடிக்கையுடன் இடைநிறுத்தச் சிறுநீர்ச் செருகு வடிகுழாய் வெளியேற்றம் மூலமாகவோ அல்லது உள்ளமர் செருகு வடிகுழாய் மூலமாகவோ இதை நிறைவேற்றுவர். வடிகாலை நிலைநாட்டிய பின், மேலோங்கும் சிறுநீர்க் கிருமித்தாக்கத்தைத் தடுப்பதற்கும், கனிமப் படிவ உடற்கற்கள் உருவாதலைத் தவிர்ப்பதற்கும் பின்வரும் பிற நடவடிக்கைகளை மேற்கொள்ள வேண்டும்.

1) இரண்டு முதல் மூன்று லிட்டர் அளவுக்குத் தாராளமான நீர்ம உள்ளெடுப்பு

2) நோய்த்தடுப்பிற்கான நுண்ணுயிர்க் கொல்லிகள்

3) அன்றாடச் சிறுநீர்ப்பைக் கழுவல்

சிறுநீர்ப்பையின் மீள்பயிற்சி

சிறுநீர்ப்பையின் பணி மீட்சிக்கு 2 முதல் 6 வார காலம் வரை ஆகும். இயக்க மீட்சிக்கும், உணர்வு மீட்சிக்கும் உரிய குறிகள் இருக்கும்போது சிறுநீர்ப்பையின் மீள்பயிற்சியை மேற்கொள்ள வேண்டும். இதற்கு செருகுவடிகுழாயை அடைத்துச் சிறுநீர்ப்பையின் மறிவினைக் காலியாக்கத்தை ஊக்குவிக்க வேண்டும். மறிவினைக் காலியாக்கத்துடன் தானியங்கிச் சிறுநீர்ப்பையை நிலைநாட்டிவிட்டால் செருகு வடிகுழாயை நீக்கி விடலாம்.

தன்னாட்சிச் சிறுநீர்ப்பை உள்ள நோயருக்குப் பொச்சுமேற்புற அழுத்தத்தையும், மிகை வயிற்று அழுத்தத்தையும் கற்றுத்தர வேண்டும். (சிறுநீர்ப்பைக் கண்டக் குறுக்கத்தடயம் இருந்தால் சிறுநீர்ப்பைக் கண்ட வெட்டு அகற்றல் முதலிய அறுவைச் சிகிச்சை நடவடிக்கைகள் தேவைப்படலாம்).

குடல் கவனிப்பு

குடல் வாதம் மலத்தேக்கத்தை விளைவிக்கும். மலமென்மையாக்கம் விரல்துணை மலநீக்கம்.உட்செருகு மருந்துகளின் பயன்பாடு. மல்க்குடல் கழுவல் முதலின குடல் கவனிப்பில் அடங்கும்.

மறுசீரமைப்பு

கடந்த இருபது ஆண்டுகளில் கிடைத்த மருத்துவ அறிவியல் வெற்றிகளில் ஈரங்கவாத நோயரின் மறுசீரமைப்பும் ஒன்றாகும். இந்நோயாளிகளுக்கு, உடலியல். உடலியங்கியல், பொருளாதாரத் தன்னிறைவுகளும், சமூக முழுமையும் தேவை. மருத்துவ மறுசீரமைப்பு சரியாக ஈரங்கவாதச் சிகிச்சையின் தொடக்க நிலையிலிருந்து தொடங்க வேண்டும்.

உடலிலுள்ள வாதப்படாத தசைகளை முன்னேற்ற ஒழுங்குமுறைப்பட்ட உடற் பயிற்சிகளைப் பின்பற்ற வேண்டும். தோள், இடுப்பு, மேல்பக்கவுறுப்புத் தசைகளைப் பயன்படுத்தி நோயாளி தானே படுக்கையிலிருந்து சக்கர நாற்காலிக்கு இடம் மாறிக் கொள்ளவும் திரும்பவும் பயிற்சியளிக்க வேண்டும். பெருங்கிளைத் தசைகளைப் பயன்படுத்தி இடுப்பை அசைக்கவும், வாதப்பட்ட கால்களை ஆட்டவும் நோயாளியால் இயலும். கால்களுக்கான நீண்ட முடநீக்குக் காலணிகள், இணைத்தாங்குகோல்கள் மூலம் நோயாளிக்கு 'முக்காலி நடப்பு' என்ற முறையில் நடமாடக் கற்றுத்தரலாம்.

ஊனமுற்ற நோயாளிகளை உளவியல் அடிப்படையில் மறுபடி சரிசெய்து பொருளாதார அடிப்படையில் சுதந்திரமானவராகவும், சமூக அளவில் ஏற்றுக் கொள்ளக் கூடியவராகவும் மாற்ற அவர்களைப் பயனுள்ள தொழிலில் மீண்டும் அமர்த்துவதற்கு நீண்ட காலமாகும். பூனாவிலுள்ள இந்திய நிலப்படையின் ஈரங்கவாத நோயருக்கான இராணிமேரி மறுசீரமைப்பு மையம் நம் நாட்டில் ஈரங்கவாதமுள்ள மாஜி இராணுவத்தினருக்கு நல்ல வேலைவாய்ப்பையும், சமூக சீரமைப்புச் சேவைகளையும் அளிக்கிறது.

கழுத்துசார் முதுகுத்தண்டுச் சிதைவுகள்

கழுத்துசார் முதுகுத்தண்டுச் சிதைவின் பொதுவான வகை மிகை மடக்கச் சிதைவாகும். இது தலையின் மேல் பாரமான பளு விழுவதாலோ அல்லது ஆழமற்ற நீச்சல் குளத்தில் தலைகீழாகக் குதிப்பதாலோ ஏற்படுகிறது. இது பெரிதும் கழுத்துசார் கீழ்மட்டத்தில் - பொதுவாக C_5 C_6 C_7 மட்டத்தில் மூட்டுவிலகலாக அமையும். இந்த மட்டத்தில் மூட்டுவிலகும்போது அது தண்டுவடத்திற்குத் தீவிரமான சிதைவுகளை ஏற்படுத்தி நாலங்கவாதத்தை விளைவிக்கிறது, (படம் 7.7)

படம் 7.7 C_6 C_7 இன் முறிவு மூட்டு விலகல்

கழுத்துசார் கீழ்முதுகுத்தண்டுச் சிதைவுகள்

முதலுதவி

இந்த நோயாளிகளை மிதமிஞ்சிய கவனத்துடன் கையாள வேண்டும். தலையையும் கழுத்தையும் மணல் பைகள், தலையணைகள் அல்லது கழுத்துசார் முதுகுத்தண்டுப் பலகைகள் மூலம் தயார்படுத்தி; இடம் மாற்றும்போதோ அல்லது ஊடுகதிர்ப்படமெடுக்கும்போதோ நொடிப்பொழுது கூட மடக்க அசைவை அனுமதிக்கக் கூடாது.

மருத்தடித் தனித்தன்மைகள்

நோயாளிக்கு ஏற்பட்ட சிதைவைப் பொதுவாக மதிப்பிட்ட பின்னர், தலைச்சிதைவுகள் உள்ளிட்ட பிற சிதைவுகளை ஒதுக்கிப் பொதுவான இதய இயக்கத்தை மீட்க வேண்டும். கழுத்தில் மிதமிஞ்சிய வலியும், தசையிறுக்கமும், மூட்டுவிலகிய இடத்தில் தொடுவலியும் இருக்கும். வாதத்தின் அளவினை மதிப்பிட ஒரு நரம்பியல்சார் சோதனையைச் செய்ய வேண்டும். இது சரியாகத் தண்டுவட அழிவின் மட்டத்திற்கு மேல் உள்ள கூறில் நரம்பு உறுத்தல் தடயத்தைக் காட்டும். இதனால் தசையிறுக்கமும், மிகை உணர்வும், கைகளின் வகை மாதிரிக் கிடைநிலைகளும் விளையும்.

தண்டுவட அழிவு C_6 அளவில் இருந்தால் C_5 கூறில் உறுத்தல் தடயம் இருக்கும். தோள்பட்டை நிமிர்த்தி முக்கோணத்தசை, முழங்கை மடக்கித் தசைகள், மல்லார்த்து தசைகளில் இறுக்கம் இருக்கும். நோயாளி கைகள் வெளிவாங்கி, விலக்கிச்சுழற்றி, முன்கை மல்லார்ந்த நிலையில் படுத்திருப்பார். சிதைவு C_7 மட்டத்தில் இருந்தால் C_6 கூறு உறுத்தலையும், தோள் ஒடுக்கித் தசைகள், முன்கைப் புரட்டித் தசைகளில் இறுக்கத்தையும் காட்டும். நோயாளி கைகளை ஒடுக்கி, முன்கை உடலின் மேல் உட்புரண்டு கிடக்கும்நிலையில் படுத்திருப்பார். இரண்டு கீழ்ப்பக்கவுறுப்புகளும் வாதப்பட்டிருக்கும். C_4 C_5 சிதைவுகளில் திரைத்தசை வாதத்தால் சுவாசத்துன்பம் இருக்கும்.

ஊடுகதிரியத் தனித்தன்மைகள்

ஊடுகதிரியச் சோதனை அழிவின் அளவையும், சிதைவின் வகையையும், இடப் பெயர்ச்சியையும் காட்டும். மேல்கழுத்துச் சிதைவுகளில் மண்டையோட்டின் அடியில் சிதைவுகளை ஒதுக்க, எப்பொழுதும் மண்டையோட்டு ஊடு கதிர்ப்படங்களை எடுக்க வேண்டும். காந்த சக்தி எதிர்ப்பிரதிபிம்பப் படுத்தலைப் பயன்படுத்தினால் சிதைவுமட்டத்தில் தண்டுவடத்திற்கு ஏற்பட்டுள்ள வடிவ அளவை உள்ளபடி அறியலாம். (படம் 7.8)

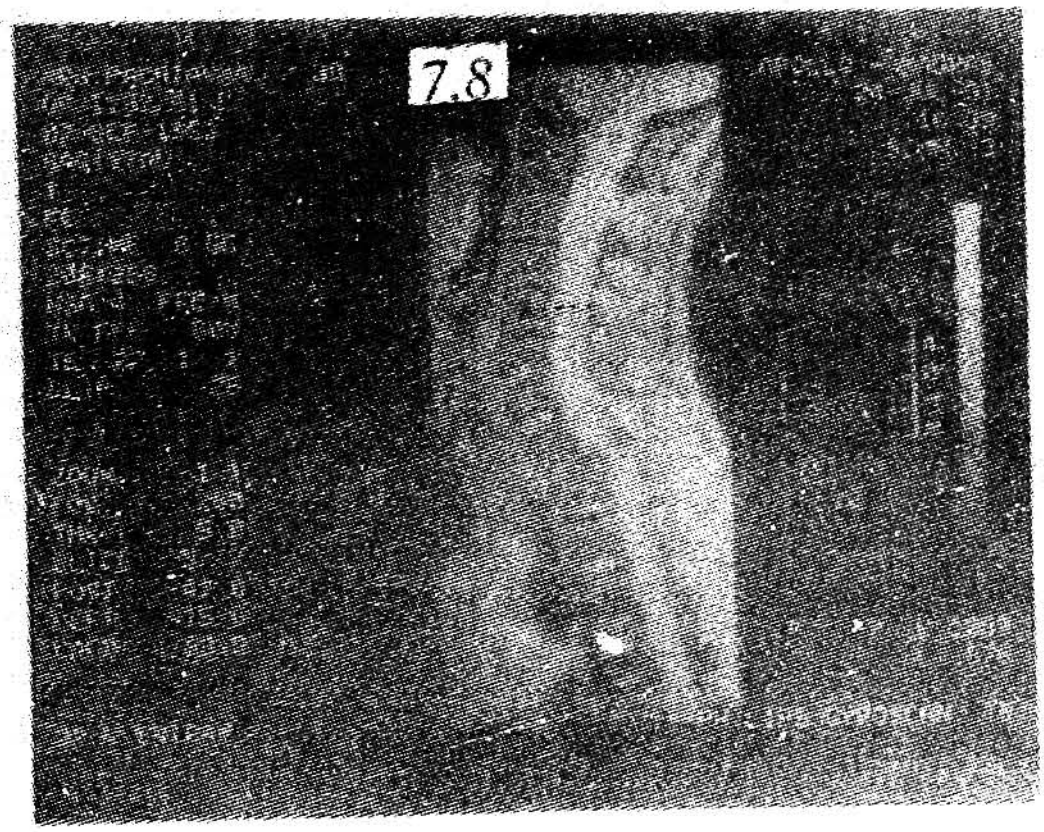

படம் 7.8 *கணிப் பொறி அலகீடு*

சிகிச்சை

மூட்டுவிலகலை நேராக்கி நிலையானதன்மை உருவாகும் வரை அதைநிலை நிறுத்துவதே சிகிச்சையின் நோக்கமாகும். கார்ட்னர் வெல்ஸ் மண்டையோட்டுக் குறடு மூலம் மண்டையோட்டு இழுவை இடுவதே மிகச் சிறந்த சிகிச்சை முறையாகும். நோயாளியை முதுகுத்தண்டுத் திருப்புச் சட்டத்தில் வைத்து சிகிச்சை அளிக்க வேண்டும். (படம் 7.9)

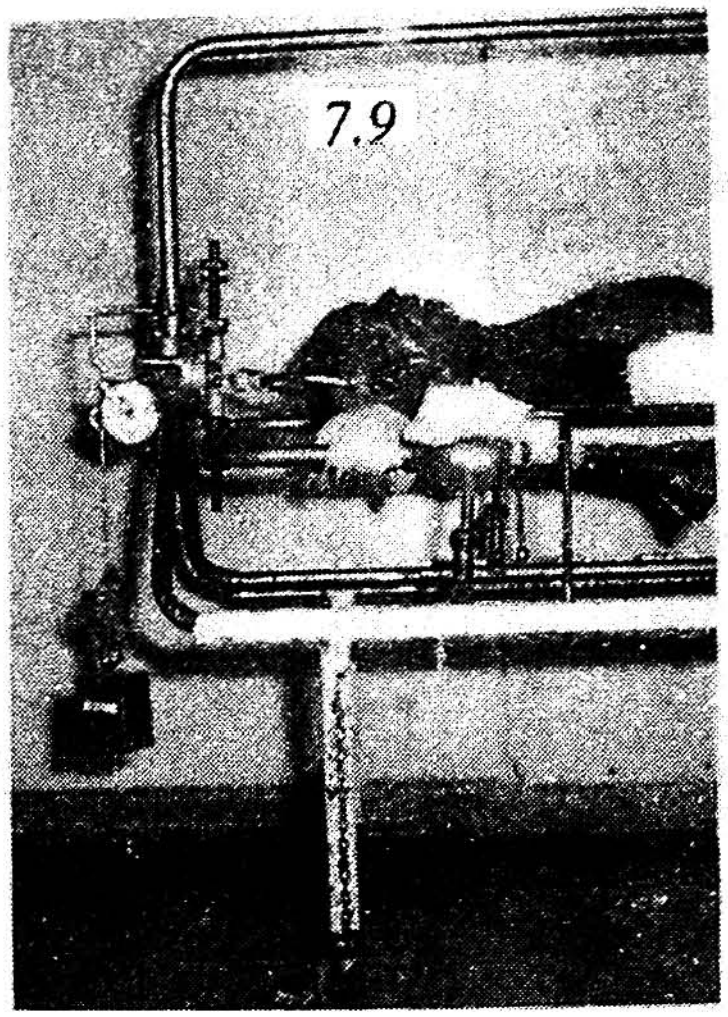

படம் 7.9 *மண்டையோட்டு இழுவையைக் காட்டும் முதுகுத்தண்டுத் திருப்புச் சட்டத்தின் தலைப்பு முனை*

க்ளிசன் தொட்டில்கட்டு உறால்டர் இழுவை

மண்டையோட்டு இழுவைக்குரிய வசதி கிடைக்காத இடங்களில் கழுத்துக்கு ஒரு தொட்டில்கட்டு மூலம் இழுவை இடுவர். (படம் 7.10). இத்தொட்டில்கட்டு முகவாய், பிடரி வழியாக இழுவை இடும். ஆனால் இது நோயாளிக்கு இடைஞ்சலாக இருக்கும். வெகுநேரத்திற்கு வைத்திருக்க இயலாது.

உத்தி

மண்டையோட்டுப் பற்றுக்குறடுப் பிணைப்பூசிகளைச் சிறிய வெட்டுக்கள் வழியாக பாரைடல் புடைப்புகளோடு நேரொழுங்கில் உள்ள மண்டைப்பக்க மேடுகளின் மேல் இடுவர். இத்துடன் பத்துப்

பவுண்டு எடையை ஒரு உருளையின் மேல் இணைத்துக் கழுத்தை நடுநிலை அமர்வுநிலையில் வைக்க வேண்டும். சட்டத்தின் தலைப்பக்கத்தை உடற்பளுவால் எதிர்இழுவை விளையுமாறு உயர்த்தி வைக்க வேண்டும்..



படம் 7.10 *க்ஸிஸ்ஸன் தொட்டில் கட்டு இழுவை*

கழுத்துசார் முதுகுத்தண்டின் பக்கநோக்கு ஊடுகதிர்ப்படங்களை எடுத்து மூட்டு விலக்கம் நேராகி விட்டதா என்று சோதிக்க வேண்டும். மூட்டு விலக்கம் நிலைத்திருந்தால் பளுவைக் கூட்டிப் பின்னர் மீண்டும் ஊடுகதிர்ப்படங்களை எடுக்க வேண்டும். ஊடுகதிர்ப்படத்தில் மூட்டு விலக்கம் நேராகி இருந்தால் ஒரு மெத்தட்டை ஆதாரத்தில் கழுத்தை நீட்டிப் பளுவைக் கூடியவரை குறைத்து நேராக்கத்தை நிலைநிறுத்த வேண்டும்.

படுக்கைப்புண்களைத் தடுக்க நோயாளியை வரையறுத்த கால இடைவெளியில் திருப்ப வேண்டும். இரண்டு வார கால அளவுக்குப் பின்னர் வரையறைக்குட்பட்ட இடத்தில் வலி குறைந்துவிட்டால் இழுவையை நீக்கி ஒரு விரித்த மாக்கட்டுச் சுற்றுப்பட்டையை இடுவர். (படம் 7.11). வாதம் சுகப்படுவதற்கு ஏற்ப நோயாளியின் இயக்க அசைவைக் கால இடைவெளிக்கு உட்படுத்துவர். மாக்கட்டை இரண்டு மாதங்களுக்கு வைத்திருக்க வேண்டும்.

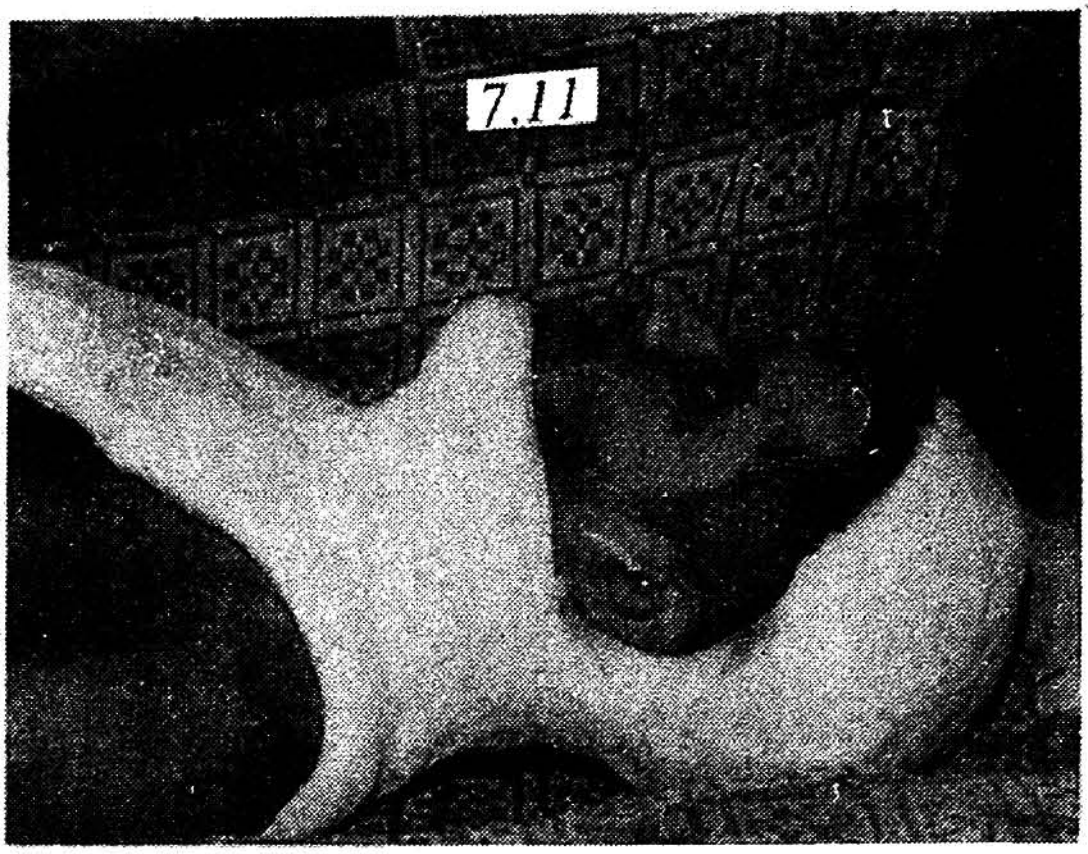

படம் 7.11 *கழுத்து சார்ந்து விரித்த மாக்கட்டுச் சுற்றுப்பட்டை*

அறுவைச் சிகிச்சை

சில வேளைகளில் மூட்டுப் பரப்புப் புடைப்புகள் பூட்டிக் கொள்வதால் பளுவான நீண்டநாள் இழுவைகூட மூட்டு விலக்கத்தை நேராக்கத்தவறுகிறது. அப்படிப்பட்ட நோயருக்கு அறுவைமுறை நேராக்கத்தைச் செய்ய வேண்டும்.

அறுவை நேராக்கத்தின் பின்னர் முதுகுத் தண்டின் முள்ளெலும்புப் புடைப்புகளை ஒரு கம்பி மூலமாகக் கட்ட வேண்டும். மண்டையோட்டு இழுவையைத் தளர்த்த வேண்டும். நாலங்க வாதத்துடன் ஏற்படும் தண்டுவடக் கோளாறை; ஈரங்க வாதத்தை மேலாண்மை செய்வது போலவே கவனிக்க வேண்டும்.

கழுத்துசார் முதுகுத்தண்டின் மேற்பகுதிச் சிதைவுகள்

C_1, C_2 மட்டங்களில் ஏற்படும் சிதைவுகள் மிக்க கடுமையானவை. ஏனெனில் எந்த ஒரு இடப்பெயர்வும் உயிரைப் போக்கும் நரம்பியல்சார் சிக்கலை விளைவிக்கும்.

அட்லஸ் முறிவு (C_1) / கழுத்தெலும்புப் பூட்டு முறிவு

கழுத்தெலும்புப் பூட்டு முறிவுகள் நேரழுத்தத் தாக்கத்தால் ஏற்படுகின்றன. இம்முறிவுகள் முன்புறப், பின்புற வளைவுகளில் ஏற்பட்டுப், பக்கப் பிண்டங்களின் பிரிவினை விளைவிக்கும். தண்டுவடம் சிதைவிலிருந்து தப்புகிறது.

ஆக்சிஸ் முறிவு (C_2)/ அச்செலும்பு முறிவு

முக்கியமான முறிவுகளாவன :

1) பல்லுரு முறிவு

இது நுனியிலோ, அடியிலோ ஏற்படலாம். இம்முறிவு (அட்லஸ் ஆக்சிஸ் மூட்டு) கழுத்தெலும்புப் பூட்டு அச்செலும்பு மூட்டு விலகலைத் தோற்றுவிக்கலாம். (படம் 7.12). அதற்கு மண்டையோட்டு இழுவையால் சிகிச்சையளித்துத் தொடர்ந்து மாக்கட்டு இடுவர்.

2) தூக்கிலிடு முறிவு மூட்டு விலகல்

இது C_2C_3 மட்டத்திலான காயம்சார் முதுகெலும்பு முன்பிறழ்வாகும். இதை மண்டையோட்டு இழுவை மூலம் நேராக்கி மாக்கட்டு மூலம் அசைவின்றி இருக்க வைத்துச் சிகிச்சை அளிப்பர்.

3) கழுத்தெலும்புப் பூட்டு அச்செலும்பு மூட்டு விலகல்

பல்லுருப் புடைப்பின் முறிவற்ற தூய கழுத்தெலும்புப் பூட்டு அச்செலும்பு மூட்டு விலகல் உடனடித் தண்டுவட அழுத்தத்தையும் உயிருக்கு ஆபத்தையும் விளைவிக்கும்.

C_1 C_2 வின் தூய மூட்டுவிலகல் ஆபத்தானது. ஏனெனில் இது தண்டுவட அழுத்தத்தை விளைவிக்கும்.. (படம் 7.12அ). பல்லுருவின் அடியிலும் முறிவு இருப்பின் அது கழுத்தெலும்புப் பூட்டுடன் சேர்ந்து அசையும். தண்டுவடம் சிதைவிலிருந்து தப்புகிறது. (படம் 7.12 ஆ).

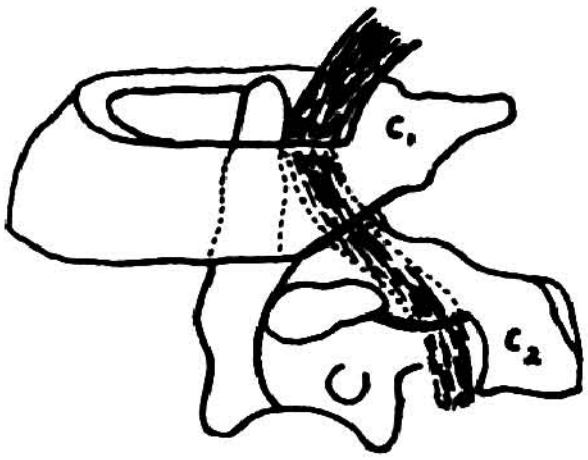

(அ)

படம் 7.12

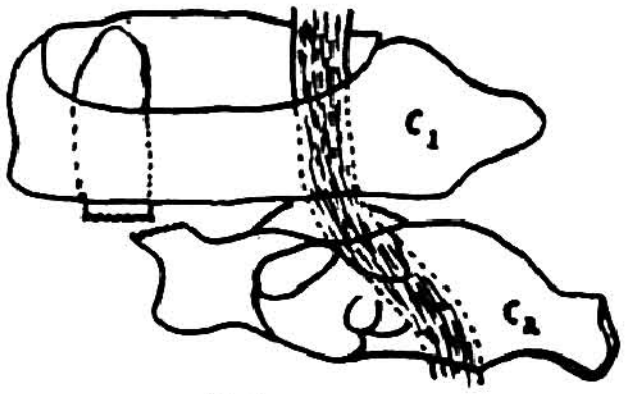

(ஆ)

படம் .7.12 அ. கழுத்தெலும்புப் பூட்டு அச்செலும்பு மூட்டு விலகல்

ஆ. பல்லுரு முறிவுடன் கழுத்தெலும்புப் பூட்டு அச்செலும்பு மூட்டு விலகல்

கலைச்சொற் பட்டியல்

abdominal pressure	வயிற்று அழுத்தம்
acute stage	நிகழ்ந்த உடனிலை
anaemia	இரத்த சோகை
angular gibbus	கோணக்குவிவு
anti anaemic treatment	எதிர் இரத்த சோகைச் சிகிச்சை
articular processes	மூட்டுப் பரப்புப் புடைப்புகள்
articulated vertebrae	மூட்டப்பட்ட முள்ளெலும்புகள்
aseptic precaution	நுண்ணுயிர் நச்சேறா முன்னெச்சரிக்கை நடவடிக்கை
atonic bladder	உறுதி குறைந்த தேங்கு பை
Automatic Neurogenic bladder	தானியங்கி நரம்பு விளைமுறைத் தேங்கு பை
Autonomous Neurogenic bladder	தன்னாட்சி நரம்பு விளைமுறைச் சிறுநீர்பை
bed sores	படுக்கைப் புண்கள்
bladder neck resection	சிறுநீர்ப்பைக் கண்ட வெட்டு அகற்றல்
bony prominences	எலும்புத் துருத்தங்கள்
bowel	குடல்
burst racture	வெடிப்பு முறிவு
calculi	கனிமப் படிவ உடற்கற்கள்
cauda equina	வால் நரம்புத்தொகுதி
cervical	கழுத்துசார்
clamping	அடைத்தல்
clinical evaluation	மருத்தடி மதிப்பீடு
compromised sensation	அரைகுறை உணர்வு
continence	கட்டுப்பாட்டு அடக்கம்

concussion	உட்காயம்
conus	தண்டுவடக் கூம்பு
C.T.Scan	கணிப்பொறி ஊடுகதிர்ச் சோதனை
decompression	அழுத்தக்குறைப்பு
decubitus ulcers	படுக்கைச் சீழ்ப்புண்
denervated organ	நரம்பிழந்த உறுப்பு
destroy	தகர்த்தல்
deteriorates	நோய் மிகைத்தல்
detrussor	டிட்ரஸ்ஸர்
diaphragmatic paralysis	திரைத்தசை வாதம்
diarthrodial synovial joints	சவ்வுறை மூட்டுகள்
digital evacuation	விரல்துணை மல நீக்கம்
dispensed with	தளர்த்து
disposition	ஒழுங்கமைதி
distend	உப்புதல்
dorsal	மேல்தளம்
efferents	வெளிப்புறச் செல்வழிகள்
emotional stabilisation	நிலைப்பட்ட மன உணர்வுகள்
end plates	ஈற்றுத் தட்டுகள்
enemata	மலக்குடல் கழுவல்
evidence	தடயம்
extended plaster collar	விரித்த மாக்கட்டுச் சுற்றுப்படை
extension exercises	விரிப்பு உடற்பயிற்சிகள்
extrinsic stimuli	புறநிலைத் தூண்டுகைகள்
faecal softening	மல மென்மையாக்கம்
fascio cutaneous	திசுத்தகட்டுத் தோல்
fatal	உயிரைப் போக்கும்

flacid	வலிவற்ற
Gardner well's skull tongs	கார்ட்னர் வெல்ஸ் மண்டையோட்டு பற்றுக்குறடு
Glisson sling Halter traction	க்ளிசன் தொட்டில் கட்டு - உறால்டர் இழுவை
Harrington straight rods	உறாரிங்டன் நேர் கோல்கள்
high protein diet	புரதமிகு சத்துணவு
hypoaesthesia	உணர்வுக் குறைவு
hyperemic area	மிகையுமிழ் பரப்பு
hyperaesthesia	மிகை உணர்வு
hyper flexion injury	மிகைமடக்கச் சிதைவு
indwelling catheter	உள்ளமர் செருகு வடிகுழாய்
inferior articular facet	மூட்டு முகப்புக் கீழ்த்துண்டு
injuries of the spine	முதுகுத்தண்டுச் சிதைவுகள்
intermittent urethral catheterisation	இடைநிறுத்தச் சிறுநீர் செருகு வடிகுழாய்
intervertebral discs	சிகிலித்தண்டு வட்டுகள்
intrinsic	அகநிலை
intrinsic plexus	அகநிலைப் பின்னல்
lamina	எலும்புத் தகடு
laminectomy	எலும்புப்பட்டை வெட்டு
lateral masses	பக்கப் பிண்டங்கள்
ligamentum flavum	மஞ்சள் நார்ப்பிணையங்கள்
local pain	வரையறைக்குட்பட்ட இடத்து வலி
long calipers	நீண்ட முடநீக்கு காலணி
lower motor Neuron bladder	கீழ் இயக்க நரம்பணுச்சிறுநீர்ப்பை
lumbar	கீழ் முதுகுசார்
luque's 'L' shaped rod	லூா கே 'L' வடிவக் கோல்கள்

Magnetic Resonance Imaging	காந்தசக்தி எதிர்ப் பிரதி பிம்பப்படுத்தல்
mass reflex	ஒட்டுமொத்தமான மறிவினை
missile injuries	எறிபடைச் சிதைவுகள்
motor paralysis	இயக்க வாதம்
musculatur	தசையியல்பு
myocutaneous skin flaps	தசைத்தோல் தோல் மடிப்புகள்
negative nitrogen balance	நைட்ரஜன் எதிர்ச்சமநிலை
nerve irritation	நரம்பு உறுத்தல்
nursed	பேணி
neuro surgeon	நரம்பு அறுவை மருத்துவர்
nursing assistants	தாதித்துணைவர்
odontoid	பல்லுரு
pair of crutches	இணைத்தாங்கு கோல்கள்
paraplegia	ஈரங்க வாதம்
paraplegia in extension	விரிநிலை ஈரங்கவாதம்
paraplegia in flexion	மடக்கநிலை ஈரங்கவாதம்
parietal eminences	பாரைடல் புடைப்புகள்
pathogenesis	நோய்விளை முறை
periodically	வரையறுத்த கால இடைவெளி
physiological transection	உடலியங்கியல் துண்டிப்பு
plastic surgeon	ஒட்டறுவை மருத்துவர்
posterior ligament complex	பின்புற நார்ப்பிணையத் தொகுப்பு
postero-lateral joint	பின்புறப் பக்க மூட்டு
postural reduction	கிடைநிலை நேராக்கம்
preliminary assessment	பூர்வாங்க மதிப்பீடு
pressure sores	அழுத்தப் புண்

prophylactic antibiotics	நோய்த்தடுப்பிற்கான நுண்ணுயிர்க் கொல்லிகள்
provokes	கிளறும்
pshychological support	உளவியல்சார் ஆதாரம்
Quadriplegia	நாலங்கவாதம்
reflex arc	மறிவினை வளைவு
reflex centre	மறிவினை மையம்
reflex emptying	மறிவினைக் காலியாக்கம்
reflex pathway	மறிவினை வழிப்பாதை
residual urine	தேக்கச் சிறுநீர்
resuscitation	இதய இயக்க மீட்பு
retention	தேக்கி வைத்தல்
second accident	இரண்டாம் விபத்து
septicaemia	நுண்ணுயிர் நச்சேற்றக் குருதி
spastic paraplegia in flexion	மடக்க நிலை இறுக்க ஈரங்கவாதம்
spasm of the internal sphincter	உட்சுருக்கித் தசையின் இறுக்கம்
spinal brace	முதுகுத்தண்டுக் கவசம்
spinal turning frame	முதுகுத்தண்டு திருப்புச்சட்டம்
spinal canal	தண்டுவடக்குழாய்
spinal extension exercises	முதுகுத்தண்டு பின் மடக்குப் பயிற்சிகள்
spinous process	முள்ளுருப்புடைப்பு
split bed	பிளவைப் படுக்கை
spondylolisthesis	முதுகெலும்பு முன்பிறழ்வு
stimulus	தூண்டு கை
summation	ஒட்டு மொத்தம்
suppositories	உட்செருகு மருந்துகள்

supra pubic compression	பொச்சு மேற்புற அழுத்தம்
supra sternal notch	மார்பெலும்பு மேற்பரப்புப் பள்ளம்
susceptible	பாதிக்கப்படக்கூடிய
symphysis pubis	கவட்டைச் சந்தி
synapses	உள்ளீட்டு உரு
thoracic	மார்பு சார்/மேல் முதுகுசார்
thoraco-lumbar	மார்புக்கீழ் முதுகு சாரிடம்
tract fibres	நரம்புத்தட நார்கள்
transection	குறுக்கு வெட்டு
tripod gait	முக்காலி நடப்பு
trochanters	தொடையெலும்புப் பெரு மொட்டு
trunk muscles	பெருங்கிளைத் தசைகள்
typical postures of the arms	கைகளின் வகை மாதிரிக் கிடைநிலைகள்
upper motor Neuron bladder	மேல் இயக்க நரம்பணுத் தேங்கு பை
urologist	சிறுநீரக மருத்துவர்
vesical filling	சிறுநீர்ப்பை நிறைதல்
wedge compression	ஆப்பு அழுத்தம்

பகுதி 8

இடுப்பெலும்பு முறிவுகள்

உடற்கூறுசார் தன்மைகள்

இடுப்பில் இரண்டு இலிய எலும்புகளும், திரிகமும் (சேக்ரம்) சேர்ந்து அடிவயிற்றறையைச் சுற்றி ஒரு வளையம் உருவாகிறது. பணி அடிப்படையில் இவ்வளையத்தை இருகூறாகப் பிரிக்கலாம்.

1. பின்புறப் பளுக்கடத்தும் கூறு
2. தசைப்பிடிமானத்திற்கு உதவும் முன்புறக்கூறு.

நடமாட்ட நோக்கில் பார்க்குப்பொழுது பின்புறக்கூறுக்கு ஏற்படும் சிதைவுகள் முக்கியமானவை. இவை பளுக்கடத்தும் பகுதியில் ஏற்படுவதால் மிகவும் முடமாக்கும் தன்மையுள்ளவையாகும். இடுப்பெலும்புச் சிதைவுகள் இடுப்பு உள்ளுறுப்புக்களான சிறுநீர்ப்பை, சிறுநீர் கீழ்வடிகுழாய், மலக்குடல், சிரைகள் முதலியவற்றுக்கும் கடும்சிதைவுகளை ஏற்படுத்தும்.

நிகழ்வும் நிகழ்வகையும்

இடுப்பு முறிவுகள் நெரிந்த சிதைவுகளால் ஏற்படுகின்றன. உந்து ஊர்திகளின் விபத்துகளால் இவை பெருகியுள்ளன. தாக்கத்தின் திசை மூவகையாக அமையலாம்.

அ. முன்பின்புற அழுத்தம்.

ஆ. பக்கவாட்டு அழுத்தம்

இ. செங்குத்துச் சறுக்குப் பெயர்ச்சி

முன்பின்புறத்தில் விசை அழுந்தும்போது இடுப்பின் முன்புறக்கூறே முதலில் சிதையும். கவட்டையெலும்புக் கிளைகளின் (ப்யூபிக் ராமி) சிதைவுகளோ அல்லது கவட்டையெலும்புச் சந்திப் (சிம்பைசிஸ் ப்யூபிஸ்) பிரிவோ ஏற்படும். தாக்கம் மேலும் தொடரும்போது பின்புற வளையத்தின் பாதியும் விட்டுப்போய் திரிக இலியாக் மூட்டின் (சாக்ரோ இலியாக் மூட்டு) பிளவோ, அம்மூட்டின் அருகே உள்ள இலிய

எலும்பின் முறிவோ ஏற்படுகிறது. தாக்கம் பக்க அழுத்தமாக இருக்கும்போது இருகூறுகளும் பிளவுக்குட்படும். செங்குத்துச் சறுக்குத் தாக்கம் இடுப்பெலும்பின் ஒரு பாதியை மேற்புறமாக இடம்பெயர வைக்கும்.

வகைப்பாடு

1. இடுப்பு வளையத்தின் ஒருகூறு முறிவு (நிலை முறிவு)
2. இருகூறு முறிவு (நிலையற்ற முறிவு)
3. பிய்த்திழு முறிவு
4. கிண்ணக்குழி முறிவுகள்
5. திரிகம் வாலெலும்பு முறிவுகள் (சேக்ரம் காக்கிக்ஸ் முறிவுகள்)

1) இடுப்பு வளைய முறிவுகள்

இடுப்பு வளையத்தின் ஒரு கூறு முறிவு

இங்கு முறிவு முன்புறக்கூறிலோ அல்லது பின்புறக் கூறிலோ ஏற்படும். இவை நிலை முறிவுகள்.

1. கவட்டையெலும்புக் கிளை முறிவு (படம் 8-1அ,ஆ)
2. கவட்டையெலும்புச் சந்தியின் பிரிவு
3. இலிய எலும்பின் தனிமுறிவு.

2) இடுப்பு வளையத்தின் இருகூறுமுறிவு

இங்கு வளையத்தின் இருகூறுகளும் சிதைந்துவிடும். இவை நிலையற்ற முறிவுகள்.

1. திரிக இலியாக் மூட்டிற்கு இணையான இலிய எலும்பின் முறிவுடன் நிகழும் கவட்டையெலும்புச் சந்தியின் பிரிவு. (படம்8-1 இ)
2. திரிக இலிய மூட்டின் பிரிவுடன் நிகழும் கவட்டையெலும்புக் கிளையின் முறிவு (படம்8-1 ஈ)
3. கவட்டையெலும்புச் சந்தி திரிக இலியாக் மூட்டுகளின் பிரிவு (படம்8-2)

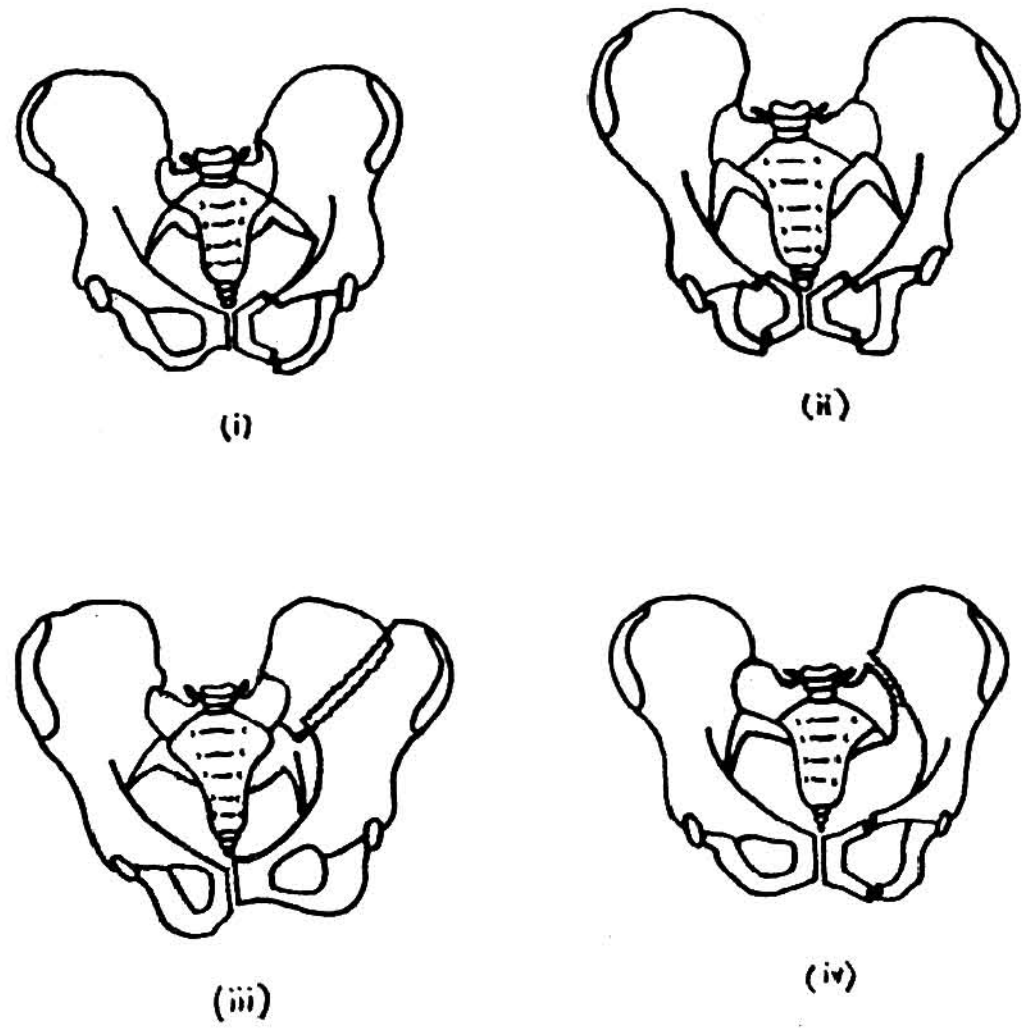

படம் 8.1 இடுப்பெலும்பு முறிவு அ.ஆ. ஒருகூறு முறிவுகள் இ.ஈ. இருகூறு முறிவுகள்

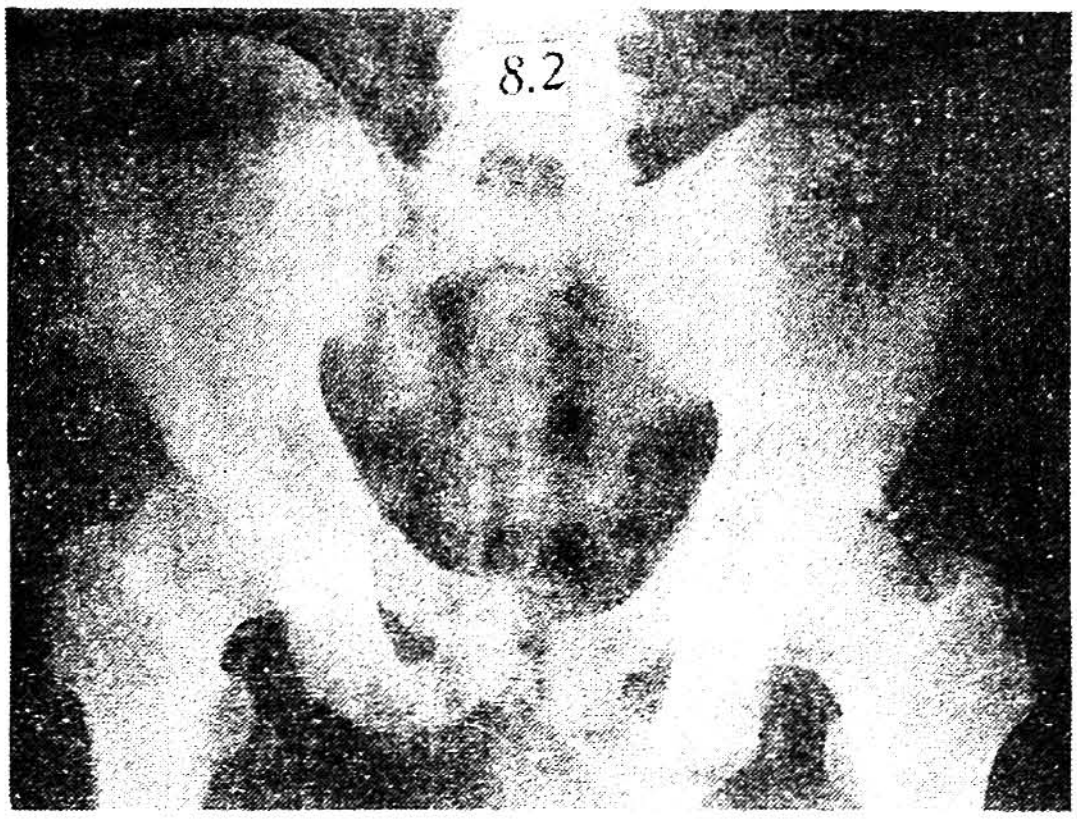

படம் 8.2 கவட்டையெலும்புச் சந்தி திரிக இலியாக் மூட்டுகளின் பிரிவு

3. பிய்த்திழு முறிவு

அ. தொடை கால்மடக்குத் தசையால் (சார்டோரியஸ்) இலிய எலும்பின் முன்மேல் முனை பிய்தல்.

ஆ. தொடை நேர்த்தசையால் (ரெக்டஸ் ஃபெமொரிஸ்) இலிய எலும்பின் கீழ்முனை பிய்தல்

இ. பின்தொடைத் தசையால் (ஹாம்ஸ்ட்ரிங் தசை) புட்டவெலும்பு (இஸ்கியம்) பிய்தல்.

தசைத்தாக்கம் இலியாக் முனைகளின் முன்புறத்தில் மேலோ கீழோ தசைத் தொடங்கிடத்தைப் பிய்ப்பதால் இவை ஏற்படுகின்றன. இவை பொதுவாக விளையாடல் சிதைவுகளாய் ஏற்படும். இவற்றுக்கு எப்பொழுதும் அறிகுறிசார் சிகிச்சையைத் துரித தலையீடு இன்றிக் கொடுத்தால் போதுமானது.

மருத்தடித் தன்மைகள்

இளம் வாலிபரே விழும் பளுவினால் மேலோடிய சிதைவு அல்லது நொறுங்குசிதைவு ஏற்பட்டதாகக் கூறிக்கொண்டு வருவர். நோயாளி அதிர்ச்சிக்கு ஆளாகி இருப்பார். முறிந்த இடம் நைந்தும் தோன்றும். நிலையற்ற முறிவுகளில் பெரும்பாலும் இடுப்புச் சுவர்ச் சிரைகளிலிருந்து இடுப்பு உட்புறத்தில் இரத்த ஒழுக்கு ஏற்படுவதால் அதிர்ச்சி உண்டாகிறது. கவட்டையெலும்புச் சந்தி அல்லது திரிக இலியாக் மூட்டில் வரையறைக்குட்பட்ட தொடுவலி இருக்கும். இடுப்பு அழுத்தமும், பிரிப்பிழுவைச் சோதனைகளும் நேர்விளைவைத் தந்து வலிக்கும். சிறுநீர்ப்பை, கீழ்வடிகுழாய் முதலியவை பிளந்துள்ளனவா அல்லது மலக்குடல் சிதைந்துள்ளதா என்பதை ஆய்ந்து பார்க்க வேண்டும். இச்சிக்கல்கள் இருந்தால் சிறுநீர் கீழ் வடிகுழாயிலிருந்து குருதி வடியும். வயிற்றுச்சுவரிலும், கழிவாய்ச் சூழலிலும் வீக்கமும், மலக்குடலில் இரத்த ஒழுக்கும் ஏற்படும்.

சிறுநீர்ப்பை, கீழ்வடிகுழாய்ச் சிதைவுகள்

இம்முறிவுகளைச் சிக்கலாக்கும் சிறுநீர்ப்பைச் சிதைவுகளில் வயிற்றுள்ளுறையின் வெளிப்பிளவு பெரிதும் ஏற்படுகிறது. இதனால் வயிற்றுள்ளுறை வெளியிடத்தில் குருதிகலந்த சிறு நீர் வெளிப்பாடு இருக்கும். சிறுநீர்ப்பையின் வயிற்றுள்ளுறை வெளிப்பிளவில் இது போன்ற குருதிகலந்த சிறுநீர் வெளிப்பாடு இருக்கும்போது சிறுநீர் கீழ் வடிகுழாயின் பிளவு அடிவயிற்றறையின் உட்பக்கமாக இருக்கலாம். அத்துடன் கழிவாய்ச் சூழலிலும், பரந்து முன்புற வயிற்றுச்சுவரிலும், இடுப்பிலும் இவ்வெளிப்பாடு காணப்படுமெனின் சிறுநீர் கீழ்

வடிகுழாய்ப்பிளவு அடிவயிற்றறையின் வெளிப்பக்கமாக இருக்கலாம். நோயாளியால் சிறுநீர் கழிக்க இயலாது.

சிறுநீர்ப்பை, கீழ்வடிகுழாய்ச் சிதைவுகளின் அறுதிச் சோதனை

சிறுநீர் கீழ் வடிகுழாய்க்குள் மென்மையான ரப்பர் குழாயைச் செலுத்த வேண்டும்.

-- செயற்கைக் குழாயைச் சிறுநீர்ப்பைக்குள் செலுத்த இயலவில்லையெனில் வெளியே எடுக்க வேண்டும். அதன்மேல் குருதி இருந்தால் சிறுநீர்கீழ் வடிகுழாய்ப் பிளவு உள்ளது.

-- செயற்கைக்குழாய் சிறிதளவு இரத்தக்கறை படிந்த சிறுநீரை எடுத்துவரின், கூடியவரை சிறுநீர்ப்பையின் வயிற்றுள்ளுறை உட்பிளவு இருக்கும்.

-- குருதிகலந்த சிறுநீர் வெளிப்பட்டு இரத்தக்கறை படிந்த சிறுநீர் மிகுந்த அளவு எடுக்கப்பட்டால் சிறுநீர்ப்பையின் வயிற்றுள்ளுறை வெளிப்பிளவு இருக்கும்.

-- குருதிக்கறையற்ற சிறுநீர் மட்டும் எடுக்கப்பட்டால் சிறுநீர்ப்பைக்கும், கீழ் வடிகுழாய்க்கும் சிதைவு இல்லை என்று பொருள்.

ஊடுகதிர்ப்படம்

முன்பின்புற நோக்கில் இடுப்பெலும்பின் ஊடுகதிர்ப்படம் எடுத்தால் முறிவின் வகை தெரியும். சிறுநீர்ப்பாதையின் சிதைவை அறுதியிட்டுரைக்க ஒரு நீர்ப்பைக்கரைப்படம் தேவைப்படலாம்.

மேலாண்மை

கடும் தாக்கத்தால் இச்சிதைவு ஏறபடுவதால் அதிர்ச்சியைக் கண்டறிந்து தடுக்க வேண்டும். உள்ளுறுப்புச் சிதைவுகளின் சிக்கல்களை ஆய்ந்து சிகிச்சைதர வேண்டும். எலும்புச் சிதைவுகள் பின்வருமாறு மேலாண்மை செய்யப்படுகின்றன.

முடுமுறைச் சிகிச்சை

இலியம், கவட்டையெலும்புகளின் ஒருகூறு முறிவுகள்

இவற்றுக்கு இருவாரகாலம் படுக்கையில் ஓய்வு கொடுத்தால் போதுமானது. வார்க்கட்டுப்பட்டை இட்டால் வரையறுக்கக்கூடிய வலி நீங்கும். வலி குறைந்தவுடன் நோயாளிகளை எழ அனுமதிக்கலாம்.

இடப்பெயர்வுடன் கூடிய இருகூறு முறிவு

இத்தகு முறிவுகளில் பெரும்பான்மையும் அரை இடுப்பெலும்பின் வெளிப்புறச்சுழற்சியும், மேற்புற இடப்பெயர்வும் காணப்படும்.(படம்8.3)

நோயாளி மல்லாந்து படுத்திருக்கும்போது இடுப்புவளையம் ஒரு புத்தகம்போல் வெளிவிட்டுத் திறக்கும்.

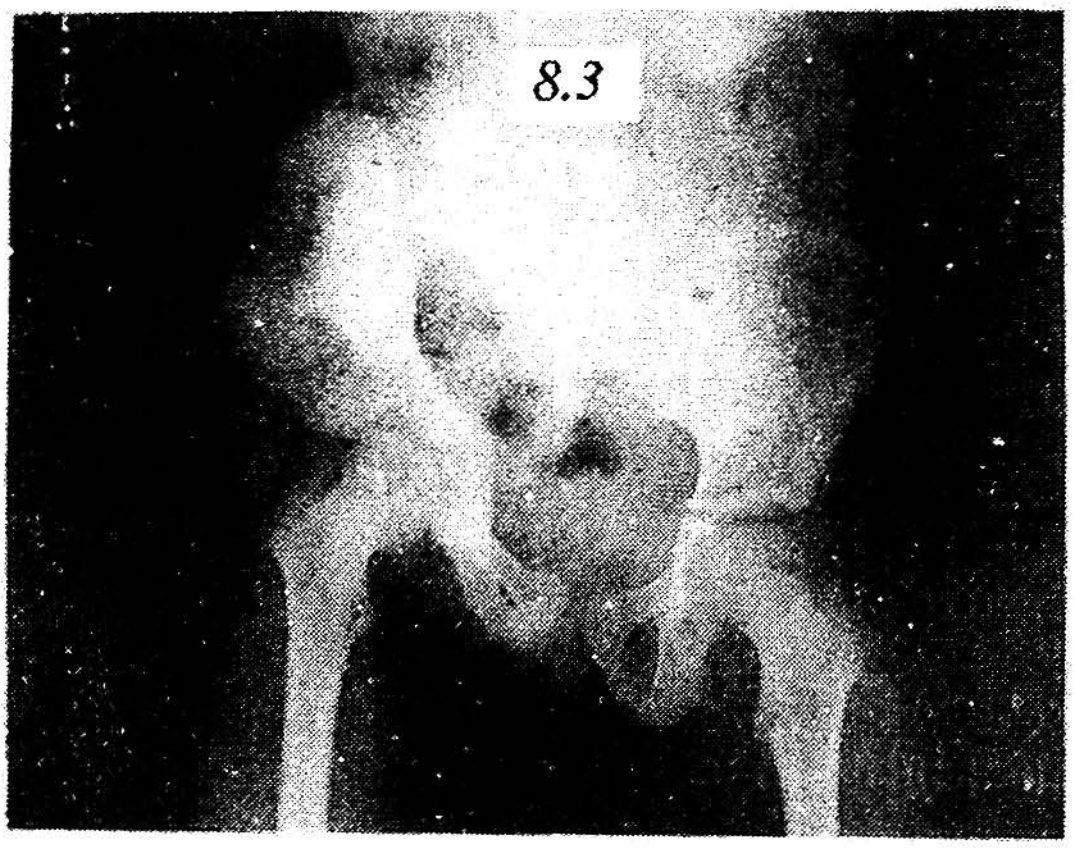

படம் 8.3 *இடப்பெயர்ச்சியும், சுழற்சியும் கூடிய இடுப்பெலும்பு இருகூறு முறிவு*

பக்கச்சாய்நிலை சுழற்சியையும், இடப் பெயர்வையும் நேராக்கும். நோயாளியை ஒரு பக்கமாகச் சாய்ந்து படுக்க வைத்து இடுப்பு எலும்பைச் சுற்றி வார்க்கட்டுப்பட்டை இட வேண்டும். (புத்தகம் போன்ற திறவை மூடிக் கொள்ளும்). மேற்புற இடப்பெயர்வைக் காலுக்கு கீழ்க்காலெலும்பு இழுவை இட்டுச்சரிப்படுத்தலாம். நோயாளியை ஒரு இடும்பெலும்புத் தொட்டில்கட்டு அல்லது கித்தான் தொட்டிலில் தாங்கினால் பேணுவதுஎளிது. இழுவையைத் தொடர வேண்டும். ஆறு

வாரங்கள் கழித்துத் திரிக இலியாக் மூட்டு ஆதாரம் (அணைவரி) கொடுக்கவேண்டும். நோயாளியைப் படிப்படியாக நடமாட்டத்திறன் அடைய வைக்க வேண்டும்.

அறுவைச் சிகிச்சை

இடுப்பெலும்பின் நிலையற்ற சிதைவுகளுக்கு இது தேவை. இவற்றை வெளிப்பொருத்து மூலமாகவும், உட்பொருத்து மூலமாகவும் நிலைப்படுத்துவர்.

வெளிப்பொருத்து

இதனை இடுப்புச்சட்டங்கள் மூலமாகவும் இலியஎலும்புகள் வழியே பொருத்து ஊசிகளைச் செலுத்துவதன் மூலமாகவும் செய்வர். நிகழ்ந்த உடன்நிலையில் இது இடுப்புச்சுவர்ச்சிரைகளிலிருந்து வரும் உட்குருதி ஒழுக்கைக் குறைக்கவும் பயன்படும். நிகழ்வுப் பின்நிலையில் 6 முதல் 8 வாரங்கள் வரை இச்சிகிச்சையைத் திட்டமாக அளிப்பர்.

உட்பொருத்து

கவட்டையெலும்புச் சந்தி அல்லது திரிக இலியாக் மூட்டின் சில குறிப்பிடத்தக்க பெரும் இடம்பெயர்வுகளில் (படம்8-4) அறுவை நேராக்கம் செய்து விசேஷமான தகடுகளும், திருகாணிகளும் பொருத்துவர். (படம் 8.5) இதனால் நோயாளி எளிதாகவும், விரைவாகவும் அசைய இயலும்.

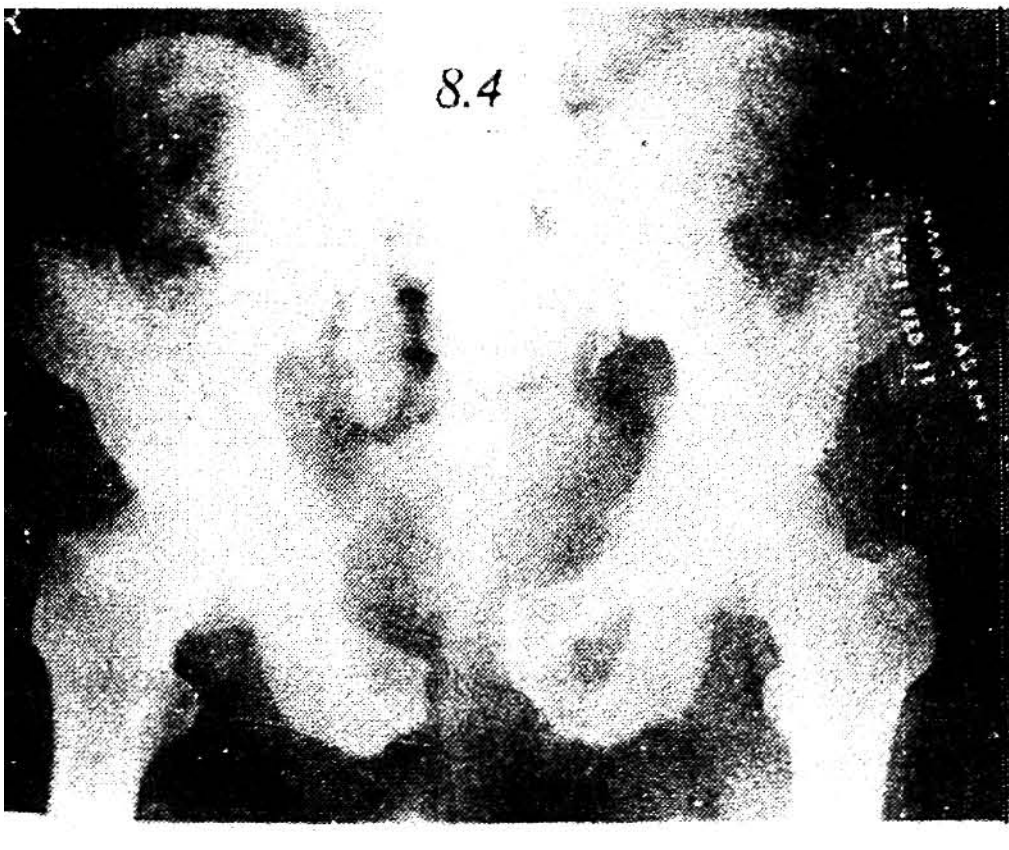

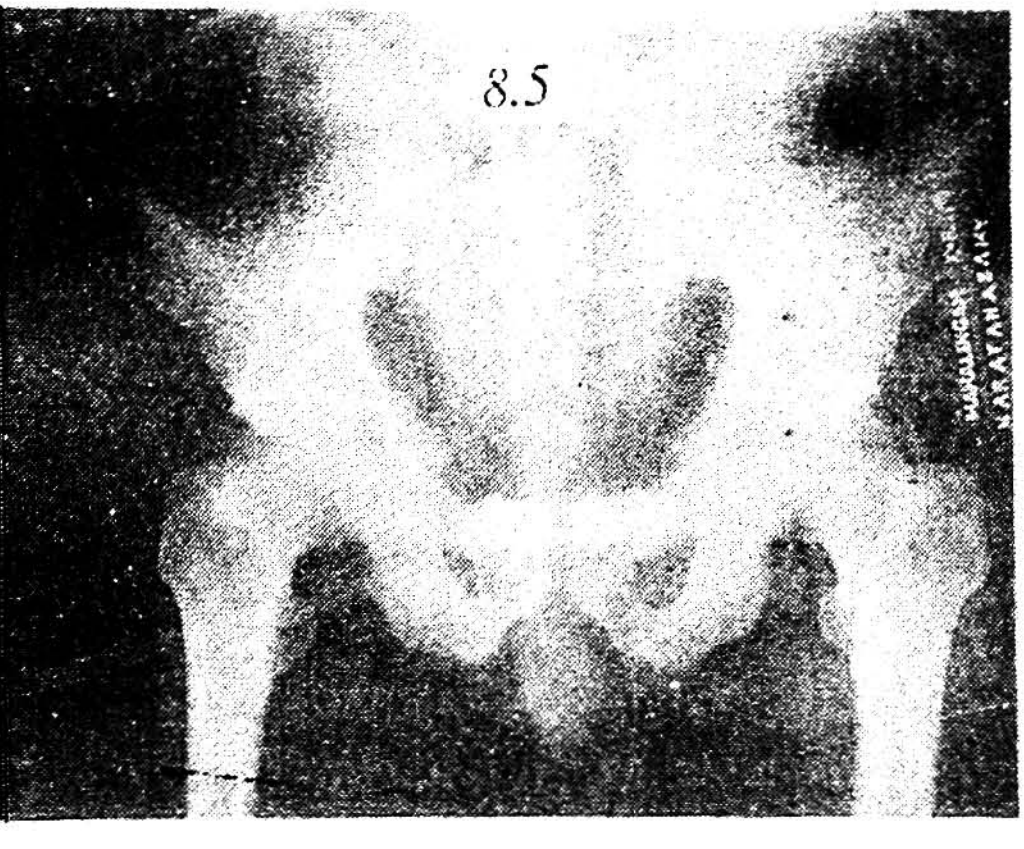

படம் 8.4

படம் 8.5 உட்பொருத்தியுடன் கூடிய கவட்டைச் சந்தி

சிக்கல்கள்

சிறுநீர்ப்பை அல்லது வடிகுழாய்ச் சிதைவு, மலக்குடல் அல்லது பெருங்குடல் சிதைவுகள், இடுப்பு உட்பக்கச் சிரைகளின் சிதைவுகள் முதலியன முற்கூட்டிய சிக்கல்களுள் அடங்கும். சிறு நீர்ப்பை அல்லது வடிகுழாய்ச் சிதைவுக்கு கவட்டையெலும்பு மேற்புற சிறுநீர்ப்பைத் திறவை அறுவையும், அவசர அறுவைச் செப்பமும் தேவை. கிருமித் தாக்கத்தைக் கட்டுப்படுத்த நுண்ணுயிர்க் கொல்லிகளைத் தருவர். முறிவு நேராக்கம் சிறுநீர்ப்பை அல்லது கீழ் வடிகுழாய்ச் செப்பத்திற்கு உதவும். சிறுநீரில் குருதிக்கலப்புக்கு பன்முகவெட்டுக்கள் மூலம் தோல் அழுகுவதைத் தடுத்துச் சிகிச்சையளிப்பர். கொழுப்புமிதவை அடைப்பு இன்னொரு பெரிய சிக்கலாகும். இடுப்பு எலும்புக்கு ஏற்படும் கடும் சிதைவுகளுக்கு முடநீக்கியல் அறுவை மருத்துவர், சிறுநீரகப் பிறப்புறுப்பு அறுவை மருத்துவர் முதலியோர் அடங்கிய ஒரு குழுவின் ஒத்த உழைப்புடன் சிகிச்சை அளிக்க வேண்டும்.

பிந்திய சிக்கல்களாவன

திரிய இலிய மூட்டுவலி, கால் குறுக்கம், மாறுபட்ட நடை முதலியவற்றை விளைவிக்கும் தவறான சேர்க்கையும், நிலையின்மையை விளைவிக்கும் சேராமையும் ஆகும்.

கிண்ணக்குழி முறிவுகள்

வகைமை

சமீபகால வகைமை பின்வருமாறு (டைல்) :-

வகை : 1. பின்புறவகை

இதில் கிண்ணக்குழியின் பின்புறச்சுவர் முறிவு அல்லது பின்புறப்பகுதி முறிவு அடங்கும். இவை பின்புற இடுப்பின் மூட்டுவிலகலுடன் நிகழலாம். (படம் 8.6)

வகை : 2. முன்புறவகை

இதில் கிண்ணக்குழியின் முன்புறச்சுவர் முறிவு அல்லது முன்புறப்பகுதி முறிவு அடங்கும். இவை முன்புற இடுப்பு, மூட்டுவிலகலுடன் நிகழும்.

வகை : 3. குறுக்கு வகை

இதில் கிண்ணக்குழியின் தளமுறிவுகள் அடங்கும். இது இடுப்பின் உட்புகு மூட்டு விலகலுடன் நிகழும்.

சிகிச்சை

சமீப காலத்தில் கிண்ணக்கழி முறிவுகளுக்குத் தீவிர சிகிச்சை அளிக்கின்றனர். ஏனெனில் தவறு சேர்க்கை இடுப்பு மூட்டில் தேய்மான மூட்டு நோயை ஏற்படுத்தி ஊனமாக்கும். இதனை மதிப்பிட சிறப்பாக இடும்பெலும்பின் சாய்வு நோக்கு ஊடுகதிர்ப்படம் ஒன்றைக் கூடுதலாக எடுக்க வேண்டும். சிகிச்சையின் நோக்கம் கிண்ணக்குழியின் சமதள மூட்டுப்பரப்பை உருவாக்குவதாகும். இதனை மூடுமுறையில் தொடையெலும்பு ஊசி இழுவை மூலம் செய்வர். நிலையற்ற முறிவுகளுக்கு அறுவை நேராக்கமும் சிறப்புத்தகடு உட்பொருத்தலும் தேவைப்படுகின்றன. (படம் 8.7)

திரிகம் வாலெலும்பு முறிவுகள்

இடுப்பெலும்புப் பெரு முறிவுகள் பெரிதும் திரிக எலும்பு முறிவுடன் சேர்ந்தே நிகழும். இம்முறிவில் பெரும்பாலும் திரிக எலும்புத்துளை வழியாக, திரிக இறக்கை உரு முறிவும் நேர்ந்துவிடும். இத்துடன் திரிக நரம்புகளின் சிதைவுகளும் உடன்நிகழும். அடிவயிற்றறையின் பின்னர் ஏற்படும் நேர்க்காயம் இடப்பெயர்வுடன் கூடிய அல்லது இடப்பெயர்வற்ற திரிக முறிவுகளை ஏற்படுத்தும். திரிக முறிவுகளுக்கு இடுப்பெலும்புப் பெருஞ் சிதைவு மேலாண்மை தவிர சிறப்புச் சிகிச்சை தேவையில்லை.

பொதுவாக வாலெலும்புச் சிதைவு படிக்கட்டில் இறங்கும் பொழுது நழுவி உட்காரும் நிலையில் விழுவதால் ஏற்படுகிறது. நோயாளி முள்ளெலும்பின் வால்முனையில் வலி இருப்பதாக முறையிடுவார். வாலெலும்பில் தொடுவலி இருக்கும். இவ்வலி பொரும்பாலும் நாட்பட நிலைத்து; உட்காரும்போது குறிப்பிடத்தகுந்த சிரமத்தை ஏற்படுத்தும் இதற்கு வாலெலும்பு வலி என்று பெயர். சிகிச்சை அறிகுறி சார்ந்ததாக வலியுணர்வு நீக்கிகளை வைத்தும் மென்னையான அணைகள்

பொருத்திய இருக்கைகளை வைத்தும் அமையும். உட்காரும் போது ஏற்படும் நேர் அழுத்தத்திலிருந்து வால் எலும்பைப் பாதுகாக்கும் புட்டப் பெருந்தசைக்குரிய உடற்பயிற்சிகள் தசைகளுக்கு வலுவூட்டித் துணை செய்யும்.

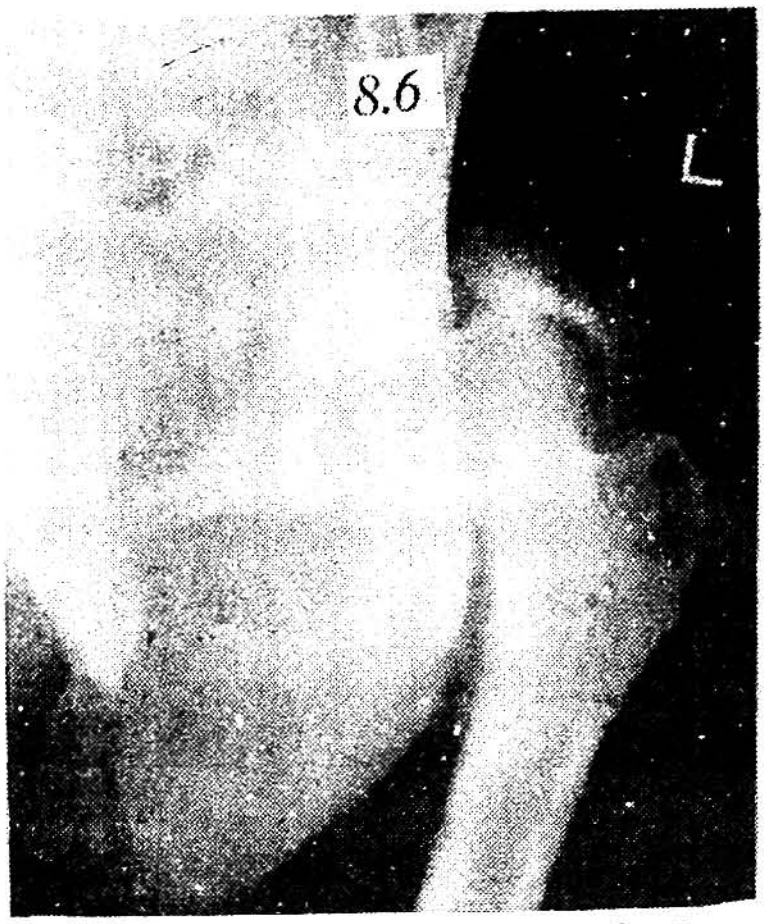

படம் 8.6 கிண்ணக்குழியின் பின்புறச் சுவர் முறிவுடன் பின்புற மூட்டு விலகல்

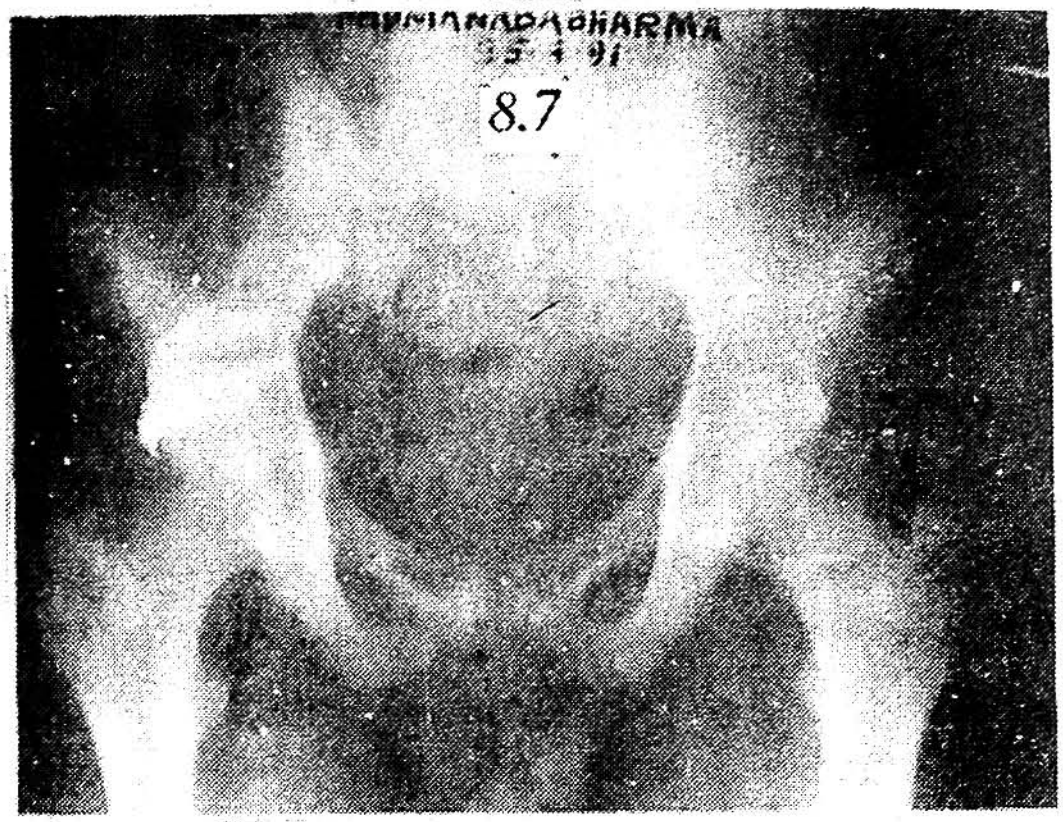

படம் 8.7 கிண்ணக்குழியின் முன்புறச் சுவர் முறிவு தகடு திருகாணிகளால் பொருத்தப் படுதல்

கலைச்சொற் பட்டியல்

automobile	உந்து ஊர்திகள்
antero-posterior compression	முன்பின்புற அழுத்தம்
antero posterior direction	முன்பின்புறத் திசை
abdominal wall	வயிற்றுச்சுவர்
ambulant	நடமாட்டத்திறன்
altered gait	மாறுபட்ட நடை
ala	இறக்கை உரு
analgesics	வலியுணர்வு நீக்கி
bladder	சிறுநீர்ப்பை
crush injury	நொறுங்கு சிதைவு
coccyx	வாலெலும்பு
catheter	செயற்கை வடிகுழாய்
cystogram	நீர்ப்பைக் கரைப்படம்
colon	பெருங்குடல்
cystostomy	மேற்புற சிறுநீர்ப்பைத் திறவை அறுவை
congruous	சமதளமான
coccydymia	வாலெலும்பு வலி
distraction	பிரிப்பிழுவை
diagnostic test	நோய் அறுதிச் சோதனை
extra peritonial rupture	வயிற்றுள்ளுறை வெளிப்பிளவு
extra peritonial space	வயிற்றுள்ளுறை வெளியிடம்
extravasation of urine	சிறுநீரில் குருதி வெளிப்பாடு
extrapelvic	அடிவயிற்றறையின் வெளிப்பக்கம்
fixation pins	பொருத்து ஊசி
fat embolism	கொழுப்பு மிதவை அடைப்பு
femoral pin traction	தொடை எலும்பு ஊசி இழுவை

foramen	எலும்புத்துளை
genito urinary surgeon	சிறுநீரகப் பிறப்புறுப்பு அறுவை மருத்துவர்
gluteus maximus muscles	புட்டப் பெருந்தசை
haemarrhage	இரத்த ஒழுக்கு
hemipelvis	அரை இடுப்பெலும்பு
hammock	கித்தான் தொட்டில்
iliac bones	இலியாக் எலும்புகள்
ischium	புட்ட எலும்பு
inferior iliac	இலியாக் எலும்பின் கீழ்ப்புறமுனை
intrapelvic	அடிவயிற்றறையின் உட்பக்கம்
intra peritonial rupture	வயிற்றுள்ளுறை உட்பிளவு
intra pelvic veins	இடுப்பு உட்பக்கச் சிரைகள்
lateral compression	பக்கவாட்டு அழுத்தம்
localised	வரையறைக்குட்பட்ட
lateral recumbancy	பக்கச்சாய்நிலை
oblique view radiograph	சாய்வு நோக்கு ஊடுகதிர்ப்படம்
pelvic cavity	அடிவயிற்றறை
pelvic viscera	இடுப்பு உள்ளுறுப்பு
perineum	கழிவாய்ச்சூழல்
pelvis sling	இடுப்பெலும்புத் தொட்டில் கட்டு
pelvic ring	இடுப்பு வளையம்
pelvic frame	இடுப்புச் சட்டம்
pelvic wall veins	இடுப்புச் சுவர்ச் சிரைகள்
rectum	மலக்குடல்
rami	கிளைகள்
rectus femoris	நேரான தொடைத் தசை
hamstring muscle	பின்தொடைத் தசை

sacrum	திரிகம்
shearing	சறுக்குப் பெயர்ச்சி
symphysis pubis	கவட்டைச் சந்தி
sacro iliac joint	திரிக இலியக் எலும்பு மூட்டு
sartorius	தொடைகால் மடக்குத்தசை
superior iliac spine	இலியாக் எலும்பின் மேல் முனை
supine	மல்லாந்த நிலை
sacro iliac support	திரிக இலியாக் ஆதாரம்
supra pubic	மேற்புற சிறுநீர்ப்பை
sacro iliac pain	திரிக இலியாக் மூட்டுவலி
tibial traction	கீழ்க்கால் எலும்பு இழுவை
toning up	வலுவூட்டும்
urethra	சிறுநீர்க் கீழ் வடிகுழாய்
veins	சிரைகள்
visceral injuries	உள்ளுறுப்புச் சிதைவுகள்

320

total rupture	முழுமைப் பிளவு
trainer	பயிற்சி ஆசிரியர்
training	பயிற்சி
tripped	இடறல்
valgus	வெளி வளைவு
worn-out	தேய்ந்த

பகுதி 9

வெளிக்காய முறிவு

ஒரு முறிவின் போது அதன் மேற்புறமுள்ள தோல் அல்லது சீதச்சவ்வு கிழிந்து, வெளிக்காற்றுடன் முறிவிற்குத் தொடர்பு ஏற்படும் போது அதனை வெளிக்காய முறிவு என்கிறோம். உறை கிழிந்தவுடன் முறிவு மிகவும் கவலைக்குரிய சிக்கலான கிருமித்தாக்கத்திற்கு இடம் கொடுக்கிறது. வேதியல் மருத்துவக் காலத்திற்கு முன்னர் வெளிக்காய முறிவுல் ஏற்படும் கட்டுப்படாத கிருமித்தாக்கத்தின் விளைவால். உயிர்காப்பு நடவடிக்கையாப் பக்கவுறுப்பை நீக்க வேண்டிய தேவை ஏற்படலாம்.

இன்றும் ஆற்றல் மிகுந்த நுண்ணுயிர்க் கொல்லிகள் இருந்தும், வெளிக்காய முறிவு சரிவரச் சேர்வதற்கும், பணி மீட்பிற்கும் உன்னிப்பான கவனத்துடன் அறுவைச் சிகிச்சை தேவைப்படுகிறது. வெளிக்காய முறிவைச் சரிவர மேற்பார்க்காவிடின் நாட்பட்ட எலும்பழற்சியும், நோயுறுதலும். அங்கவீனம் முதலிய குறைபாடுகளுடன் கூடிய எலும்பு சேராமையும் ஏற்படும். வெளிக்காய முறிவுகளுக்குத் திறமிகு அறுவைச்சிகிச்சை அளிப்பதற்குப் பதிலாக நுண்ணுயிர்க் கொல்லிகளை மட்டும் பயன்படுத்துவதில் பயன் இல்லை.

வெளிக்காய முறிவுகளின் வகைகளும் தரங்களும்

உள்ளிருந்து ஏற்பட்ட வெளிக்காய முறிவு

இங்கு உடைந்த எலும்பின் முனை தோலைத் துளைத்து ஒரு திறந்த புண்ணை ஏற்படுத்துகிறது. இது குறைந்த அளவிலேயே கிருமித்தாக்கத்திற்கு இடம் கொடுக்கின்றது.

வெளியிலிருந்து ஏற்பட்ட வெளிக்காய முறிவு

இந்த வகையில் வெளித்தாக்கத்தால் வெளியே தோல் சிராய்த்துப் புண் ஏற்படுகிறது. வேறுபட்ட பலதரங்களில் தோலும் மென்திசுக்களும் சிதைந்திருக்கும். இவ்வகையில் பெருமளவு தூய்மைக்கேட்டிற்கும் கிருமித்தாக்கத்திற்கும் இடமுண்டு. உடையின் துணித்துகள்கள், மண்

போன்ற வெளிப்பொருட்களும் பட்டறையிலுள்ள எண்ணெய்ப் பசை, உலோகத்துகள், மரத்துண்டுகள் போன்றவையும் அப்புண்ணில் காணப்படும்.

வெளிக்காய முறிவுகளை மூன்று வகைப்படுத்தலாம். மென்திசு அழிவு தோல் புண் முதலியவற்றின் அளவின் அடிப்படையில் புண்ணை வகைப்படுத்துவர்.

வகை 1 (தரம் 1)

ஒரு செ.மீ. அல்லது அதனினும் சிறிய அளவுள்ள புண்கள். இவை குறைவேகச் சிதைவினால் ஏற்பட்டவை.

வகை 2 (தரம் 2)

நடுத்தரத் தோல்புண்கள் - குறைந்த அளவிலான அழுகிய மென்திசுக்கள் இருக்கும்.

வகை 3 (தரம் 3)

மிகைவேகக் காயத்தால் கடுமையான தோல் புண்ணுடன் பெரிதும் அழுகிய மென்திசுவில் வெளிப்பொருட்களும் படிந்து காணப்படும். (படம் 9.1)

9.1

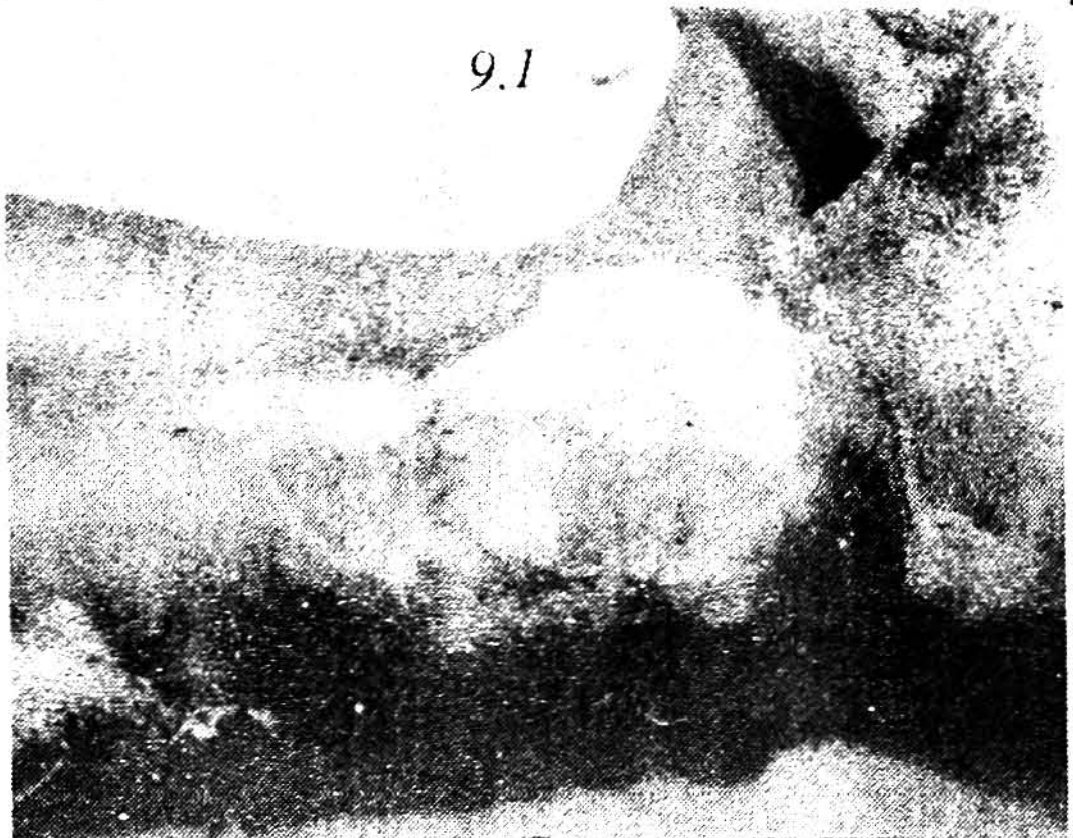

படம் 9.1 வகை-3 வெளிக்காய முறிவின் மருத்தடிப் படம்

ஒரு வெளிக்காய முறிவிற்கு அறுவைச் சிகிச்சை அவசரத் தேவையாகும். கடும் வயிற்றழற்சிக்கு உடனடிப் பராமரிப்பு தேவைப்படுவது போல நோயரின் பொதுவான உடல்நிலை திருப்திகரமாக ஆனவுடன் அறுவைச்சிகிச்சை மேற்கொள்ளவேண்டும்.

புண் ஆறுவதை விரைவுபடுத்த உயிரி படிந்த அல்லது உயிரிகள் ஊடுருவிய புண்ணைத் தூய்மைப்படுத்துவதே சிகிச்சையின் முதல் நோக்கமாகும். வெளிக்காய முறிவுகளின் முதனிலைச் சிகிச்சையின் போது முறிவுச் சீராக்கத்திற்கு இரண்டாமிடமே தரப்படும்.

மருத்துவமனைக்கு வருமுன் பராமரிப்பு

1. கட்டுத்துணி கொண்டு அழுத்தமாக இறுக்கிக் கட்டி குருதிக் கசிவைக் கட்டுப்படுத்த வேண்டும்
2. அவ்விடத்தில் போதுமான அணைவரிகள் இடவேண்டும்.
3. மருத்துவமனைக்கு எடுத்துச் செல்ல ஏற்பாடு செய்ய வேண்டும்.

மருத்துவமனையில் பராமரிப்பு

அதிர்ச்சிக்கான சிகிச்சையைத் தொடர வேண்டும். தேவைப்படி முழுக்குருதி நிணநீர் அல்லது சர்க்கரை உப்புநீரை உட்செலுத்த வேண்டும். தலைச்சிதைவுகள், வயிற்றுச்சிதைவுகள், முதுகெலும்புச் சிதைவுகள் போன்ற பிற சிதைவுகள் ஏற்பட்டுள்ளனவா என்று நோக்க வேண்டும். வெளிக்காய ஆய்வில் புண்ணின் ஆழப் பரப்பையும், தூய்மை நிலையையும், பக்க உறுப்பில் குருதியோட்ட நிலையையும் நோக்க வேண்டும். பொருத்தமான ஊடுகதிர்ப்படங்களை எடுக்க வேண்டும்.

வெளிக்காய முறிவுகளுக்கான அவசர அறுவைச் சிகிச்சை

போக்குவரத்து விபத்துகள் அல்லது தொழிற்சாலை விபத்துகளால் ஏற்படும் எல்லா வெளிக்காய முறிவுகளிலும், உயிரிப்படிவு தவிர்க்க முடியாதது. உயிரிப்படிவை ஏற்படுத்தித் தாக்கும் உயிரிகள் புண்ணின் மேற்பரப்பில் மட்டுமே படிந்து இருக்கும். ஆறுமுதல் ஒன்பது மணி நேரத்தில் அவ்வுயிரிகள் திசுக்களின் ஆழத்தில் ஊடுருவிச் சென்று புண்ணில் நிலைப்பட்ட உறுதியான இடம் பெற்றுவிடும். அப்புண் உயிரி ஊடுருவிய புண் எனப்படும். சிதைவு ஏற்பட்ட ஆறு அல்லது ஒன்பது மணி நேரத்தின் பின்னர் மருத்துவமனைக்கு வரும் எந்த முறிவும் உயிரிஊடுருவிய முறிவாகவே கருதப்படவேண்டும்.

அவசரச்சிகிச்சையின் நோக்கமாவது தோல்காய ஓரத்திலிருந்து ஆழத்திலுள்ள எலும்புவரையிலும் ஏற்பட்டுள்ள உயிரிப்படிவினை முற்றிலுமாக நீக்க முழுமையான அழுகல் திசு நீக்க அறுவைச்சிகிச்சையை மேற்கொள்வதே ஆகும். வெளிக்காய முறிவிற்குக் குறிப்பிட்ட சிகிச்சை அளிப்பதென்பது அறுவைச் சிகிச்சை வசதிகள், சிதைவிற்குப்பின் ஆன நேரம், மென்திசு அழிவின் அளவு போன்றவற்றைப் பொறுத்தது.

புண் மேலாண்மை

அழுகல் திசு நீக்க அறுவைச்சிகிச்சையில் பொதுவாக செயலிழப்பு செய்து முடிந்தவரை குருதி ஓட்டத்தடைக்கட்டு இட்டபின் புண்ணை ஒரு தூய்மையான பஞ்சுத்திண்டால் மூடிவிட்டு புண்ணைச் சுற்றி உள்ள தோலைச் சீழ் எதிர்ப்பிக் கரைசலால் சுத்தப்படுத்த வேண்டும். புண்ணின் விளிம்புகளிலிருந்து அகன்ற பரப்புவரை முடிநீக்கம் செய்ய வேண்டும். பின்னர் தூய்மைக்கட்டுகளை நீக்கி விட்டு மிகுந்த அளவில் இணை நீர்ம உப்புநீரைப் புண்ணில் பாய்ச்சி வெளிப் பொருட்களைக் கழுவி நீக்க வேண்டும். முழுவதும் உயிரற்ற திசுவும் வெளிப்பொருளும் நீக்கப்படும். இப்பொழுது பக்கவுறுப்பை ஒரு தூய அறுவைச் செயல்முறைக்கு ஏற்பத்துணியால் சுற்றி மூட வேண்டும்

தோல்

காயத்தின் அழுகல்திசு நீக்கம் தோலின் விளிம்புகளிலிருந்து தொடங்கி நடைபெறும். தோல் விளிம்புகளின் ஓரத்தை மிகச்சிறிய அளவில் (1-2 மி.மீ.) வெட்டியெடுத்துவிட வேண்டும். ஆழ்திசுத்தகட்டின் தேய்ந்திறு விளிம்புகளையும் வெட்டிவிட வேண்டும். பிற திசுக்களைப் பின்வருமாறு கவனிக்க வேண்டும்.

தசைகள்

பசுங்குருதிக் கசிவுள்ள தசைத்திசு தோன்றும்வரை எல்லா உயிராற்றலற்ற மாள்தசைத்திசுக்களையும் நீக்கிவிட வேண்டும். இது மிகவும் முக்கியமானது. ஏனெனில் மாள்தசைத்திசுக்களில்தான் நுண்கிருமித்தாக்கம்; குறிப்பாகக் காற்றிலி உயிரிகளின் ஊடுருவல் மிகுதியாகக் காணப்படும். மாண்டுபோன அல்லது மாண்டு

கொண்டிருக்கும் தசைத்திசு விடுபட்டால், வாயு உறுப்பழுகல் ஏற்படும் கடுமையான ஆபத்துண்டு. எல்லா வெளிப்பொருட்களையும் நீக்க வேண்டும்.

தசைமத்தளை

இப்புண் கழுவுச் செயல்முறையின் போது வெட்டுப்பட்ட தசைமத்தளைகளைத் தையலிடக்கூடாது. ஆனால் அவை இருப்பதைக் கவனித்துக் குறித்துக் கொள்ள வேண்டும்.

நரம்பு

வெட்டப்பட்ட நரம்புகளைத் தையலிட்டுப் பொருத்தாமல் ஒரு கருப்புப் பட்டு இழையால் இழுத்து ஒட்ட வேண்டும். பின்னர் செப்பனிடும்போது வெட்டுப்பட்ட முனைகளை எளிதில் இனங்காண இயலும்.

முறிவிடம்

சிறு எலும்புத்துண்டுகள் முற்றிலும் தசைத் தொடர்பற்று இருப்பின் அவற்றை மட்டும் நீக்கிவிடவேண்டும். துண்டுகள் ஓரளவு எலும்பு மேலுறை அல்லது மென்திசுக்களுடன் தளைப்பட்டு இருப்பின் அவற்றை நீக்கக் கூடாது. இப்பொழுது முறிவை நேராக்கித் துண்டுகளைச் சரியானஅமர்வு நிலையில் இழுத்துப் பொருத்த வேண்டும். வரையறுத்த நுண்ணுயிர்க் கொல்லிப் பொடியை இட வேண்டும்.

புண்ணைத் தைத்து மூடுதல்

புண்ணை மூடுவது குறித்து முடிவு செய்யுங்கால் மிகுந்த முன்னெச்சரிக்கை தேவை.

மூடுவகைகள்

அ) முதன்மை மூடல்

ஆ) காலந்தாழ் முதன்மை மூடல்

இ) இரண்டாம் நிலை மூடல்

முதன்மை மூடல்

ஆறு அல்லது ஒன்பது மணி நேரத்திற்குள் திறவை முறிவு, சரிவர அழுகிய திசுக்கள் நீக்கப்பட்டுப் புண் அறுவைசார் தூய்மையுடன் இருப்பின், முதன்மைப்புண் மூடலே சிறந்தது. இது திறவை முறிவினை மூடிய நிலைக்குக் கொண்டு வருகிறது. நம் நாட்டைப் பொறுத்தவரை, முதன்மை மூடல் முறை ஆபத்தானது.

காலந்தாழ் முதன்மை மூடல்

புண்ணின் தூய்மை குறித்து எள்ளளவு ஐயமிருப்பினும், அறுவைசார் வசதிகள் நன்னிலையில் கிடைக்கப் பெறாவிடினும், புண்ணைத் தையலிட்டு மூடக்கூடாது. புண்ணில் முதன்மை அழுகிய திசு நீக்கத்தை முன்னர் விளக்கியபடி செய்து, திறவை நிலையிலேயே வேசலின் வலைத்துணியால் தளர்வாகக்கட்டித் தூய்மையான கட்டுகளாலும், துணிகளாலும் மூட வேண்டும். பக்கவுறுப்பை ஒரு பாளமாக்கட்டால் தாங்க வைத்து தேவைப்பட்டால் வேண்டிய சாதன வசதிகளுடைய மருத்துவமனைக்கு நோயரை மாற்ற வேண்டும். எந்த ஒரு நோயராயினும் புண்ணை மூன்று முதல் ஐந்து நாட்களுக்குள் அறுவை அரங்கில் மீண்டும் ஆய்வு செய்ய வேண்டும். புண் அறுவைசார் தூய்மையுடனிருப்பின், தையலிட்டுப் பொருத்தி விடலாம். புண்ணில் துகள்திசு தோன்றும்முன் மூடும் இம்முறை காலந்தாழ் முதன்மைத் தையற் பொருத்தமாகும்.

முறிவை நன்கு ஒழுங்குபடுத்தி நேராக்கிப் பக்கவுறுப்பைப் பஞ்சு பொதி பாளமாக்கட்டினால் அசைவின்றி இருத்த வேண்டும். புண் ஆறிவிட்டால் பின்னர் மூடுமுறிவிற்குரிய சிகிச்சை முறையைத் தொடர வேண்டும்.

வெளிப் பொருத்திகள்

தோல் இழப்பிற்கும் கிருமித் தாக்கத்திற்கும் உட்பட்ட வெளிக்காய முறிவை வெளிப் பொருத்திகளின் மூலம் நன்கு நிலைப்படுத்த இயலும். வெளிப்பொருத்திகளில், மேற்புறத்துண்டிற்கும், கீழ்ப்புறத்துண்டிற்கும் குறுக்கே செல்லும் இரண்டு நான்கு மி.மீ. பிணைப்பூசிகளும்,

கட்டுறுதியாக வைத்திருக்கப் பக்கவுறுப்பின் புறத்தே அமையும் வரிச்சட்டமும் அடங்கும். (படம் 9.2)



படம் 9.2 *வெளிப் பொருத்தியால் நிலைப் படுத்தப்பட்ட வெளிக்காய முறிவு*

வெளிப்பொருத்திகளைப் பயன்படுத்துவதால் முறிவு நிலைப்படுவதுடன் வெளிப்புண்ணிற்குக் கட்டுத்துணி மூலம் சிகிச்சை அளிக்கவும் இயலும். அத்துடன் முறிவு நேரொழுங்கினைப் பாதிக்காமல் புண்ணைக் கவனிக்க இயலும். இம்முறை பெரும்பாலும் முறிவுச் சேர்க்கை வெற்றி பெற உதவும். (படம் 9.3)



படம் 9.3 *வெளிப்பொருத்தியுடன் கீழ்க் காலெலும்பு சிம்பெலும்பு முறிவின் ஊடுகதிர்ப்படம்*

வெளிக்காய முறிவுகளுக்கு உட்பொருத்துதலை முதன்மைச் சிகிச்சையாக அளிப்பது ஆபத்தானது.

கிருமித்தாக்கத் தடுப்பு

பொதுவான கிருமித்தாக்கம்

அகல் ஒளிக்கற்றை நுண்ணுயிர்க் கொல்லிகளை மிகுந்த அளவில் கொடுக்கத் தொடங்க வேண்டும். எனினும். நுண்ணுயிர்க் கொல்லிகளை மட்டும் பயன்படுத்துவது வெளிக்காய முறிவிற்கு மேலே விளக்கியவாறு திறமிகு அறுவைச் சிகிச்சை அளிப்பதற்கு ஈடான மாற்றுமுறை ஆகாது.

இசிவு

நோய் எதிர்ப்பாற்றல் மிகுந்த நோயாளிகளுக்கு இசிவு நச்செதிர் ஊக்கி மருந்தைக் கொடுக்க வேண்டும். நோயெதிர்ப்பாற்றல் அற்ற, ஐயத்திற்குரிய நோயாளிகளுக்கு மானிட இசிவுத் தடுப்பாற்றலளிக்கும் உருண்டைகளை (HTIG) 500 அலகுகள் தர வேண்டும்.

வாயு உறுப்பழுகல்

உயிராற்றலழிவுடன் மிகுதியான தசையழிவு ஏற்பட்டாலும், பிட்டமேட்டுப் பகுதியில் மலப்பொருள் கலப்புடைய சிதைவுகளிலும், AGGS கொடுக்க வேண்டும். நோயாளிகளுக்கு முதலில் 50000 அலகுகள் வாயு உறுப்பழுகல் எதிர்ப்பு ஊநீரை நோய்த்தடுப்பு மருந்தாக அளிக்க வேண்டும். பன்னிரண்டு மணி நேரம் கழித்து நோயாளியின் நச்சுக்கலப்பு நிலையில் முன்னேற்றமில்லையெனில் மீண்டும் அளிக்க வேண்டும்.

அவசர நிலை உறுப்புத்தரிப்பு

உறுப்புத்தரிப்பைத் தவிர்க்கவும், பக்கவுறுப்பைப் பாதுகாக்கவும், எல்லா முயற்சிகளையும் மேற்கொள்ள வேண்டும். எல்லாக் குருதி நாளங்களும் முழுவதுமாக வெட்டுப்பட்டு மிகுந்த குருதி ஊட்டக்குறை ஏற்பட்டால் மட்டுமே முதனிலை உறுப்பு நீக்கம் செய்ய வேண்டும். காலில் உறுப்பு நீக்கம் செய்யும்போது இடத்தைத் திறம்படத் தேர்வு செய்ய வேண்டும்.

துப்பாக்கிக்குண்டு வெடிகுண்டுச் சிதைவுகள்

இவை வெளிக்காய முறிவுகளின் மிகக்கொடிய வகைகளாகும். தசைகள், நாளங்கள், தசைத்தளைகள், நரம்புகள் ஆகியவற்றின் சிதைவுகள் மிகவும் பரந்திருப்பதுடன் முறிவே மோசமான நிலையில் நொறுங்கியிருக்கும்.

இத்தகு சிதைவில் ஏற்படும் காயம், ஆற்றல்மிகு காய வகையினதாகவோ அல்லது ஆற்றல்மிகு வேக வகையினதாகவோ இருக்கும். இதனால் திட்டமற்ற நோய்க்கணிப்பு நேரிடும்படி மிகப் பரந்த திசு அழுகல் அடிக்கடி ஏற்படும்.

பெரும்பாலும் புண்களுக்கு அழுகிய திசு நீக்கியபின் வேசலின் வலைத்துணியால் கட்டப்பட்டு, முறிவு நிலைப்படுத்தல் காலம்தாழ் முதன்மை மூடல் அல்லது இரண்டாம் நிலை மூடல் முறையில் சிகிச்சை அளிக்கப்படுகிறது.

கையைப் பொறுத்தவரை அதனை எந்த அளவு நீளத்திறகு வெட்டி எடுக்காமல் பாதுகாக்க முடியுமோ அதற்கான முயற்சிகளையும் மேற்கொள்வது அவசியம். கையின் ஒரு பகுதி மீதமிருந்தாதல் கூட அது ஒரு நல்ல உணர்வுறுப்பாகப் பயன்படும். அதனால் கைச்சிதைவுகளுக்குக் குறிப்பிட்ட இடத்தில் முதனிலை உறுப்புநீக்கம் செய்யக்கூடாது.

நெரிந்த கைச்சிதைவுகளுக்கு நடைமுறை ஒழுங்கின் படி உறுப்பு நீக்கச் சிகிச்சை அளிக்கக்கூடாது. ஒரு மிகச்சிறந்த செயற்கைக் கைகூட ஒரு உருக்குலைந்த கைக்குச் சமமாகாது என்பதை நினைவிற் கொள்ள வேண்டும். ஒரு உருக்குலைந்த கை மீட்டுருவாக்க அறுவைச் சிகிச்சைக்கு வாய்ப்பளிக்கின்றது. ஆனால் முதனிலை உறுப்பு நீக்கம் மீட்டுப்பெற முடியாத நிலையை ஏற்படுத்தும். கைகளில் வாயு உறுப்பழுகலும், மிக மோசமாகச் சின்னாபின்னமான நிலையும் ஏற்பட்டால் தான் மேல் மட்ட உறுப்பு நீக்கம் செய்யத் தேவைப்படும். முன்கையிலும், கையிலும் ஏற்படும் பிற சிதைவுகளுக்கு முதலில் பழைய முறையில் அறுவைச்சிகிச்சை அளிக்க வேண்டும். நாட்கள் நகர்ந்த பின்னர் உறுப்பு நீக்கம் பற்றி இறுதியாக முடிவு செய்ய வேண்டும்

வெளிப்படையாகக் கிருமித்தாக்கத்திற்குட்பட்ட வெளிக்காய முறிவுகளின் மேலாண்மை

எந்த ஒரு வெளிக்காய முறிவும் சிதைவு ஏற்பட்டு ஆறு முதல் ஒன்பது மணி நேரம் கழித்து மருத்துவமனைக்கு வந்தால், அம்முறிவு பார்ப்பதற்குத் தூய்மையானதாகத் தெரிந்தாலும் அதை உயிரி ஊடுருவியதாகவே கருதிச் சிகிச்சை அளிக்க வேண்டும். சில நோயர் சீழ் ஒழுகும் வெளிப்படையான உயிரி ஊடுருவலுடன் கொண்டுவரப்படலாம். இருவகையினரிடமும் சிகிச்சையின் நோக்கம் திறமிகு வடிகால் வழிக்கு வகை செய்தலாகும். உயிரிகளை நுண்ணுயிர் வளர்ப்புச் சோதனை, நுண்ணுயிர்க்கொல்லி உணர்வுச்சோதனைகள் மூலம் இனம் காண வேண்டும். அவ்வவற்றுக்குரிய நுண்ணுயிர்க்கொல்லி மருந்தினைத் தேவைப்படும் அளவில் கொடுக்க வேண்டும். சரியான வடிகால் வழி வகையாலும் நுண்ணுயிர்க்கொல்லி மருத்துவத்தாலும் புண்ணின் உயிரி ஊடுருவலைச் சரியாக்க முடியும்.

சிதைந்த பக்கவுறுப்பை முற்கூறியபடி தயார் செய்து துடைக்க வேண்டும். பக்கவுறுப்பின் நீளவாக்கில் தோல்புண்ணை அறுத்துப் பெரிதாக்குவர். ஆழ்திசுத் தகட்டையும் அவ்வாறே வெட்ட வேண்டும். சீழ்ப் பொதிகளையும், குருதிக் கட்டிகளையும் வடித்து நீக்க வேண்டும். தேவைக்கேற்பச் செய்யும் எதிர்ப்பக்க வெட்டுகள் மூலம் வடிப்பு முற்றுப் பெற்றதை உறுதிப்படுத்திய பின்னர் வேதியல் மருந்தினைத் தடவிய புண்ணிற்குள் வேசலின் வலைத்துணி நிறைத்து விளிம்புகள் இணையா வண்ணம் விரித்து வைக்க வேண்டும். பக்கவுறுப்பை முழுவதுமாகப் பஞ்சுப்பொதி மாக்கட்டு மூலமாக மூட வேண்டும். திட்ட வட்டமாக உயிரி ஊடுருவிய நிலையில் முறிவைத் திருத்தமாக நேராக்கம் செய்ய வேண்டியதில்லை. இரண்டு வார கால அளவுக்கு அதனைத் தள்ளிப் போடலாம். அதற்குள் உயிரி ஊடுருவல் கட்டுப்படுத்தப்பட்டிருக்கும். பின்னர் துண்டுகளைக் கைவினையால் சரிவர ஒழுங்குபடுத்தி மாக்கட்டை மீண்டும் இட வேண்டும். பின்னர் அசைவின்மை எலும்புச் சேர்க்கை வரை தொடர வேண்டும். மென்திசு ஆறும்போது முறிந்த துண்டுகளை நிலைப்படுத்த ஒரு வெளிப்பொருத்தியையும் பயன்படுத்தலாம்.

வெளிக்காய முறிவுகளின் சிக்கல்கள்

வெளிக்காய முறிவில் சிக்கல்கள் முன்னரோ பின்னரோ ஏற்படலாம். சிதைவு ஏற்பட்ட சில நாட்களுக்குள் ஏற்படுபவை முன்னிலைச் சிக்கல்களாகும். இது விபத்து ஏற்பட்ட இடத்தைப் பொறுத்தது.

முன்னிலைச் சிக்கல்களாவன

1. வாயு உறுப்பழுகல்
2. இசிவு நோய்

நோயாளி பின்வரும் பின்னிலைச் சிக்கல்களுடனும் வரலாம்.

1. நாட்பட்ட எலும்பழற்சியும், சீழ் வழியும் குழிப்பையும்
2. மெல்லிய ஒட்டுத்தோலுடன் கூடிய தோல் இழப்பு
3. சேராமையுடன் கூடிய எலும்புக்கூறு இழப்பு

வாயு உறுப்பழுகல்

வெளிக்காய முறிவின் மிகக்கடுமையான சிக்கல் வாயு உறுப்பழுகலாகும். இதை விறுவிறுப்பாக வேகத்துடன் அணுகாவிடின் உயிருக்கே சேதமேற்படலாம். பரந்த மென்திசுச்சிராய்ப்புடன் கூடிய புண்களில், நோயாளியின் மலப்பொருளாலோ அல்லது உழுத வயல்களின் மாட்டுச் சாணங்கலந்த மண்ணாலோ உயிரி ஊடுருவல் நிகழும் போது, வாயு உறுப்பழுகல் ஏற்படுகிறது.

முதலாம் உலகப் போரின் போது (1914 -1918) மிகுதியாக ஏற்பட்ட வாயு உறுப்பழுகல் இரண்டாம் உலகப்போரின் போது (1939-1945) குறைந்தது. வியட்நாம் போரின் போது விரைவான இடமாற்றம் மூலமும், நல்ல முதனிலைச் சிகிச்சை மூலமும் கிட்டத்தட்ட நீக்கப்பட்டு விட்டது. U.K., U.S.A. நாடுகளிலும் பொதுமக்களின் காயங்களில் கிட்டத்தட்ட நீக்கப்பட்டு விட்டது.

நோய்க்குறிக் காரணியியல்

கருமூலம் தாங்கிய காற்றிலி உயிரிகளான க்லாஸ்டிடியம் வெல்ஷி, எடிமேஷியன்ஸ், செப்டிகம், ஸ்போரோஜீன் வகுப்புக்களைச்

சார்ந்தவைகளால் உயிரி ஊடுருவல் ஏற்படுகிறது. இவை கிராம்சாயத்திற்கு நேர்விளைவு அளிப்பவை. இவற்றுள் முதலிரண்டும் சர்க்கரை அழிப்பித்தன்மையவை. கடையாயது புரத அழிப்பித்தன்மையது.

மென்திசு அழுகலுடன் கூடிய புண்கள், காற்றிலி உயிரிகள் இனப்பெருக்கத்திற்கு நல்ல இடம் தருகிறது. குருதி ஓட்டத்தில் ஏற்படும் ஊறு உயிரி ஊடுருவலைக் கடுமையாக்குகிறது. தொடை, பிட்டம், கெண்டைக்கால் பகுதிகளில் ஏற்படும் குண்டடிப் புண்கள் அல்லது வெடிச்சிதைவுகளில் வாயு உறுப்பழுகல் உயிரி ஊடுருவல் நிகழ மிகுந்த வாய்ப்புண்டு.

இவ்வுயிரிகள் புறநச்சுகளை உருவாக்கும். இதனால் நச்சுக்குருதியும், உளச்சோர்வும், புறக்குருதியோட்டக் குறைபாடும் ஏற்படும். சர்க்கரை அழிப்பிக் க்ளாஸ்ட்ரிடியா தசை க்ளைக்கோஜினை உருக்குலைப்பதால் கார்பன்-டை-ஆக்ஸைடும், ஹைட்ரஜன் வாயுவும் வெளிப்படுகின்றன. புரத அழிப்பி உயிரிகள் தசைப்புரதங்களை உருக்குலைப்பதால் ஹைட்ரஜன் சல்பைடு வாயுவும், அம்மோனியா வாயுவும் வெளிப்படுகின்றன. இவை துர்நாற்றத்திற்குக் காரணமாகும். இவ்வாயுக்கள் முதலில் தசை இடைவெளிகளில் பரவி பின்னர் கல்லீரலிலும் காணப்படுகின்றன.

மருத்தடித் தன்மைகள்

சிதைவேற்பட்ட சில நாட்களுக்குப் பின்னர் நோயாளிக்குச் சிதைவுறுப்பில் மிகுந்த இறுக்கத்தால் கடும்வலி ஏற்படும். திடீரென்று இரத்த அழுத்தக்குறைவு ஏற்பட்டு, நச்சுக்குருதியால் நலம் குறையும். குறிப்பாகப் புண்ணிலிருந்து மெல்லிய ஊனீர்க்குருதி வெளியேறும். அழற்சிசார் வெதுவெதுப்பிற்கான தடயம் காணப்படாது. நீர்விக்கத் தசைகளைத் தொட்டமுத்தும்போது வாயு நெறு நெறுப்பை உணர முடியும். கல்லீரலைத் தொட்டறியும் அளவில் வீங்கி இருக்கும். இறுதிக் கட்டங்களில் காமாலை உண்டாகும்.

மருத்தடியாக வாயு உறுப்பழுகல் குறிப்பிட்ட இடத்தில் மட்டுமோ அல்லது பெருமளவிலோ அல்லது உயிர்க் கொல்லிக் கடுப்

வகையினதாகவோ ஏற்படும். நச்சுக் குருதியிடன் கூடிய வாயு நெறுநெறுட்பு; வாயு உறுப்பு அழுகலுக்குரிய நிச்சயமான அடையாளக் குறியாகும்.

பக்க உறுப்பின் ஊடுகதிர்ப்படம், தசையிலும், தோலடிப்பரப்பிலும், குறிப்பிடத்தகுந்த வாயு நிழலைக் காட்டும். (படம் 9.4)

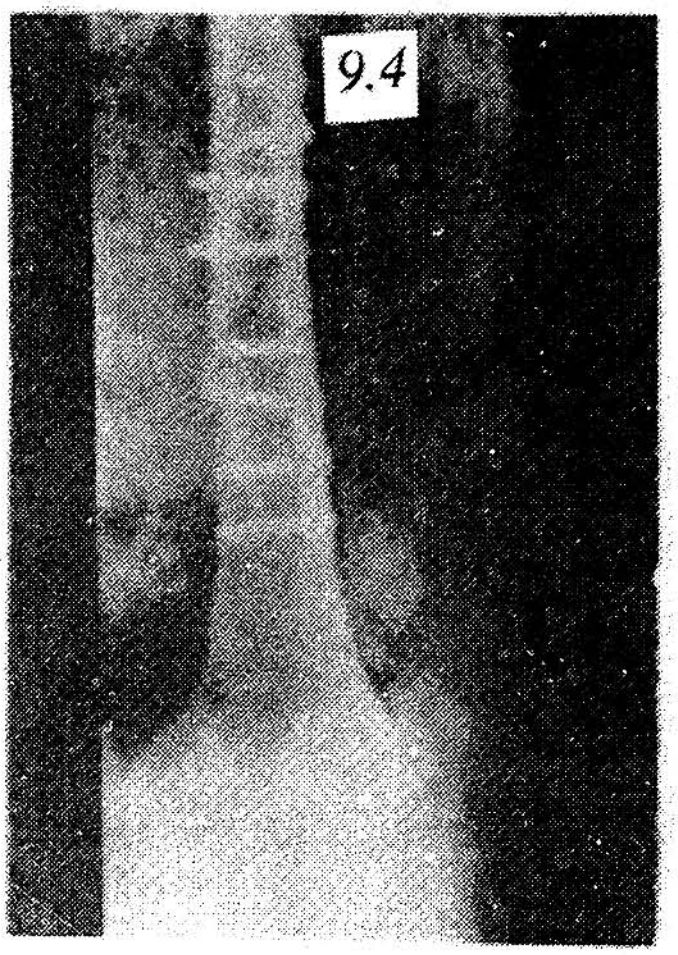

படம் 9.4 *வாயு உறுப்பழுகல் - தொடை*

தடுப்பு

உயிரி ஊடுருவலைத் தடுப்பதே தலைசிறந்த சிகிச்சையாகும். உயிராற்றலற்ற மாண்டதசைத்திசுக்களை முற்றிலுமாக வெட்டி அறுவைசார் அழுகல்திசு நீக்கத்தைச் சரிவரச் செய்வதாலும் உயிரி ஊடுருவலைத் தடுக்கலாம். நல்ல குருதிக் கசிவுத்தசை காணப்படும் வரை தசையை வெட்டி அகற்ற வேண்டும். வாயு உறுப்பழுகலுக்கு [illegible] பொதுவான காரணம் உயிராற்றலில்லாத ஐயத்திற்குரிய திசுக்களின் மேல், வெளிக்காய முறிவின் புண்ணை இறுக்கித் தையலிடுவதே ஆகும். அப்படிப்பட்ட முதனிலைத் தையலிடுதலைச் செய்யவே கூடாது 50000 அலகுகள் பல்லாற்றல்மிகு வாயு உறுப்பு அழுகல் எதிர்ப்பி ஊனீரை எவ்வளவு சீக்கிரம் கொடுக்க முடியுமோ அவ்வளவு சீக்கிரம் கொடுக்க வேண்டும். தற்காலத்தில் சிலர் ஊனீர்ப் பயன்பாடு தேவையில்லை என்று கருதுகின்றனர்.

சிகிச்சை

வாயு உறுப்பழுகல் ஏற்பட்டுவிட்டால் அந்த உயிரி ஊடுருவலின் கடுமைக்கு ஏற்ப அவசர நிலைக்குரிய செயல்பாட்டுடன், சிகிச்சை அளிக்க வேண்டும்

வாயு உறுப்பழுகலின் தொடக்க நிலையாக இருந்தால் அப்பக்க உறுப்பின் நீளவாக்கில் புண்ணை அறுத்துப் பெரிதாக்கிக் கழிவு நீங்க வழி செய்ய வேண்டும். இதனால் இறுக்கமும் தளரும். அழுகிய தசை கருமையாகவும்., இடுக்கியால் பற்றித் தூண்டினால் சுருங்காமலும் இருக்கும் இத்தகு தசைகளையெல்லாம் முற்றிலும் வெட்டி எடுத்துவிட்டுப், புண்ணை வேசலின் வலைத்துணியால் தளர்த்தி நிறைத்துத் திறவையாக விட வேண்டும். சிரை உள்ளூசி மூலம் பெருமளவு பென்சிலின் செலுத்தினால் உயிரி ஊடுருவல் கட்டுப்படும்.

பரந்த உறுப்பு அழுகலுடன் கூடிய மிகைக்கடும் நோயருக்கு அவசர நிலை கில்லட்டின் துண்டிக்கும் உறுப்பு நீக்கம் செய்து உயிரைக் காப்பாற்ற வேண்டிவரும்.

இரண்டு அல்லது மூன்று மடங்கு வாயுமண்டல அழுத்தம் உள்ள உயிர்வளியை மிகை அழுத்த உயிர்வளி மருத்துவம் மூலம் அளித்தால் அதன் சேர்ப்பு உயிரி ஊடுருவலைக் கட்டுப்படுத்தி பக்கவுறுப்பைப் பாதுகாக்க உதவும். மேற்கொண்டு சிகிச்சையை வெளிப்பொருத்துதல் மூலம் தொடரலாம்.

இசிவு

இவ்வுயிரி ஊடுருவலையும் எதிர்மானுட இசிவுத் தடுப்பாற்றலளி உருண்டைகள் மூலமோ அல்லது எதிர் இசிவு ஊநீர் மூலமோ தடுக்க வேண்டும்.

பிந்தைய சிக்கல்களின் மேலாண்மை

தனிப்பட்ட சிக்கல்களுக்குப் பின்வரும் அறுவைசார் செயல்முறைகள் தேவை.

மடிந்த எலும்பு அறுவை மருத்துவம்

எலும்பழற்சியினாலும் மடிந்த எலும்பினாலும் உயிரி ஊடுருவிய நிலை நீடிக்கலாம். இது முறிவுச் சேர்க்கையை தாமதப்படுத்தும். மடிந்த எலும்பை நீக்குவது உயிரி ஊடுருவலைக் கட்டுப்படுத்திப் புண் ஆறுவதை வேகப்படுத்தும்.

தோல் பதியன்

தோல் இழப்புடன் கூடிய வெளிக்காய முறிவானது தோல் மூடி மீள்நிலை எய்தும் வரை சேர்வதில்லை. புண்ணின் தொடக்கநிலைச் சிகிச்சையின்போதே முழுமையாகத் தோலை மூட வைத்தல் அவசியம். ஏற்கனவே உயிரி ஊடுருவலுடன் ஒரு நோயர் காணப்பட்டால் தோல் பதியனிடக் கூடாது. உயிரி ஊடுருவல் கட்டுப்படுத்தப்பட்டு நல்ல துகள்திசு தோன்றும் நிலையில்தான் தோல் பதியன் இட வேண்டும். எலும்பு தசையாலும், திசுத்தகட்டாலும் மூடப்பட்டுள்ள இடங்களில் பிளவைத் தோல்பதியன் போதுமானது. எலும்பு மேலோட்டமாகக் காணப்படுகின்ற கீழ்க்கால் எலும்பு போன்றவிடங்களில் முழுத்திண்மையுடன் கூடிய தோல் பதியன் அல்லது திசுத்தகட்டுத் தோல் பட்டை இட்டால் முறிவிடத்தில் நல்ல தோல் உருவாகும். முறிவிடத்தில் நல்ல தோல் உருவாகி மூடினால் அது வெளிக்காய முறிவை உட்காய முறிவாக மாற்றும். அத்துடன் முறிவிடத்து நாளவட்ட நிலையும் முன்னேறும். முறிவுச் சேர்க்கையும் மேம்படும்.

எலும்புப் பதியன்

கடுமையான நெரிந்த சிதைவுகளிலும், குண்டடிச் சிதைவுகளிலும் அடிக்கடி எலும்புக்கூறு இழப்பு ஏற்பட்டு ஒரு இடைவெளி ஏற்படும். அத்தகு நோயருக்கு எலும்புப் பதியன் இடாவிடின் முறிவுச் சேராமையே முடிவாகும். உயிரி ஊடுருவல் கட்டுப்படுத்தப்பட்டு, நல்ல தோல் உருவாகி மூடினால் எலும்புத்தொடர்ச்சியை மீட்டுருவாக்குவர். முறிவுச் சேர்க்கையை மேம்படுத்த எலும்புப் பதியனிடுவர்.

இயன் மருத்துவம்

மாதக் கணக்கில் பக்கவுறுப்பை அசைக்காது வைத்திருக்கும்

வன்மையான சிதைவுகளுக்கு மூட்டு அசைவுகளையும், தசை வலிமையையும் மீட்டுக்கொடுக்கவும், பக்கவுறுப்பின் முழுச் செயல்நிலை கிடைக்கப் பெறவும் திறமிகு இயன் மருத்துவம் தேவை.

பாதங்களும், கால்விரல்களும் விறைத்துப் போவதற்கு நீர்வீக்கமும், பயன்படுத்தாமையுமே பொதுவான காரணங்களாகும். நல்ல முறிவுச் சேர்க்கை நிகழ்ந்த பின்னரும் நடப்பதற்கு இயலாது. முதனிலை அறுவை மருத்துவத்தின் பின்னர் நீர்வீக்கம் நிகழ்வதைத் தடுப்பதற்கு கால்களைத் தலையணைகளின் மேல் உயர்த்தி வைத்து நோயாளியின் கால் விரல்களைத் தன்னூக்கத்துடன் அசைக்கச் சொல்ல வேண்டும். முழுமையாக மாக்கட்டு இட்டவுடன் நோயாளிக்கு மாக்கட்டின் உள்ளேயே தன்னூக்கத்துடன் நாத்தலைத் தசைக்குப் பயிற்சிகளைக் கற்றுக் கொடுக்க வேண்டும். இருவார காலத்தில் நோயாளியை; மாக்கட்டுடன் காலைப் படுக்கையிலிருந்து சில நொடிகளுக்கு தூக்கி வைக்க வேண்டும். ஒரு மணி நேரத்திற்குப் பத்து முறையாவது அவ்வாறு செய்ய வேண்டும். முறிவு சேர்ந்து மாக்கட்டை எடுத்துவிட்டால் காலில் வீக்கம் ஏற்பட வழியுண்டு. இதைத்தடுக்க நெகிழ் சுருக்க மென் துணிக்கட்டினை கால் விரல்களிலிருந்து முழுங்கால் மூட்டுவரை இட வேண்டும். நாத்தலைத் தசைக்ளுக்கு வலுவூட்டி மூட்டை அசைக்க உடற்பயிற்சிகளைத் தொடர வேண்டும். முழு உடற்பளுவைத் தாங்க அனுமதிக்கும் முன்னர் இது மிகவும் இன்றியமையாதது.

கலைச்சொற் பட்டியல்

abdominal injuries	வயிற்றுச் சிதைவுகள்
acute abdomen	கடும் வயிற்றழற்சி
adjunct	சேர்ப்பு
administer	செலுத்துதல்
anaerobic infection	காற்றிலி உயிரிகளின் தாக்கம்
antibiotics	நுண்ணுயிர்க் கொல்லிகள்
anti gas gangrene serum	வாயு உறுப்பழுகல் எதிர்ப்பி ஊநீர்
anti-septic solution	சீழ் எதிர்ப்பிக் கரைசல்
atmospheric pressure	வாயுமண்டல அழுத்தம்
bleeding	இரத்த ஒழுக்கு
bone graft	எலும்புப்பதியன்
bonesegment loss	எலும்புக்கூறு இழப்பு
break down	உருக்குலைவு
closure of the wound	புண்ணைத் தைத்து மூடுதல்
compound from within	உள்ளிருந்து ஏற்பட்ட வெளிக்காய முறிவு
compound from without	வெளியிலிருந்து ஏற்பட்ட வெளிக்காய முறிவு
contamination	தூய்மைக்கேடு/ உயிரி படிதல்
carbondioxide	கரியமில வாயு
counter incisions	எதிர்ப்பக்க வெட்டுகள்
culture	நுண்ணுயிர் வளர்ப்பு
dead muscle tissue	மாண்ட தசைத்திசு
delayed primary closure	காலந்தாழ் முதன்மை மூடல்
depression	உளச் சோர்வு
devitalised	உயிராற்றலற்ற
draped	துணியால் மூடுதல்

edematous muscles	நீர்வீக்கத் தசைகள்
emergency guillotine amputation	அவசரநிலை கில்லட்டின் உறுப்பு நீக்கம்
exotoxin	புற நச்சு
extent depth	ஆழப்பரப்பு
extremity	கை/கால்
faecal matter	மலப்பொருள்
fascia	திசுத்தகடு
fascio - cutaneous flap	திசுத் தகட்டுத் தோல் பட்டை
firm bandage	இறுக்கமான கட்டு
foreign matter	வெளிப்பொருள்
frayed	தேய்ந்திறுதல்
fulminant fatal type	கடும் வகையினது
gauze	வலைத்துணி
globulin	உருண்டை
glucose saline	சர்க்கரை உப்புநீர்
Gluteal region	பிட்ட மேடு
gram positive	கிராம் சாயத்திற்கு நேர்விளைவளிப்பவை
gross injury	வன்மையான சிதைவு
high velocity trauma	மிகைவேகக் காயம்
hitched	இழுத்தல்
human tentanus immuno globulin	மானிட இசிவுத் தடுப்பாற்றலளிக்கும் உருண்டைகள்
hydrogen	ஹைட்ரஜன்
hyperbaric	மிகை அழுத்த
immune	நோய் எதிர்ப்பாற்றல்
inflamamatory warmth	அழற்சி சார் வெதுவெதுப்பு

irrevocable	மீட்டுப் பெற இயலாத
irrigate	பாய்ச்சுதல்
isotonic saline	இணை நீர்ம உப்புநீர்
laceration	சிராய்ப்பு
local antibiotic	வரையறுத்த நுண்ணுயிர்க் கொல்லி
low velocity injury	குறைவேகச் சிதைவு
mangled	சின்ன பின்னமான
massive	பெருமளவு
morbidity	நோயுறுதல்
mucus memberane	சீதச்சவ்வு
non viable	மாண்ட
oxygen	உயிர்வளி
peripheral circulatory failure	புறக்குருதியோட்டக் குறைபாடு
persist	நிலைத்தல்
pin	பிணைப்பூசி
poly valent	பல்லாற்றல்மிகு
potent	ஆற்றல்மிகு
prechemotherapeutic era	வேதியல் மருத்துவக்கால முன்னிலை
pressure dressings	அழுத்தக் கட்டுகள்
primary closure	முதன்மை மூடல்
procedure of wound toilet	புண்கழுவுச் செயல்முறை
prophylaxis	நோய்த் தடுப்பு
proteolytic	புரத அழிப்பித் தன்மையது
proximal amputation	மேல் மட்ட உறுப்பு நீக்கம்
reconstructive surgery	மீட்டுருவாக்க அறுவைச் சிகிச்சை
re-examined	மீண்டும் ஆய்வு செய்தல்
routine	நடைமுறை ஒழுங்கு

Sacharolytic	சர்க்கரை அழிப்பித் தன்மையது
secondary closure	இரண்டாம் நிலை மூடல்
secor organ	உணர்வுறுப்பு
sequestrectomy	மடிந்த எலும்பு அறுவை மருத்துவம்
serosanguinolent	ஊனீர்க்குருதி
serum	ஊநீர்
severed nerves	வெட்டுப்பட்ட நரம்புகள்
site of election	இடத்தேர்வு
sinuses	குழிப்பைகள்
skin grafting	தோல் பதியன்
skin loss	தோல் இழப்பு
split skin graft	பிளவைத் தோல் பதியன்
spore	கருமூலம்
sterile pad	தூய்மையான பஞ்சுத்திண்டு
stitched	தையலிடுதல்
tetanus toxoid booster dose	இசிவு நச்செதிர் ஊக்கி மருந்து
thicken	திண்மை
toxemia	நச்சுக்குருதி
toxic condition	நச்சுக் கலப்புநிலை
turniquet control	குருதி ஓட்டத் தடைக்கட்டு
types of closure	மூடு முறைகள்
units	அலகுகள்
viable	வாழும்
valent	ஆற்றல்
vaseline	வேசலின்
very fulminant cases	மிகைக்கடும் நோயர்

பகுதி - 10

மென்திசுச் சிதைவுகளும் விளையாடல் சிதைவுகளும்

சிதைவேற்பட்டு மருத்துவமனைக்கு வரும் நோயாளிகளில் முறிவுகள், இடப்பெயர்வுகள் ஏற்பட்ட நோயரைக் காட்டிலும், மென்திசுச் சிதைவுகள் ஏற்பட்ட நோயரின் எண்ணிக்கையே மிகுதி. நார்ப்பிணையங்களுக்கேற்பட்ட பிறழ்ச்சி போன்ற மென்திசுச் சிதைவுகளுக்குத் தரும் திறமிகு சிகிச்சையானது விளையாட்டு வீரர்களிடையேயும், பண்ணை, தொழிற்சாலை, வேலையாட்களிடையேயும் நோய் விகிதத்தையும், ஊனமுற்ற விகிதத்தையும் மிகவும் குறைக்கும்.

தசைவலுக்கூட்டு ஆட்டம், கால்பந்தாட்டம், கூடைப்பந்தாட்டம், கபடி போன்ற எல்லா வகையான குழு விளையாட்டுப் போட்டிகளும், தனிநபர் விளையாட்டுப் போட்டிகளும், மக்களிடையே செல்வாக்கு பெற்றுள்ளமையால் விளையாட்டுத்துறையில் ஏற்படும் சிதைவுகளும் மிகுந்துள்ளன. பல மேலை நாடுகளில் விளையாட்டுகள் வாழ்க்கைத் தொழிலாகவும், வணிகம் சார்ந்தனவாகவும் மாறி வருகின்றன. ஆனால் இந்தியாவில் பொழுதுபோக்கு விளையாட்டுகளே மிகுதியாக பயின்று வருகின்றன. இச்சிதைவுகள் இயல்பாகவே மிக்க உடல்நலமுடைய இளைஞருக்கே ஏற்படுகின்றன. நீண்ட நாள் நோயுறுதல் எந்த ஒரு விளையாட்டு ஆர்வலரையும் மன உரம் குன்ற வைக்கும். ஆதலால் திறமிகு சிகிச்சை மிகத் தேவை. விளையாடல் சிதைவுகளின் மறு சீரமைப்பிற்கும், நோய் தீர்க்கும் சிகிச்சைக்கும் ஒரு இயன் மருத்துவரின் துணையுடன் சிகிச்சை நுட்பவல்லுனருக்கு முக்கியமான பங்குண்டு.

விளையாட்டுத் தகுதிப் பயிற்சியின் போது விளையாட்டுச் சிதைவுகள் ஏற்படாமல் தடுப்பது முக்கியமானதாகும். பயிற்சி ஆசிரியரும் பயிற்சி ஊக்குவோரும், விளையாட்டு வீரனது வலிமை, உறுதி, திறமை, ஆர்வம் முதலியவற்றை வளர்த்துப் பயிற்சியளிப்பர். முற்சுட்டியவற்றுள் எது குறைபட்டாலும் விளையாட்டு வீரர் விபத்துக்குள்ளாக நேரும். விளையாடல் சிதைவுகள் ஏற்படும்.

பின்வரும் பொதுவான மென்திசுச் சிதைவுகளைப் பார்க்கலாம்.

1. நார்ப்பிணையச் சிதைவுகள்
2. தசைச் சிதைவுகள்
3. தசைத்தளைப் பிளவுகள்

நார்ப்பிணையச் சிதைவுகள்

ஒரு திசையில் மூட்டின் மிகு அசைவை மட்டுப்படுத்துவதே நார்ப்பிணையத்தின் பணியாகும். மூட்டு ஒரு திசையில் திடுமென அசையும் போது எதிர்க்கூறில் உள்ள பிணையம் மிகுதியாக நீட்டப்பட்டு சிதைவு ஏற்படுகிறது வீட்டு விபத்துக்களும் விளையாட்டு விபத்துக்களும் பல்வேறு நிலைகளில் கடும் நார்ப்பிணையச் சிதைவுகளை விளைவிக்கும், தொழில்சார் நலிவுகளாலும், தவறான அமைவு நிலைகளாலும் நார்ப்பிணையங்களுக்கு நாட்பட்ட சிதைவு ஏற்படும். முழங்கால் மூட்டு, மணிக்கட்டு, கணுக்கால் முதலியவையே பொதுவாக நார்ப்பிணையங்கள் சிதையும் இடங்களாகும்.

சிதைவுகளின் படித்தரங்கள்

பிறழ்ச்சி என்பது நார்ப்பிணையங்களுக்கு ஏற்படும் சிதைவு என வரையறுக்கலாம். இதன் கடுமைக்கேற்ப அதைத் தரப்படுத்துவர். மிகக் குறைந்த எண்ணிக்கையில் பிணைத்தின் நார்கள் கிழிந்து இருப்பின் அது முதலாம் தரப்பிறழ்ச்சி ஆகும். மிகுதியான நார்கள் தகர்ந்தும் நிலையாக இருந்தால் அது பகுதிப் பிளவு ஆகும். இதனை இரண்டாம் தரப்பிணைப்புப் பிறழ்ச்சி என்பர்.

மூட்டின் நிலையின்மையுடன் நார்ப்பிணையம் முற்றிலும் தகர்ந்திருந்தால் அது முழுமைப் பிளப்பாகும். இது மிகக் கடுமையான சிதைவாகும். இதனை மூன்றாம் தரப்பிறழ்ச்சி என்றும் கூறுவர்.

தசைப்பிறழ்ச்சியின் பல்வேறு படித்தரங்களை தடித்த சணலிழை (கயிறு) தொடர்ந்து அல்லது மிகையாக இழுபடும்போது நார்கள் கிழிவதற்கு ஒப்பிடலாம். சில தனித்த நார்கள் மட்டும் கிழிவதில் தொடங்கிப்பின் மேலும் மேலும்அவை விடுபட்டு இறுதியில் கயிறு முழுவதுமாகக் குறுக்கே கிழிந்துவிடும். (படம் 10.1)

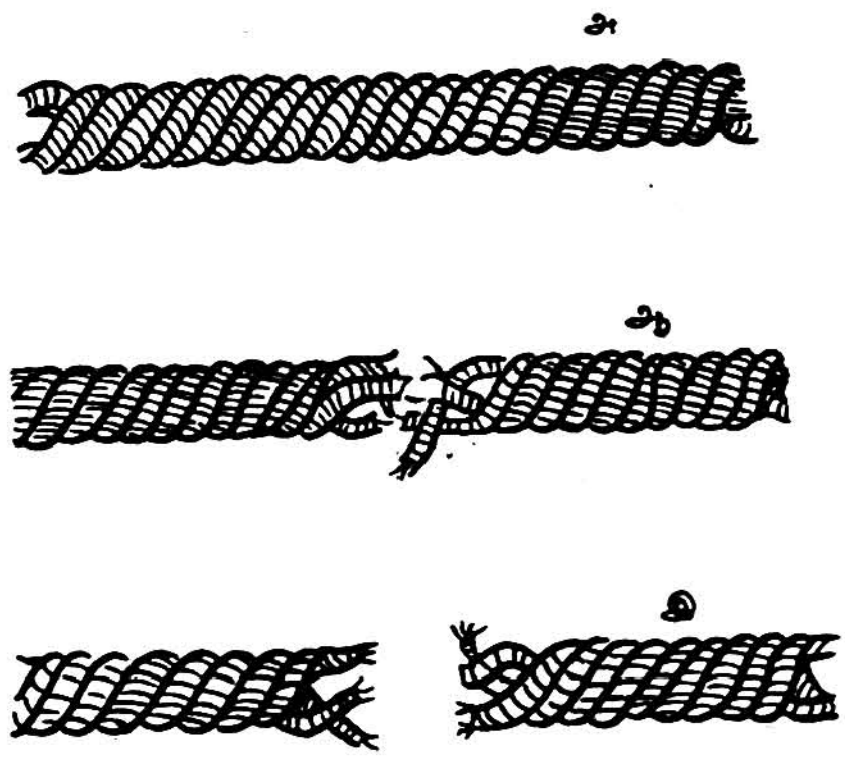

அ. கயிறு
ஆ. பாதி கிழிந்த கயிறு
இ. முழுமையாகக் கிழிந்த கயிறு

படம் 10.1

கணுக்கால் மூட்டு

வெளிப்பக்கப் பிணையத்திற்கு ஏற்படும் சிதைவே மிகப் பொதுவான மாறுபாடு ஆகும். சில வேளைகளில் உட்பக்கப் பிணையம் (மீடியல் லிகமென்ட்) சிதைந்து இருக்கும்.

வெளிப்பக்கப் பிணையச் சிதைவுகள்

கணுக்காலின் வெளிப்பக்கப் பிணைத்தில் (லேடரல் லிகமென்ட்) (முன்புறக் கணுக்கால்சார் சிம்பெலும்புப் பிணையக்கூறு (ஆண்டீரியர் டாலோ ஃபிபுலார் லிகமென்ட்) நடுவிடக் குதிகால்சார் சிம்பெலும்புப் பிணையக்கூறு (மிடில் கால்கேனியோ ஃபிபுலார் லிகமென்ட்) பின்புறக் கணுக்கால் சார் சிம்பெலும்புப் பிணையக்கூறு (போஸ்டீரியர் டாலோ ஃபிபுலார் லிகமென்ட்) என மூன்று கூறுகள் உண்டு.

நிகழ்வகை

சமதளமற்ற தரையில் நடக்கும்போதோ அல்லது விளையாடும்போது கீழே விழுந்தோ உடனடியாக கணுக்கால் உள்ளே திரும்பி மிகுதியாக இழுக்கப்படும் போது வெளிப்பக்கப் பிணையச் சிதைவு முன்புற அல்லது நடுப்புறப் பிணையக் கூறுகளின் அழிவுடன் ஏற்படுகிறது. மிகத் தேய்ந்த வெளிப்புறக் குதியுடன் கூடிய புதை மிதியடியுடன் நடக்கும்போது பாதம் எளிதாக இடறி மிகவும் உள்திரும்பப் பெரிதும் காரணமாகிறது.

மருத்தடித் தனித்தன்மைகள்

நோயாளியின் பாதம் உள்திரும்பிய நிலையில் திடீரென விழுந்து விட்டதால் கணுக்காலின் வெளிப்புறத்தில் வலியும் வீக்கமும் இருப்பதாகக் கூறுவார்.

கிழிவு முழுமையாக இருப்பின் கணுக்காலின் பக்கப்புறத்தில் படர் இரத்தக்கட்டும், நீர்வீக்கமும் ஏற்படும். தொட்டு ஆராயும்போது பிணையத்தின் மேல்மட்ட இணைப்பு அல்லது கீழ்மட்ட இணைப்பில் வலி இருக்கும். ஏனெனில் கிழிவு இவ்விடங்களிலேயே பெரிதும் ஏற்படுகிறது. மூட்டின் உள்திருப்பம் கடும் வலியை ஏற்படுத்தும். ஆனால் வெளித்திருப்பத்தில் வலி இருக்காது. முற்றிலும் இயல்பு கடந்த அசைவு முழுக்கிழிவைப் புலப்படுத்தும்.

முறிவை ஒதுக்க பக்கக்கணுக்கால், உட்கணுக்கால் போன்ற எலும்பிடங்களைத் தொட்டுப்பார்க்க வேண்டும். இப்படிப்பட்ட வீழ்ச்சியில் ஏற்படும் இன்னொரு பொதுவான சிதைவு ஐந்தாம் அடிக்கால் எலும்பின் அடிப்பகுதி முறிவாகும். இம்முறிவை ஒதுக்க அவ்விடத்தைத் தொட்டால் வலி இருக்கிறதா எனப்பார்க்க வேண்டும்.

ஊடுகதிர்ப்படம்

பக்கக்கணு அல்லது உட்கணுவில் கீறல் அல்லது பிய்த்திழு முறிவை ஒதுக்க மேல், கீழ், பக்கப்புற நோக்குகளில் கணுக்காலை ஊடுகதிர்ப் படமெடுக்க வேண்டும். மூட்டுப்பரப்பு விரிவை நோக்க நெருக்க ஊடுகதிர்படம் எடுக்க வேண்டும்.

சிகிச்சை

முதலுதவி

பனிக்கட்டி வைத்தல் அல்லது குளிர் அழுத்தம் கொடுத்தல் போன்றன உடனடி முதலுதவி ஆகும். இது வீக்கத்தைக் கூடியவரை குறைத்தும், தடுத்தும் வலியைக் குறைக்கும்.

தசைப்பிறழ்ச்சி

பாதத்தைக் கூடியவரை வெளியே புரட்டி வைத்துக் கணுக்காலுக்கு வார்க்கட்டுப்பட்டை இட வேண்டும். இது சிதைந்த பக்கப் பிணையத்தைத் தளர்ந்த அமர்வு நிலையில் வைத்து இரண்டு முதல் மூன்று வாரங்களுக்குள் ஆறவிடும். நோயாளியை வார்க்கட்டுப்பட்டையுடன் நடக்கவிட வேண்டும்.

பகுதிக்கிழிவு

பகுதிக்கிழிவு உள்ள நோயாளியிடம் வீக்கம் மிகுதியாக இருக்கும். உட்புறமாகச் சற்று மிகுதியாக அசையும். இத்தகு நோயருக்குக் கணுக்காலைஅசையவிடக்கூடாது. மூட்டை வெளிப்புறமாகப் புரட்டி முழங்காலுக்குக் கீழே பஞ்சு பொதி பாளமாக்கட்டினை இட வேண்டும். இரு வாரங்கள் கழித்து மாக்கட்டை நீக்கி முன்னர் விளக்கியதுபோல் வார்க்கட்டுப்பட்டை இட வேண்டும். நோயாளியை மூன்று முதல் நான்கு வாரங்களுக்கு வார்க்கட்டுப் பட்டையுடன் நடக்க அனுமதிக்க வேண்டும்.

முழுமைக்கிழிவு

நார்ப்பிணையம் முழுமையாய்க் கிழிந்தோ அல்லது ஒரு முனையில் பிய்த்திழுக்கப் பட்டோ இருந்தால் கடுமையாக வலியும் வீக்கமும் இருக்கும். கணுக்காலின் வெளிப்புறத்தில் குறிப்பிடத்தகுந்த கீறல் இரத்தக்கட்டு இருக்கும். வழக்கத்தைக் காட்டிலும் மிகுதியாகவே உட்புறத்திருப்ப மூட்டசைவு வெளிப்படையாகத் தெரியும். உணர்வு அகற்றிய பின்னர் இச்சோதனையைச் செய்து பார்ப்பது நல்லது.

நார்ப்பிணையம் முழுமையாகக் கிழிந்ததை விரைவாக அறுவைச்

சிகிச்சை செய்து பிணையத்தைத் தையலிடுவதே நல்ல சிகிச்சை ஆகும். அறுவைச் சிகிச்சைக்குப் பின்னர் கணுக்காலை வெளிப்புறமாகப் புரட்டி முழங்காலுக்குக்கீழே பாள மாக்கட்டு இட வேண்டும். நான்கு வாரங்கள் கழித்து மாக்கட்டை நீக்கி கணுக்காலை வெளிப்புறமாகப் புரட்டிய நிலையில் வார்க்கட்டுப்பட்டையிட்டு நடக்க அனமதிக்க வேண்டும்.

சிக்கல்

பக்கப் பிணையச் சிதைவுகளுக்குப் போதாத சிகிச்சை அளித்தால் நாள்பட்ட வலியும், கணுக்காலில் நிலையின்மையும் ஏற்படும். இதற்கு வலியுள்ள இடத்தில் ஹைட்ரோகார்ட்டிசோனை ஊசிமூலம் ஏற்றிச் சிகிச்சையளிக்க வேண்டும். மிதியடியின் வெளிப்புறப் பாதிக்குதியை ¼ அங்குலம் உயர்த்துவதன்மூலம் வலியைப் போக்கலாம். இதனால் கணுக்கால் சிறிது வெளிப்புறமாகப் புரண்டிருக்கும். அதன் விரிவு தடுக்கப்படும்.

உட்பிணையச் சிதைவு

உட்பிணையம் எனப்படும் டெல்டாய்ட் பிணையம் உட்கணுக்காலுக்கும் குதிகாலுக்கும் இடைப்பட்ட பகுதியில் பரந்து இருக்கும். உட்பிணையச்சிதைவுகள் மிகவும் குறைவாகவே காணப்படுகின்றன. திடீர் வெளித்திருப்பத் தாக்கம் உட்பிணையத்திற்குச் சிதைவு ஏற்படுத்தும். உட்கணுக்காலுடன் கூடிய உட்பிணையத்தின் மேல் இணைப்பில் தொடுவலி இருக்கும். இதற்கு சிகிச்சை அளிக்கும் போது கணுக்காலை உட்புறமாகத் திருப்பிய நிலையில் வார்க்கட்டுப்பட்டை இட வேண்டும்.

முழங்கால் மூட்டு :-

முழங்காலின் உட்சீர்கேடுகள்

முழங்கால் ஒரு நிலையற்ற மூட்டாக இருப்பதால் அதன் உராய்வற்ற செயல்பாட்டைக் கடுமையாகப் பாதிக்கும் பல்வேறு இயக்கச் சீர்குலைவுகளுக்கு இலக்காகும். இவை உட்சீர்கேடுகள் எனப்படும். இத்தலைப்பின் கீழ் பின்வரும் நிலைகள் அடங்கும்.

1. துணைப்பக்கப் பிணையச் சிதைவுகள் (கொலேட்டரல் லிகமெண்ட்)
   (அ) உள் இணைமருங்குப் பிணையம் (மீடியல் கொலேட்டரல் லிகமென்ட்)
   (ஆ) வெளிப்பக்க இணைமருங்குப் பிணையம் (லேட்டரல் கொலேட்டரல் லிகமென்ட்)
2. சிலுவை உருப்பிணையங்களின் சிதைவுகள்
   (அ) முன்புறச் சிலுவை உருப்பிணையம் (ஆண்டீரியர் குரூசியேட் லிகமென்ட்)
   (ஆ) பின்புறச் சிலுவை உருப்பிணையம் (போஸ்டீரியர் குரூசியேட் லிகமெண்ட்)
3. அரைவட்டக் குருத்தெலும்புச் சிதைவுகள் (செமிலுனார் கார்ட்டிலேஜ்)
   (அ) உள் அரைவட்டக் குருத்தெலும்பு (மீடியல் செமிலுானார் கார்ட்டிலேஜ்)
   (ஆ) வெளிப்பக்க அரைவட்டக் குருத்தெலும்பு (லேட்டரல் செமிலுானார் கார்ட்டிலேஜ்)
4. முழங்காலில் தனிநிலைப்பட்டதுண்டு.
   (அ) குருத்தெலும்பு அழற்சிக் கூறுபாடு.

உள் இணைமருங்குப் பிணையங்களுக்கும் வெளிப்பக்க இணைமருங்குப் பிணையங்களுக்கும் ஏற்படும் சிதைவுகளை உட்சீர்கேடுகள் என்று திட்டமாக வரையறைப்படுத்த இயலாது. எனினும் அவை முக்கியமாக விளையாடல் சிதைவுகள். இவ்வெல்லாச் சிதைவுகளிலும் மிகுந்த அளவிலோ அல்லது குறைந்த அளவிலோ காயம்சார் மூட்டுறை அழற்சியும் சேர்ந்தே ஏற்படும்.

முழங்காலின் பிணையச் சிதைவுகள்

கால்பந்து, கபடி, தடகள வீரர்களுக்குப் பொதுவாக இணைமருங்குப் பிணையங்களும், சிலுவையுருப் பிணையங்களும் சிதைகின்றன. சரியான சிகிச்சை தரவில்லையெனில் முழங்காலில் கடும் நிலையற்ற தன்மை ஏற்பட்டு அடிபட்டவர் தொடர்ந்து அவ்விளையாட்டுகளில் பங்கெடுக்க இயலாத நிலை அடிக்கடி உருவாகும்.

சிறுபிணையச் சிதைவுகள் கூட சீக்கிரமாக நாத்தலைத் தசைச் சூம்பலை விளைவிக்கும். இது முழங்காலில் மேலும் நிலையற்ற தன்மையை மிகுதிப்படுத்தும். நோயாளி நடக்கும்பொழுதோ, ஓடும் பொழுதோ முழங்கால் திடீரென விட்டுப்போய் மூட்டுறை சிதையும். இதனால் நீர்க்கட்டுடன் கூடிய மூட்டுறை அழற்சி ஏற்படுகிறது. மீண்டும் மீண்டும் இத்தகைய தாக்கங்கள் ஏற்படுவதால் நாட்பட்ட மூட்டுறை அழற்சி ஏற்பட்டு நார்ப்பிணையக் கிழிவால் உருவான நிலையற்ற தன்மையை மேலும் மோசமாக்கும். இதனால் தீவிரமான நாத்தலை தசைப்பயிற்சிகளைக் கடுமையாக செய்யச் சொல்ல வேண்டும். இதன் மூலம் நோய்க்குறிகள் தளர்ந்து தசைகள் வலுப்படும்.

உட்பிணையச் சிதைவுகள்

வெளிப்பக்க இணைமருங்குப் பிணையத்தைக் காட்டிலும் உள் இணைமருங்குப் பிணையமே அதிகமாகச் சிதைகிறது. முழங்காலில் திடீர் வெளிவளைவும் மிகை விலக்க இழுவிசையும் (டிபியாவின்) கீழ்க்காலெலும்பின் வெளிப்புறச் சுழற்சியுடன் நிகழும் போது உட்பிணையம் நீண்டு

அ. நார்ப்பிணையப் பிறழ்ச்சியையும்

ஆ. நார்ப்பிணையப் பகுதிப் பிளப்பையும்

இ. நார்ப்பிணைய முழுப் பிளப்பையும் ஏற்படுத்துகிறது.

நார்ப்பிணையப் பிறழ்ச்சி உள்ள நோயருக்கு முழங்காலின் உட்பகுதியில் வலியும், பிணையத்தின் மேல்புற அல்லது கீழ்ப்புற இணைப்பில் தொடுவலியும் இருக்கும். முழங்காலை மிகையாக விலக்க முயலும் போது வலி கூடும். தளர்வும் இயல்பற்ற அசைவுகளும் இருக்காது. பின்புற அணைவரி மூலமும், ஒரு வார காலத்திற்கு அழுத்தக்கட்டு இட்டும், முழங்காலுக்கு ஓய்வளிக்க வேண்டும். நீர்க்கட்டு குறிப்பிடத்தக்க அளவு இருந்தால் அதை ஊசி மூலம் உறிஞ்சி எடுக்க வேண்டும். நேரடியாக நாத்தலைத் தசைப் பயிற்சிகளைத் தொடங்க வேண்டும்.

உட்பிணையத்தின் பகுதிப் பிளப்பு

இந்நிலையில் பிணையம் பாதி கிழிந்து மூட்டு இரத்தக்கசிவை ஏற்படுத்தும். முழங்காலில் விலக்கவிசை கொடுக்கும் போது கடும் வலியும் இயல்பற்ற அசைவும் ஏற்படும். உட்பிணைய இணைப்புகளில் தொடுவலி இருக்கும். ஊடுகதிர்ப்படம் எந்த ஒரு இயல்பற்ற தன்மையையும் காட்டாது. தோலை நன்முறையில் தூய்மையாக்கிக் கண்டிப்பான சீழ் உருவாகா முன்னெச்சரிக்கை நடவடிக்கைக்குப் பின்னர், முழங்காலில் ஊசிமூலம் உறிஞ்ச வேண்டும். மூன்று வார காலத்திற்குப் பின்புறப் பாளமாக்கட்டும், அழுத்தக்கட்டும் இடவேண்டும். நாத்தலை த் தசைப்பயிற்சிகளைத் தொடங்க வேண்டும்.

உட்பிணையத்தின் முழுமைப் பிளவு

முழங்காலில் மிகக்கடுமையாக வெளிவளைவு இழுவிசை ஏற்படும்போது இது நிகழ்கின்றது. கீழ்க்காலெலும்பின் வெளிக்கணு முறிவுடன் இது சேர்ந்து நிகழலாம். மூட்டு இரத்தக் கசிவு காரணமாக முழங்கால் குறிப்பிடத்தக்க அளவு வீங்குவதுடன் 10^0 மடக்கிய நிலையில் முழங்கால் இயல்புக்கு மாறாக விலகி அசையும். முழுமைக் கிழிவு ஆற நெடுநாட்களாகும். இந்நிலையில் அடிக்கடி முன்புறச் சிலுவையுருப் பிணையப்பிளவும் சேர்ந்து நிகழலாம். சில நோயருக்கு உள்மெனிஸ்கசும் கிழிந்து முக்கூற்றுச் சிதைவேற்படும். இதனை வருத்தத்திற்குரிய 'முக்கூற்று ஒடொநாச்சிதைவு' என்று அழைப்பர்.

ஊடு கதிரியத்தின்படி வழக்கமான ஊடுகதிர்ப்படம் எந்த ஒரு எலும்புச்சிதைவையும் காட்டாது. ஆனால் விலக்க மிகை இழுவிசையுடன் முன்புறப்பின்புற நோக்குகளில் எடுக்கும் ஊடுகதிர்ப் படங்கள் உள்மூட்டிடத்தின் விரிவைக் காட்டும்.

சிகிச்சை

மூடுமுறை

ஊசி மூலம் இரத்தத்தை உறிஞ்சி அழுத்தக்கட்டு இட்ட பின்னர், இடுப்பிலிருந்து கணுக்கால் வரை ஒரு முழுமையான மாக்கட்டு வார்ப்புருவை எட்டுவார காலத்திற்கு இட்டு வைக்கவேண்டும்.

நாத்தலைத் தசைப்பயிற்சிகளை முன்னதாகத் தொடங்கித் தொடாநது செய்யவேண்டும்.

அறுவை முறை

முன்னதாகச்சிகிச்சைக்கு வரும் நோயாளியிடம், சிதைவின் முழுப்பரப்பையும் தேடி மதிப்பிட்டுக் கிழிந்த உருக்களின் செப்பத்தையும் குறிக்கவேண்டும். முன்னதாக நார்ப்பிணையத்தை அறுவைச் செப்பம் செய்தால் பின்னர் மூட்டு நிலையின்மையைத் தடுக்கலாம்.

உட்பிணையத்தின் மேல் அல்லது கீழ் இணைப்பில் குறிப்பிட்ட இடத்தில் நிலைத்த வலியேற்படுவது உட்பிணையக் கிழிவுகளின் பொதுவான பின்விளைவாகும். அவ்விடத்தில் ஹைட்ரோகார்ட்டிசோன் கரைசலை ஊசி மூலம் செலுத்தி வலியைப் போக்கலாம். பின்னதாகச் சிகிச்சைக்கு வரும் நோயருக்கு அறுவை மூலம் நார்ப்பிணைய மீட்டுருவாக்கம் தேவைப்படும்.

வெளிப்பக்க இணைமருங்குப் பிணையச் சிதைவுகள்

பளுத்தாங்கும் முழங்காலின் உட்புறத்தில் அடிவிழும்போது அது முழங்காலை திடீரென ஒடுக்க மிகை இழுவிசைக்கு உட்படுத்துகிறது. இதனால் அதே வகையான சிதைவுகள் நார்ப்பிணையப் பிறழ்ச்சி, நார்ப்பிணையத்தின் பகுதிப் பிளவு, முழுமைப் பிளவு முதலியன ஏற்படுகின்றன. உட்பிணையச் சிதைவைவிட இவை மிகக் குறைவாகவே காணப்படுகின்றன. இவற்றின் அறிகுறிகளும், குறியீடுகளும் ஒத்த தன்மை உடையவை. ஆனால் தொடுவலி முழங்காலின் வெளிப்புறத்தில் இருக்கும். சிகிச்சையும் முற்சொன்ன அதே கொள்கையின் அடிப்படையில் அமையும்.

சிலுவையுருப் பிணையச் சிதைவுகள்

சிலுவையுருப் பிணையங்கள் முழங்கால் மூட்டை நிலைப்படுத்துவதில் பெரும்பங்கு வகிக்கின்றன. அவை தாம்மட்டும் சிதைவதும் உண்டு அல்லது இணைமருங்குப் பிணையங்களுடன் சேர்ந்து சிதைவதும் உண்டு.முன்புறச் சிலுவையுருப் பிணையமே மிகப் பெரும்பாலும் சிதைகிறது. இச்சிதைவு மிகவும் ஊனமாக்கும் ஒன்றாகும்.

முன்புறச்சிலுவையுருப் பிணையச் சிதைவுகள்

இது கீழே (டிபியாவின்) கீழ்க்காலெலும்பின் முன்புற உட்கணுப் பரப்பில் இணைந்து மேலாகவும், பின்புறமாகவும், பக்கவாட்டிலும் பரவி தொடை எலும்பின் வெளிப்பக்கக் கணுவின் உட்புறப்பரப்பில் மேலே இணைந்து இருக்கும். டிபியாவின் உட்புற உருளலோடு முழங்காலை வலிந்து முழுவதாக மடக்குவதே பொதுவாக நிகழும் விதமாகும். இது தசைவலுக்கூட்டுப் பயிற்சிச் சிதைவுகளிலும், கூடைப்பந்து கால்பந்து விளையாட்டுகளிலும் ஏற்படுகிறது.

மருத்தடியாக நோயாளி கடும்வலியுடனும், வீக்கத்துடனும் மூட்டு இரத்தக் கசிவுடனும் வருவார். முழங்காலின் 10° மடக்கத்தில் இயல்புக்கு மீறி கீழ்க்கால் எலும்பு தொடையெலும்பின் மேல் முன்புறமாக நழுவியிருக்கும். இது 'லாக்மன்' சோதனை எனப்படும். 90° மடக்கத்தில் தொடையெலும்பின் மேல் கீழ்க்கால் எலும்பு இயல்புக்கு மீறி முன்புறமாக அசைவது முன்புற இழுப்புக்குறி எனப்படும். உள் இணைமருங்குப் பிணையத்திற்கு வெளிவளைவு மிகைவிசையால் உடனிகழும் சிதைவுகளையும் காணலாம். சிதைவுகளின் பரப்பை முழுவதாகக் கணக்கிட உணர்வகற்றிய நிலையில் ஆராய வேண்டும்.

கீழ்க்காலெலும்பின் உட்கணுப்பரப்பில் இருந்து எலும்பின் சிறுசில்லு ஒன்று பிய்ந்து இழுக்கப்பட்டிருப்பதை ஊடுகதிரியம் காட்டும். மூட்டு அக நோக்கி ஆய்வு பிளப்பிடத்தை வெளிப்படுத்துவதுடன் அது பகுதிக்கிழிவா அல்லது முழுமைக்கிழிவா என்பதையும் காட்டும்.

சிகிச்சை

பிணையத்தின் பகுதிக்கிழிவுகளையும் பிணையத்தின் நடுவில் தனித்த முழுமைக் கிழிவையும் ஊசிமுலம் குருதி உறிஞ்சும் மூடுமுறைச் சிகிச்சையளித்து 45° மடக்கத்தில் மாக்கட்டு இட்டு அசையவிடக்கூடாது. கீழ்முனை அல்லது மேல்முனையின் அருகே பிளவு இருந்தால் அதற்கு அறுவை மீளிணைப்பு மூலம் சிகிச்சையளிப்பது நல்லது. நோயாளிகள் காலத்துடன் பிந்திய நிலையில் சிகிச்சைக்கு வரின் பிணையத்தின் அறுவை மீட்டுருவாக்கம் தேவை.

பின்புறச் சிலுவையுருச் சிதைவு

கீழ்க்காலெலும்பின் மேல்முனை திடீரென பின்னால் இடம் பெயர்வதால் பின்புறச் சிலுவையுருப் பிணையங்கள் சிதைகின்றன. இவை சிறுபான்மை நிகழ்கின்றன. பின்புற இழுப்புக்குறிச் சோதனைக்கு நேர்விளைவு இருக்கும். சிகிச்சை பெரிதும் மூடுமுறையில் அமையும்.

அரைவட்டக் குருத்தெலும்புகளின் சிதைவுகள்

அரைவட்டக் குருத்தெலும்புகளைப் பொதுவாக மெனிஸ்கை என்று அழைப்பர். இவை அதிர்ச்சி தாங்கும் இயக்கத்திற்கு முக்கியமானவையாகும். இதனால் முழங்கால் உராய்வின்றி செயற்பட ஏதுவாகிறது. இவை தொடையெலும்பின் மேல் கீழ்க்கால் எலும்பு (ஃபீமர் மேல் டிபியா) நழுவும் அசைவுக்கு உதவுகின்றன. உள் அரைவட்டக் குருத்தெலும்பு பக்க அரைவட்டக் குருத்தெலும்பைக் காட்டிலும் சிறிதே அசையக் கூடியது. ஏனெனில் உள் இணைமருங்குப் பிணையத்தின் ஆழ நார்கள் குருத்தெலும்பின் ஓரத்துடன் இணைந்திருக்கும். இதனால் இந்த மெனிஸ்கஸ் எலும்புகளுக்கிடையே அகப்பட்டுக் கிழிய மிகவும் ஏதுவாகிறது.

நிகழ்வு

மெனிஸ்கஸ் சிதைவுகள் இளவாலிபரிடம் பொதுவாகக் காணப்படும். கால்பந்து கபடி விளையாட்டு வீரர்களுக்கு அடிக்கடி ஏற்படுகிறது.

நிகழ்வகை

மடங்கிய பளுத்தாங்கும் முழங்காலில் விலக்க வெளிச்சுழல் தாக்கம் ஏற்படும் போது உள் மெனிஸ்கஸ் கிழிகிறது. கால்பந்தாட்டத்தின்போது சிறிதே முழங்காலை மடக்கிய நிலையில் ஒற்றைக்காலில் நிற்கும் விளையாட்டு வீரர் இன்னொரு காலால் பந்தை உதைக்கத் திரும்பும் போது இது நிகழ்கிறது. எதிர்த்தாக்கத்தால், அதாவது உட்புறச் சுழற்சியாலும் பாதி மடங்கிய பளுத்தாங்கிய முழங்காலின் மேல் (டிபியாவின்) கீழ்க்காலெலும்பின் ஒடுக்கத்தாக்கத்தாலும் பக்க மெனிஸ்கஸ் ஊறுபடுகிறது.

மருத்தடித் தனித்தன்மைகள்

முதல் சிதைவின் போது நோயாளிக்கு முழங்காலில் கடும் வலியும் தொடர்ந்து விளையாட இயலாத நிலையும் ஏற்படும். முழங்கால் மடங்கிய நிலையில் அசைக்க இயலாது பூட்டப்பட்டு விடலாம். பின்னர் விரைவாக நீர்க்கட்டால் முழங்கால் வீங்கும். ஒரு வார கால அளவில் இது வற்றி விடலாம். நோயாளி மீண்டும் விளையாட இயலலாம்.

பின்னர் தொடர்ந்து அவருக்கு அடுத்தடுத்து நீர்க்கட்டுடன் கூடிய முழங்கால் பூட்டு நிலை ஏற்படுகிறது. நடக்கும் போது அவர் முழங்காலில் ஒரு பாதுகாப்பின்மையை .உணர்வார். அடிக்கடி முழங்கால் விட்டுப்போகும். குறிப்பிடத்தக்க வகையில் நோயாளி பல முறை வீக்கம், வலி, சொடுக்கொலியுடன் முழங்கால் பூட்டிக்கொண்ட நிகழ்ச்சிகளைக் கூறுவர்.

சோதிக்கும் போது, நாத்தலைத் தசைச் சூம்பல் புலப்படும், நோயர் முழங்காலை 5^0 அளவு மடக்கத்தில் வைத்திருப்பார். உள் குருத்தெலும்புக் கிழிவுகளில் உள்பிணையத்திற்கும் முழங்கால் சில்லெலும்புப் பிணையத்திற்கும் இடைப்பட்ட பகுதியில் மூட்டுக்கோட்டில் மிகுதியான தொடுவலி இருக்கும். பக்க மெனிஸ்கஸ் கிழிவுகளில் முழங்கால் சில்லெலும்புப் (பாட்டெல்லா) பிணையத்திற்கு மருங்கில் மூட்டுக்கோட்டில் தொடுவலி இருக்கும். எப்பொழுதும் முழங்காலில் கொஞ்சம் நீர்த்தேக்கம் இருக்கும். நீண்டகாலமாக அவதிப்படும் நோயருக்கு அடுத்தடுத்து நிகழ்ந்த மூட்டுறை அழற்சியால் மூட்டுறை தடித்து இருக்கும்.

சிறப்பு மருத்தடிச் சோதனைகள்

மாக்முர்ரே சோதனை - செய்முறை

இச் சோதனையில் குருத்தெலும்பு கிழித்திருப்பின் அதனை ஒரு சொடுக்கொலி வெளிப்படுத்தும். உள் குருத்தெலும்பைச் சோதிக்க, முழங்காலை முற்றிலும் மடக்கி, இடது கையால் முழங்காலைப் பிடித்து, சுட்டுவிரலை உள்மூட்டுக் கோட்டில் வைத்துக் கொள்ள வேண்டும். வலது கையால் கணுக்காலைப் பிடித்து வெளிப்புறமாகக் காலைச்சுழற்றி, மெதுவாகக் காலை நீட்ட வேண்டும். உள் குருத்தெலும்பு கிழிந்திருப்பின்

சுட்டுவிரலால் ஒரு சொடுக்கொலியை உணர இயலும். அவ்வொலியைக் குறிப்பிடத்தகுந்த அளவு கேட்கவும் இயலும். வெளிப்பக்க மெனிஸ்கஸ் கிழிந்த நோயருக்கு பக்க மூட்டுக் கோட்டில் விரலை வைத்து கீழ்க்காலை உட்புறமாகச் சுழற்றி. மடக்கிய முழங்காலை மெதுவாக நீட்டினால் சொடுக்கொலி கிழிவு இருப்பதைப் புலப்படுத்துகிறது.

அப்ளேயின் அழுத்த ஆட்டுச் சோதனை

நோயாளியைக் குப்புறப்படுக்க வைத்து முழங்காலை 90^0 மடக்கத்தில் வைத்து பாதத்தில் கீழ்நோக்கிய அழுத்தத்தோடு (டிபியாவைச்) கீழ்க்காலெலும்பைச் சுழற்றி முழங்கால் மூட்டில் செங்குத்தாக அழுத்த வேண்டும். மெனிஸ்கஸ் கிழிந்து இருக்கும் போது வலியும், குறிப்பாக மூட்டுக் கோட்டில் சொடுக்கொலியும் வெளிப்படும். இக்கைமுறை களத்தில் தாக்கம் நிகழ்ந்த வகையின் மாற்றுருவாகும்.

ஊடுகதிரியத் தன்மைகள்

குறுகிய காலத்திற்குள் அரைவட்டக் குருத்தெலும்பு கிழிந்த நோயருக்கு முழங்காலின் ஊடுகதிரியப்படம் இயல்பான தோற்றத்தையே அளிக்கும். நீண்ட காலமான நோயருக்கு, முழங்காலில் எலும்புத் தேய்மான மூட்டழற்சிசார் மாறுபாடுகளின் தடயங்கள் இருக்கும்.

மூட்டு அக நோக்கியியல்

முழங்காலில் மூட்டு அக நோக்கிச் சோதனை, கிழிவு இருப்பதையும் அதன் இடத்தையும் உறுதிப்படுத்த உதவுகின்றது.

மெனிஸ்கஸ் கிழிவின் வகைகள் (படம் 10.2)

1. நீளவாக்குக் கிழிவுகள்
   - அ) வாளிக் கைப்பிடிக்கிழிவு
   - ஆ) பின்புறக் கொம்புக்கிழிவு
   - இ) முன்புறக்கொம்புக்கிழிவு
2. கிடைநிலைக் கிழிவுகள்
3. சாய்வுக் கிழிவுகள்



படம் 10.2 *அ. வாளிக்கைப் பிடிக் கிழிவு ஆ. பின்புறக் கொம்புக் கிழிவு இ. முன்புறக் கொம்புக் கிழிவு*

சிகிச்சை

முதல் முறையாக இந்நோய்வாய்ப்பட்ட நோயரைப் பார்க்கும் போது ஓய்வு கொடுத்து அழுத்தக்கட்டு இட்டு நாத்தலைத்தசைப் பயிற்சிகள் செய்யச் சொல்ல வேண்டும். கிழிவு சிறியதாகவும் ஓரத்திலும் இருந்தால் அது இத்தகைய மூடுமுறைச் சிகிச்சையாலேயே ஆறிவிடும்.

நோயர் மீண்டும் மீண்டும் மூட்டு பூட்டிக் கொண்ட வரலாறுடன் வரின் அறுவை நீக்கமே சிறந்த சிகிச்சையாகும். கிழிந்த மெனிஸ்கஸின் கட்டற்ற துண்டினைப்பகுதி மெனிஸ்கஸ் தரிப்பு செய்ய வேண்டும்.

மூட்டு வெட்டுத்திறப்பு மெனிஸ்கஸ் முழுவதிலும் பல பெரிய கிழிவுகளை வெளிப்படுத்தினால் முழு மெனிஸ்கஸ் தரிப்பு செய்ய வேண்டும்.

மிகச் சமீப காலத்தில் மூட்டு அக நோக்கி மூலம் மெனிஸ்கஸ் தரிப்புகள் செய்யப்படுகின்றன. இது மூட்டிற்கு குறைந்த அளவில் காயம் ஏற்படுத்துவதுடன் மறு சீரமைப்பும் விரைவில் ஏற்படுகிறது.

தசைச் சிதைவுகள்

தசைகளில் உட்காயங்கள் தசையின் திடீர்த்தாக்கச் சுருக்கத்தால் ஏற்படுகின்றன. துறுதுறுப்பான இளம் வாலிபரிடம் இவை பெரிதும் நிகழ்கின்றன. தசைகளுக்குரிய பொதுவான உட்காயங்கள் பின்வருமாறு

1. கன்றுதல்
2. தசைப்பிளவு
   அ) பகுதிப்பிளவு
   ஆ) முழுமைப்பிளவு

நோய்க் குறியியல்

தசைச் சிதைவுகளில் செப்பப்படிநிலைகள் மூன்று பருவங்களாய் அமைகின்றன.

அ) அழற்சிநிலை-ஒன்று முதல் மூன்று நாட்கள் வரை

ஆ) தழும்பேறும் செப்பநிலை-மூன்று முதல் நான்கு வாரங்கள் வரை

இ) இயல்பான வடிவத்தையும் நீளத்தையும் மீட்டளிக்கும் புத்துருநிலை-மூன்று அல்லது ஆறு மாதங்கள் வரை.

கன்றுதல்

ஒரு மொட்டைச் சிதைவால் சிதறிய தசைநார்களும், சிறு இரத்தக் குழாய்களும் கிழிந்து குருதிக்கட்டி ஏற்பட்டுக் கன்றுகிறது. எல்லாத்தசைச் சிதைவுகளுக்கும் உரிய உடனடி முதலுதவி பனிக்குளிர்ப்பட்டையும் அழுத்தக்கட்டும் இட்டு மிகுதியான வீக்கத்தைத் தடுத்து வலியைக் குறைப்பதாகும். நிவாரணம் பெற அப்பகுதிக்கு ஓய்வும் ஒரு வார காலத்திற்கு அழற்சி எதிர்ப்பி மருந்தையும் கொடுத்தால் போதுமானது. முன்கூட்டிய அசைவு தழும்பேற்றத்தையும் தசைக் குறுக்கத்தையும் தவிர்க்கிறது. அத்துடன் செயல்நிலை மீட்டளிப்பிற்கும் உதவுகிறது.

தசைப்பிளவுகள்

மிகையான அழற்சியை நிறுத்தும் முரட்டுக் குறுக்கம் பலதரப்பட்ட தசைக் கிழிவை விளைவிக்கிறது. ஒரு மனிதன் நிலை தடுமாறிக் கீழே விழுவதினின்றும் தன்னைத்தானே தடுத்து நிறுத்த முயலும்போது காலில் நாத்தலைத்தசை இயக்குத் திசுத்தொகுப்பு குறுக்கே கிழிந்துவிட வாய்ப்புண்டு. பிளவுக்குரிய பொதுவிடம் தசை, தசைமத்தளைச் சந்தியாகும். பெரிதும் பிளக்கும் தசைகளாவன

1. மேற்கை இருதலைத்தசை (பைசெப்ஸ் பிரேக்கியை)
2. மேற்கைத்தோள் தசை (சூப்ராஸ்பைனாட்ஸ்)
3. நாத்தலைத் தொடைத்தசை (குவாட்ரிசெப்ஸ்)
4. கணுக்கால் முழுங்கால் மடக்குத்தசை (கெஸ்ட்ரர்க்னெமியஸ்)

மேற்கை இருதலைத்தசையின் பிளவு

இத்தசையின் பிளவு பின்வரும் இடங்களில் நிகழலாம்.

அ) நீண்ட தலைப்பின் தசைத்தளை மேல்முனை

ஆ) தசை, தசைமத்தளைச் சந்திப்பில் கிழிவு

இ) கீழ்முனைப் பிய்த்திழுவை

எதிர்பாராத தடையை மீறித் தசையானது திடீரெனக் குறுகும்போது நீண்ட தலைப்பின் தசைத்தளைக் கிழிவு ஏற்படுகிறது. நோயாளி தோளுக்குள் ஏதோ விட்டுப்போவதுபோல் உணர்கிறார். நீண்ட தலைப்பு கீழ் நோக்கி அகல்கிறது. நோயாளி முழங்கையை மடக்க முயலும்போது மேற்கையின் நடுவில் முன்புறத்தில் ஒரு புடைப்பு காணப்படும். தசையின் நடுப்பகுதிக்கு மேலே ஒரு பள்ளமும் இருக்கும்.

சிகிச்சை

இளம் வயதினரான புதுநோயருக்கு ஒரு அறுவைச் செப்பச் சிகிச்சையே தேவைப்படுகிறது. தசைத்தளை மேல் முனையிலிருந்து பிய்த்து இழுக்கப்படும்போது அதை இருதலை வரிப்பள்ளத்தின் கீழ் முனையில் எலும்புடன் பொருத்துவதே செப்பமாகும். தசை, தசைமத்தளைச் சந்திப்பில் கிழிவு உள்ள நோயருக்குத் தசையை

வெளிப்படுத்திக் கிழிவைச் செம்மைப்படுத்துவதே சிறந்த சிகிச்சை ஆகும். கீழ்முனைப் பிய்த்திமுவையில் தசைத்தளையை மேற்கைத் தசையுடன் பொருத்திச் சிகிச்சை அளிப்பர்.

மேற்கைத் தோள் தசைப்பிளவு

மேற்கைத் தோள் தசைத்தளைப் பிளவு பின்வரும் இடங்களில் ஏற்படலாம்.

அ) தசைத்தளையின் குறுக்கே சுழற்றிப் பட்டையின் கிழிவின் ஒரு பகுதியாக அமைவன.

ஆ) செருகிணைப்பின் பெருமொட்டின் ஒரு சில்லின் பிய்த்திமுவையுடன் அமைவன.

மேற்கைத் தோள் தசையின் பிளவு இளைஞரிடம் முரட்டுத்தனமான தசைக் குறுக்கத்தால் ஏற்படுகிறது. வயோதிகரிடம் இக்கிழிவு செயலிழந்த சுழற்றிப்பட்டையில் சிறுதாக்கத்தால் நிகழ்கிறது.

மேற்கை ஒடுக்கித்தசையின் பகுதிக்கிழிவை கடும் வலியாலும், தோளுச்சியின் அடிப்புறத்தில் ஏற்படும் தொடுவலியாலும், மேற்கை ஒடுக்கித் தசைத்தளை அழற்சியில் ஏற்படுவது போன்ற விரி அசைவு வலி வளைவாலும் அறிந்து கொள்ளலாம். பெரும்பான்மையான நோயருக்கு ஒரு கட்டுப்பட்டை சுற்றுப்பட்டையுடன் ஓய்வும் வலி நீக்கிகளும், சிற்றலை மின்தீய்ப்பு மருத்துவமும் கொடுக்கும் மூடுமுறைச் சிகிச்சையே நோய்க்குறிகளை விடுவிக்கும். நிலைத்த வலிக்கு ஹைட்ரோகார்ட்டிசோனை குறிப்பிட்ட இடத்தில் ஊடுருவ விட்டுச் சிகிச்சை அளிக்கலாம். வலி கடுமையாக இருந்து மேற்சுட்டியவற்றால் விடுவிக்கப்படவில்லையெனில் தோளுச்சிப்படிநிலையை வெட்டுவது நோயினின்று விடுவிக்கும்.

முழுமைக் கிழிவுகளில் முற்றிலும் விலக்கி அசைக்க இயலாது. இத்தகு மாறுபாட்டின் முதல்தரமான மருத்தடிக்குறி தோள் தொங்கல் குறியே ஆகும். தோளை 90°க்கு ஆய்வாளர் விலக்கி வைக்க வேண்டும். நோயாளியை அந்த அமர்வுநிலையில் தோளை நிலைநிறுத்தச் செய்து தாங்காமல் விட்டுவிட வேண்டும். நோயாளியால் தோளை வெளிவாங்கி

நிலை நிறுத்த இயலாது. தோள் பக்கத்தில் தொங்கிவிழும். பிறர் விலக்கினால் முழுமையாக வெளிவாங்க இயலும். முழுமைக் கிழிவுகளைக் கூடியவரையில் விரைவாக அறுத்துத் தேடிச் செம்மைப்படுத்துவதே சிறந்த சிகிச்சை ஆகும்.

நாத்தலைத் தொடைத் தசைப்பிளவு -- பார்க்க பகுதி 6 (நீட்டும் இயக்கச் சிதைவுகள்)

குதித் தசைத்தளைப்பிளவு

நிகழ்வும் இயக்கமும்

வலிமையான குதித்தசைத்தளையின் பிளவு இருவேறு வயதினரிடையே நிகழும். முதலாமவர் இளம் வாலிப நோயாளிகள். தசை தானாகக் குறுகும்போது ஏற்படும் திடீர் அகற்சித்தாக்கத்தால் குதித்தசைத்தளை ஒரு பகுதியோ அல்லது முழுமையாகவோ பிளவுபடும். இது காயம்சார் பிளவாகும். இரண்டாமவர் 40 முதல் 50 வயதைத் தாண்டிய முதிய நோயாளிகள். இங்கு ஆற்றல் இழந்த தசைத் தளையில் தாக்கம் ஏற்படுவதால் நேர்ய்க்குறிசார் பிளவு ஏற்படுகிறது

மருத்தடித்தனித் தன்மைகள்

வேலை செய்யும்போதோ, அல்லது விளையாடும்போதோ பழக்கப்படாத முயற்சியில் ஈடுபட்டால் குதிங்காலின் பின்புறம் கூர்மையான சிற்றொலியுடன் ஏதோ விட்டுப்போனதை உணர்வதாக நோயாளி கூறுவார். நடக்கும்போது வலியும் கடினமும் இருப்பதாகக் கூறுவார். ஆராய்ந்து பார்த்தால் இயல்பான பக்கத்தில் இருப்பதைக் காட்டிலும் கணுக்காலின் பின்புறம் குதித்தசைத்தளையின் துருத்தம் இல்லாததை உணரலாம். சிதைவிடத்தில் ஒரு மென்மையான வீக்கம் இருக்கும். தசைத் தளையின் போக்கில் இடைவெளியைத் தொட்டறியலாம். தொடுவலி இருக்கும். கணுக்காலை பின்னால் வளைய வைக்கும்போது வலி அதிகரிக்கும். உள்ளங்காலைத் தானே மடக்கும் சக்தி கிழிவின் தன்மைக்கேற்ப; - பகுதிக் கிழிவாயின் குறைந்தோ அல்லது முழுமைக்கிழிவாயின் முற்றிலும் நீங்கியோ இருக்கும்.

ஏணிப்படி ஏறும் சோதனை

நோயாளியின் இயல்பான காலின் முன்பாதத்தைப் படிக்கட்டின் ஓரத்தில் வைத்து மாடியேறுவது போலத் தன் உடற்பளுவைத்தானே அக்காலில் தாங்கச் சொல்ல வேண்டும். இதே சோதனையைச் சிதைந்த காலாலும் செய்யவேண்டும். குதித்தசைத் தளையின் தொடர்ச்சியின்மையால் நோயாளி அக்காலில் தன் உடற்பளுவைத் தானே தாங்க இயலாது.

தாம்சனின் பிடிப்புச் சோதனை

இயல்பான காலில் முழங்காலை மடக்கத்தில் வைத்துக் கெண்டைக்கால் தசையைப் பிடிப்பின்மூலம் இறுக்கமாக அழுத்தினால் பாதம் மடங்கிவிடும். குதித் தசைத்தளையின் தொடர்ச்சி காயத்தால் அற்றுவிட்டால், பிடிப்பழுத்தம் உள்ளங்கால் மடக்கத்தை உண்டாக்காது.

சிகிச்சை

பகுதிக் கிழிவுக்கு, பாதத்தை மடங்கிய நிலையில் வைத்து முழங்கால் கீழ் மாக்கட்டு இட்டுச் சிகிச்சையளிக்க வேண்டும். இவ்வாறு நான்கு முதல் ஆறு வாரங்களுக்கு பாதத்தை அசைவின்றி இருக்க வைத்தால் அதற்குள் தசைத்தளை வெட்டு ஆறிவிடும். பின்னர் மாக்கட்டினை நீக்கிவிட்டுப் படிப்படியாகப் பளுத்தாங்க அனுமதிக்க வேண்டும. நோயாளிக்கு ½" அளவு குதி உயர்ந்த செருப்பு அல்லது புதை மிதியடி கொடுப்பதன்மூலம் சிதைந்த தசைத்தளை நீள்வதைத் தடுக்க வேண்டும்.

முழுமைக் கிழிவு காயம் சார்ந்ததாக இருந்தாலும், நோய்க்குறி சார்ந்ததாக இருந்தாலும் அதை அறுத்து ஆராய்ந்து கிழிந்த தசைத்தளையைச் செப்பனிடுவதே சிறந்த சிகிச்சையாகும். ஆற்றலிழந்த தசைத்தளையை உடைய நோயருக்குத் தையலை வலுப்படுத்தத் திசுத் தகட்டுப்பட்டைகளால் இடைவெளியை அடைத்துப் பின்னல் தையல் இடவேண்டும்.

கலைச்சொற் பட்டியல்

abduction	விலகல்
abduction external rotational Violence	விலக்க வெளிச்சுழல் தாக்கம்
abduction movement	விரி அசைவு
adduction violence	ஒடுக்கத் தாக்கம்
amateur	பொழுது போக்கு
analgesics	வலி நீக்கிகள்
anterior drawer sign	முன்புற இழுப்புக்குறி
anterior gliding	முன்புற நழுவல்
anterior horn tear	தண்டுவட முன்புறக் கொம்புக் கிழிவு
anterior talo fibular ligament	முன்புறக் கணுக்கால் சார் சிம்பெலும்புப் பிணையக் கூறு
anti inflammatory drugs	அழற்சி எதிர்ப்பி மருந்து
Apley's grinding test	'அப்ளே' யின் அழுத்த ஆட்டுச் சோதனை
arthroscopic examination	மூட்டு அகநோக்கி ஆய்வு
arthrotomy	மூட்டுவெட்டுத் திறப்பு
arm drop sign	தோள் தொங்கல் குறி
aspect	பண்புக்கூறு
aspirated	ஊசி மூலம் உறிஞ்சல்
bad posture	தவறான அமைவு நிலை
Biceps Brachii	மேற்கை இருதலைத் தசை
bicipital	இருதலைப்புடைய
bicipital groove	இருதலை வரிப்பள்ளம்
brachialis	மேற்கைத்தசை
bucket handle tear	வாளிக் கைப்பிடிக் கிழிவு
curative treatment	நோய் தீர்க்கும் சிகிச்சை

coach	பயிற்சி ஊக்குபவர்
classical	முதல் தரமான
collateral ligament	துணைப்பக்கப் பிணையம் / இணைமருங்குப் பிணையம்
commonest lesion	மிகப்பொதுவான மாறுபாடு
darning the gap	இடைவெளியை அடைத்துப் பின்னல் தையலிடல்
degenerated	செயலிழந்த
degenerated tendon	ஆற்றல் இழந்த தசைத்தளை
deltoid ligament	டெல்டாய்ட் பிணையம்
demoralising	மனவுரம் குன்றல்
derangements	சீர்கேடுகள்
diathermy	மின்தீய்ப்பு மருத்துவம்
disruption	தகர்வு
dissecans	கூறுபடுதல்
distal attachment	கீழ்மட்ட இணைப்பு
dorsiflexion	பின் வளைவு
eversion	வெளித் திருப்பம்
ecchymosis	படர் இரத்தக்கட்டு
first degree sprain	முதலாம் தரப் பிறழ்ச்சி
gymnastics	தசை வலுக்கூட்டு ஆட்டம்
gastrocnemius	கணுக்கால் முழங்கால் மடக்குத்தசை
grade	படித்தரம்
groove	வரிப்பள்ளம்
haemarthrosis	மூட்டு இரத்தக் கசிவு
heel	குதிகால்
horizontal tears	கிடைநிலைக் கிழிவுகள்
incidence	நிகழ்வு

inversion strain	உள்திருப்ப மிகை இழுவிசை
joint line	மூட்டுக் கோடு
joint surface widening	மூட்டுப் பரப்பு விரிவு
lachman's test	'லாக்மேன்' சோதனை
lateral ligament	வெளிப்பக்கப் பிணையம்
laxity	தளர்வு
ligamentum patella	முழங்கால் சில்லெலும்புப் பிணையம்
limit	மட்டுப்படுத்தல்
longitudinal tears	நீளவாக்குக் கிழிவுகள்
loose body	தனிநிலைப்பட்ட துண்டு
Mc. Murray's test	'மாக்முர்ரே' சோதனை
mechanical disorder	இயக்கச் சீர்குலைவு
medial ligament	உட்பிணையம்
medial meniscus	உள்மெனிஸ்கஸ்
menisectomy	மெனிஸ்கஸ் தரிப்பு
middle calcaneo fibular ligament	நடுவிடக் குதிகால் சார் - சிம்பெலும்புப் பிணையக் கூறு
oblique tears	சாய்வுக் கிழிவுகள்
occupational strain	தொழில்சார் நலிவு
osteochondritis	குருத்தெலும்பு அழற்சி
painful arc	வலி வளைவு
partial	ஒரு பகுதி
partial rupture	பகுதிப் பிளவு
plantor flexion	அங்கால் மடக்கம்
posterior horn tear	பின்புறக் கொம்புக் கிழிவு
posterior talo fibular ligament	பின்புறக் கணுக்கால் சார் - சிம்பெலும்புப் பிணையக்கூறு

predisposing factor	நோய்த்தாக்க நிலைக்காரணி
professionalised	வாழ்க்கைத் தொழிலாக்கம்
proximal attachment	மேல்மட்ட இணைப்பு
Quadriceps wasting	நாத்தலைத் தசைச் சூம்பல்
quadriceps	நாத்தலைத் தொடைத் தசை
rotator cuff	சுழற்றிப்பட்டை
reinforced	வலுப்படுத்தல்
Second degree sprain	இரண்டாம்தர பிணைப்புப் பிறழ்ச்சி
shoe	புதை மிதியடி
short wave	சிற்றலை
semilunar cartilage	அரைவட்டக் குருத்தெலும்பு
skill	திறமை
soft tissue injuries	மென்திசுச் சிதைவுகள்
spirit	ஆர்வம்
sports injuries	விளையாடல் சிதைவுகள்
sprain	தசைப் பிறழ்ச்சி
stamina	உறுதி
strain	மிகை இழுவிசை
stress radiography	நெருக்க ஊடுகதிர்ப் படம்
strict	கடுவரையறை
sub acrominal	தோளுச்சியின் அடி
supra spinatus	மேற்கைத் தோள் தசை
synovitis	மூட்டுறை அழற்சி
tendinitis	தசைத்தளை அழற்சி
third degree sprain	மூன்றாம் தரப் பிறழ்ச்சி
total menisectomy	முழு மெனிஸ்கஸ் தரிப்பு

total rupture	முழுமைப் பிளவு
trainer	பயிற்சி ஆசிரியர்
training	பயிற்சி
tripped	இடறல்
valgus	வெளி வளைவு
worn-out	தேய்ந்த

பகுதி 11

நரம்புச் சிதைவுகள்

ஓரநரம்பின் உடற்கூறியல்

ஓரநரம்பில் தண்டுவடத்திலுள்ள நரம்பு அணுக்களின் நிணமூலநீர் நீட்டிப்புகளான நரம்புவேர்கள் உள்ளன. நரம்பணு வேர் உருளைகள் வெண் கொழுமத்தினாலும், நரம்புத் தலைப்பினாலும் ஆன உறையோ அல்லது ஷ்வான் உயரணு உறையோ சூழ்ந்திருக்கும். வெண்கொழுமத்தில் 1 அல்லது 2 மி.மீ. இடைவெளிகளில் ரான்வியர் கணுக்கள் காணப்படும். வெண் கொழுமத்துடனும், ஷ்வான் உயிரணு உறையுடனும் கூடிய நரம்பு வேர்களை உள்நரம்புறை எனப்படும் நாரியல் உறை சூழ்ந்து இருக்கும். ஓர நரம்பின் இறுதிவெளிமூடி மேல்நரம்புறை எனப்படும். (படம் 11.1) சுற்றுநரம்புறை என்பது ஒரு நரம்பு வேர் நுண்ணிழைத்தொகுதியை ஒருங்கு சேர்த்திருக்கும் இணைப்புத்திசு அடுக்கு ஆகும். ஓரத்தில் நரம்புவேர் நுண்ணிழைகள் தசையின் இயக்குநுனித்தகடுகளிலோ அல்லது தோலில் உள்ள பல்வேறு உணர்வுநுனி உறுப்புக்களிலோ முடியும்.

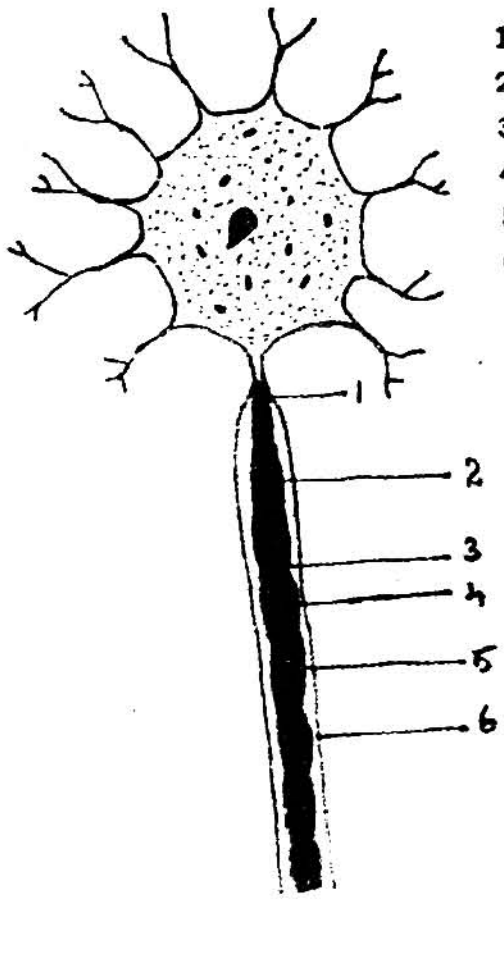

1. நரம்பணு வேர் உருளைகள்
2. வெண்கொழும உறை
3. ரான்வியர் கணு
4. ஷ்வான் உறை
5. ஷவான் உயிரணு
6. உள் நரம்புறை

படம் 11.1 *நரம்பின் உடற்கூறியல்*

நரம்புச் சிதைவு, புத்தமைப்பு முதலியவற்றின் நோய்க்குறியியல்

வாலேரியன் அழிவு

ஒரு நரம்பு குறுக்கே வெட்டப்படும்போது நரம்புவேர் இழை துண்டாடப்படுகிறது. இதனால் வெண்கொழுமம் அழிந்து நீர்மம் ஆகிறது. இச்செயல் முறைவெட்டிடத்திலிருந்து கீழே தசைகளில் உள்ள நரம்புவேர் இழைகளின் முனை முடிவு அல்லது உணர்வுநுனி உறுப்புக்கள்வரை பரவுகிறது. ஷ்வான் உறையிலுள்ள உயிரணுக்கள் பெருகி நிரல்பட நின்று அழிந்த சிதறல்களை அப்புறப்படுத்துவதிலும் புத்தமைப்பிலும் ஈடுபடுகிறது. இதே போன்ற அழிவு மாறுபாடுகள் வெட்டப்பட்ட மேல்முனையில் இருந்து அடுத்த ரான்வியர் கணு வரையிலும் ஏற்படுகின்றன.

புத்தமைப்பு

சிறிதுநேர இடைவெளிக்குப் பின்னர் வெட்டுப்பட்ட மேல்முனையில் உள்ள அறுந்த நரம்புவேர் இழை மேல்ரான்வியர் கணுவில் இணைமருங்கு அரும்புகளைத் துளிர்க்கவிடும். இவை மேல்துண்டைச் சுற்றியுள்ள ஷ்வான் உயிரணு நிரல்களுள் தலையிட்டு நீண்டு வெட்டிடத்தைச் சென்று சேரும். சிதைவிடத்தில் தடையேதும் இல்லையெனில் இந்த நீண்ட அரும்புகள் ஷ்வான் உயரணு நிரல்களுள்ளும், வெட்டுப்பட்ட நரம்பில் கீழ்த்துண்டின் உள்நரம்புறைக் குழாயுள்ளும் நுழையும். ஒரு நாளுக்கு 1 மி.மீ. என்ற அளவில் இவை நரம்பு தசைச்சந்திப்பு அல்லது முடிப்புகளில் உள்ள உணர்வு ஏற்பிகளை நோக்கி ஓரத்தில் விட்டிடம் பெயர்கின்றன. அவ்விடத்தில் நரம்புத் தொடர்ச்சி இல்லை எனில் பெருகிவரும் நரம்புவேர் இழைகள் ஒரு முடிச்சாகி நரம்புக் கோளமாய் உருவெடுக்கின்றன. வெட்டுப்பட்ட கீழ்ப்பரப்பில் நரம்புவேர்கள் அழிகின்றன. ஷ்வான் உயிரணுக்கள் பெருகிச் சிறு குமிழாக (இணைப்பணுக்கட்டி) உருவெடுக்கின்றன. வெட்டுப்பட்ட கீழ்ப்பரப்பில் நரம்புவேர்கள் அழிகின்றன. ஷ்வான் உயிரணுக்கள் பெருகிச் சிறு குமிழாக (இணைப்பணுக்கட்டி) உருவெடுக்கின்றன.

ஓர நரம்புகளின் சிதைவுகள்

ஓர நரம்புகளுக்கேற்படும் சிதைவுகளை வெளிக்காயச் சிதைவுகள், உட்சிதைவுகள் என்று வகைப்படுத்தலாம்.

வெளிக்காயச் சிதைவுகள்

ஓர நரம்புகளுக்கேற்படும் திறவைச் சிதைவுகள் எலும்புச் சிதைவுடன் கூடிய அல்லது எலும்புச் சிதைவுற்ற வெளிக்காயப்புண் அல்லது வெட்டுப்புண்களில் உள்ள பொதுவான சிக்கல்கள் ஆகும். தொடை, மேற்கை முதலிய இடங்களில் ஏற்படும் துப்பாக்கிக் குண்டுச் சிதைவுகளிலும் காணப்படும்.

உட்சிதைவுகள்

நரம்புகளுக்கேற்படும் உட்சிதைவுகள் பெரிதும் முறிவுகளிலும், இடப்பெயர்வுகளிலும் காணப்படும் சிக்கல்களாக அமைகின்றன. மருத்துவர் கவனமாக மருத்தடித் சோதனை செய்யவில்லையெனில் அவற்றைக் காணாது விட்டுவிட நேர்கிறது.

செடான் வகைமை

வெட்டுப்பட்ட நரம்புகளில் ஏற்படும் உருவமாறுபாடுகளை அடியொட்டிச் சிதைவுகளைப் பின்வரும் நோய்க்குறிசார் வகைகளாக செடான் பகுத்தார்.

நரம்புத்தரிப்பு

உடற் கூறடிப்படையில் நரம்பு இழைகள் முழுமையாக அழிந்திருக்கும், நரம்புறை தெளிவாகத் தொடர்பற்று இருக்கும்.

நரம்பு வேர்த்தரிப்பு

நரம்பு இழைகள் (வேர்கள்) நுண்மையாக அழிந்திருக்கும். நரம்பு உறையில் தொடர்பின்மை தெளிவாக இருக்காது.

உருமாற்றமில் நரம்புச்சிதைவு

இச்சிதைவில் உடற்கூறுசார் தொடர்பின்மை இருக்காது. ஆனால் செயல் நிலைத் தகர்வு ஏற்படும். (நரம்பு உட்கலக்கம்)

சுந்தர்லான்ட் வகைமை

இவ்வகைமையில் ஓரநரம்புச் சிதைவுகள் கருநிலை ஏறு வரிசைக்கு ஏற்ப பகுக்கப்படுகிறன்றன.

முதல்தரச் சிதைவு

முதல்தரச் சிதைவில் நரம்புவேர் வழியாகச் செல்லும் உணர்வுக்கடத்தல் சிதைவிடத்தில் உடலியங்கியலின்படி தடைப்படுகிறது. ஆனால் நரம்புவேர் உள்ளபடி தகர்ந்திருக்காது. (உருமாற்றமில் நரம்புச் சிதைவு)

இரண்டாம் தரச் சிதைவு

இரண்டாம் தரச் சிதைவில் நரம்புவேர் தகர்ந்திருக்கும். ஆனால் உள் நரம்புக்குழாயின் முழுமை சிதைவுறாது இருக்கும். (நரம்புவேர்த்தரிப்பு)

உள்நரம்புச் சிதைவுகளின் நிகழ்வகை

நரம்புகள் பின்வரும் 5 வகைப்பட்ட தாக்கங்களால் சிதைய இயலும்.

1. ஒரு உட்காய முறிவில் முறிவு முனைகளால் நேர்ச்சிதைவு ஏற்பட்டு நரம்புகள் அழியலாம். (எ.கா.) மேற்கை எலும்பின் நடுத்தண்டு முறிவில் ஆரைநரம்பு (ரேடியல் நரம்பு) ச் சிதைவு.

2. மூட்டுவிலகல்களில் இடம்பெயர்ந்த எலும்புநுனியால் நரம்பு இழுக்கப்பட்டு அது அறுந்துவிடும். (எ.கா) மூட்டு விலகிய தோளில் உள்ள வில்லுரு நரம்புவாதம். மூட்டு விலகிய இடுப்பிலுள்ள இடுப்பு-தொடை நரம்பு வாதம்.

3. உயரத்திலிருந்து விழுவதாலோ அல்லது சாலைப்போக்குவரத்து விபத்துகளில் இருசக்கர வாகனங்களிலிருந்து தூக்கி எறியப்படுவதாலோ ஏற்படும் நரம்பு இழுவை. (எ.கா) மேற்கை நரம்புப் பின்னல் வாதம்.

4. நரம்பின்மேல் ஏற்படும் வெளிஅழுத்தத்தால் உருவாகும் அழுத்தத்தாக்கம். (அ) அக்குளில் அழுத்தம் ஏற்படுவதால் தாங்குகோல் வாதத்தில் உண்டாவது போன்ற மணிக்கட்டுத் தொங்கல்.

(ஆ) பி.கே. மாக்கட்டு வார்ப்புருவின் சிக்கல் அல்லது தாமஸ் அணைவரியின் வெளிக்கம்பி அழுத்தத்தால் உருவான முழுங்கால் பக்கநரம்பு வாதத்தால் உண்டாகும் பாதத்தொங்கல்.

(இ) அறுவைச் சிகிச்சையின்போது இறுக்கமாகக் குருதியோட்டத்தடைக்கட்டு இடுவதால் நடுநரம்பு (மீடியன் நரம்பு), முன்கை நரம்பு (அல்னார் நரம்பு), ஆரை நரம்புகளில் அழுத்தமேற்பட்டு நிகழும் டர்னிகேட் வாதம்.

5. வேதிப்பொருட்சிதைவு போதைப் பொருட்களை ஊசி மூலம் செலுத்துவதால் ஏற்படும் வேதிப்பொருட் சிதைவு. (எ.கா) மேற்கையில் ஊசி போட்டதும் தொடரும் ஆரைநரம்பு வாதம்.

நரம்பு மாறுபாட்டை அறிதல்

காயம்பட்ட நரம்பு மாறுபாட்டை முழுமையாக அறிந்து கொள்ளப் பின்வருபவை அனைத்தையும் இனம்காண வேண்டும்.

1. சிதைந்த நரம்பு அல்லது நரம்புகள்
2. நரம்பிற்கேற்பட்ட சிதைவின் உடற்கூறுசார் மட்டம்
3. சிதைவின் நோய்க்குறிசார் வகை

   முழுமை நரம்பழிவு

   நரம்பு வேரழிவு

   உருமாற்றமில் நரம்புச் சிதைவு
4. உடனிகழ்ந்த எலும்பு, இரத்தநாளம், தசைத்தளைச் சிதைவுகள்
5. உருக்குலைவுகளும் குறுக்கங்களும் போன்ற பதிலிவிளைவுகள்
6. நரம்பு வாதத்தின்குணமாகும் அறிகுறிகள்

மருத்தடிச் சோதனை

துப்பாக்கிச்சூடு அல்லது பிற பெரிய சிதைவுகளில் நோயாளியின்

பொதுவான உடல்நிலை திருப்திகரமானதாக இருந்தால் மட்டுமே விரிவாகச் சோதிக்க வேண்டும். தாக்கத்தின் இயற்கை முதல் எல்லாத் தெரிவுகளையும் பதிந்து கொண்டால்தான் தொடரும் தெரிவுகளையும் தொடர்புபடுத்திப் பார்க்க இயலும். முறிவுகள், இரத்தநாளச் சிதைவுகள், தசைத்தளைச் சிதைவுகள் போன்றவற்றையும் மனதில் வைத்துக்கொண்டு சிதைந்த குறிப்பிட்ட நரம்பை விரிவாகச் சோதிக்கவேண்டும். பின்வரும் தலைப்புகளின்கீழ் மருத்தடித் தெரிவுகளைப் பதிய வேண்டும்.

1. தசையியக்கம்சார் குறிகள்

மாறுதலுக்குட்பட்ட தசைகள் வாதமடைந்து இருப்பதையும், தசைச்சூம்பலையும் குறித்துக் கொள்ளவேண்டும். பிரிட்டிஷ் மருத்துவ ஆய்வுக்கழகத்தில் நிர்ணயப்படி 0,1,2,3,4,5, என்ற படித்தரங்களில் இயக்கத்திறனை மதிப்பிடவேண்டும். சோதனைக்குட்பட்ட தசையால் ஏவியபடி ஒரு மூட்டை அசைக்க இயலும்போது எதிர்ச்செயல் பின்வருமாறு அமையலாம்.

0 - தசைத்துடிப்பு இல்லாமை

1 - தசைத் துடிப்பு மட்டும் இருந்து மூட்டை அசைக்கும் திறன் இல்லாமை

2 - புவியீர்ப்பினை நீக்கினால் மட்டுமே மூட்டைஅசைக்கும் திறன் உள்ளமை

3 - புவியீர்ப்பினை எதிர்த்து மூட்டை அசைக்கும் திறனுள்ளமை

4 - புவியீர்ப்பினையும் தடையையும் எதிர்த்து மூட்டை அசைக்கும் திறன் உள்ளமை

5 - இயல்பான திறன் உள்ள நிலை

2. உணர்வுக்குறிகள்

தன்னியல்பானவை

வலியின் பரவுநிலை, சிலிர்ப்பு அல்லது எரிஉணர்வுகளைக் குறித்துக்கொள்ள வேண்டும்.

தூண்டுதலுக்குட்பட்டவை

ஊசிமுனை அல்லது பஞ்சால் தொடுவதற்கும், வெப்பத்திற்கும் உணர்வு மழுங்கியோ அல்லது உணர்வு இழந்தோ இருத்தல்.

3. வியர்வைச்சுரப்பி இயக்கக்குறிகள்

வியர்வையின்மை

வியர்வையின்மையால் ஏற்பட்ட உலர்தோல்பரப்பைக் குறித்துக்கொள்ள வேண்டும்.

4. தோலில் குருதிக்குழாய் இயக்கக்குறிகள்

1. முதல் இருவாரங்களில் உள்ள வெதுவெதுப்பான நிலை

2. பின்னர் ஏற்படும் குளிர்நிலை

5. மேற்பரப்பு மாறுபாடுகள்

மென்மையான தோல்பரப்பையும் பளபளப்பான மேற்பரப்பையும் புரை புண்ணையும், தோலடித் திசுத்தேய் நிலையையும் குறித்துக்கொள்ள வேண்டும்.

6. மறிவினைகள்

தசைத்தளை மறிவினைகளின் இழப்பு

7. குணப்படும் குறி : டினெல் குறி

சிறப்புச் சோதனைகள்

நரம்பு அழிவின் அளவைத் துல்லியமாக மதிப்பிடுவதற்கும் குணப்படுவதற்கான ஆதாரத்தைக் குறித்துக்கொள்ளவும் சிறப்புச் சோதனைகளைச் செய்யவேண்டும்.

அ) மின்மநோயறிச் சோதனைகள்

இவை நரம்பு, தசைகளின் மின் உடலியங்கியல் செயற்பாடு ாற்றங்களை அடியொட்டியவை ஆகும்.

1. தசை

    1. தசை மின்னலை வரைவி (இ.எம்.ஜி)
    2. வலிமைக்கால அளவு வளைவு(எஸ்.டி.வளைவு)

2. நரம்பு

    1. நரம்புக் கடத்தல் ஆய்வு
    2. கடத்தல் வேகம்

ஆ. வியர்வைச்சுரப்பி இயக்கச் செயல்நிலை

அனிசாரின் பொடியைப் பயன்படுத்தி வியர்த்தல் சோதனை மூலம் இதைச் சோதிப்பர் அப்பரப்பில் அயோடின் ஆக்க மாவுப்பொருட்களைத் தூவுவர். வியர்த்தலைத் தூண்டும்போது நரம்பற்ற பரப்பில் அப்பொடி சாம்பல்நிறத்திலேயே இருக்கும். ஆனால் இயல்பாக வியர்க்கும் பரப்புகளில் அது ஊதாவண்ணமாக மாறும்.

இ.வெப்பமாற்ற அளவி

இது பரிவுப் பின்நரம்பு முடிச்சு இழைகளின் (வியர்வை உணர்ப்பி) வழியே ஏற்படும் தோல் வெப்பமாற்றத்தை அடியொட்டி அமைகிறது.

நரம்புச்சிதைவுகளின் மேலாண்மை

வெளிக்காயச் சிதைவுகள்

இச் சிதைவுகளுக்குரிய சிகிச்சையானது பொதுவாக எங்கும் விளக்கப்படும் வெளிக்காயப்புண்களுக்குரிய சிகிச்சையின் ஒரு பகுதியே ஆகும். வெட்டுச்சிதைவுகளுக்கு முதன்மைத் தையலிட்டுச் சிகிச்சை அளிக்கக்கூடாது, என்பது விதியாகும், வெட்டுப் பட்டிருந்தால் வெட்டுப்பட்ட முனைகளை கருப்புப்பட்டிழைத் தாங்குதையலிட்டு, நிலைப்படுத்தி அவை விலகுவதைக் தடுக்க வேண்டும். பின்னர் முறையான நரம்புச் செப்ப அறுவைச் சிகிச்சைக்காகப் புண்ணை அறுத்துத் திறக்கும்போது இனம்காண இது உதவும்.

உட்காயச் சிதைவுகள்

மூடுமுறைச் சிகிச்சை

வாதத்திலிருந்து மீள்வதைக் கண்டறிய குறித்தகாலச் சோதனைகளைச் செய்ய வேண்டும். வாதமேற்பட்ட தசைகளை மிகைநீட்சியைத் தடுக்கும் அமர்வுநிலையில் அணைவரியிடவேண்டும். இயங்கு அணைவரிகளைப்பயன்படுத்தி வாதமேற்பட்ட தசைகளை நீட்டாமல் எதிர்க்கும் தசைகள் செயல்படுதலை அனுமதிக்க வேண்டும். (படம் 11.3) பிறனூக்கி அசைவுகள் மூலமாக மூட்டை குழைவாக வைத்து மூட்டுப்பொதியுறைக் குறுக்கத்தைத்தடுக்க வேண்டும். குணமாகும் குறிகள் தென்படும்போது தரநிலைப்பட்ட தசைப்பயிற்சி மருத்துவத்தின்மூலம் தசைச்சூம்பலைத் தவிர்க்க வேண்டும்.

குணமாகும் குறிகள்

வாதமேற்பட்ட தசைகள் குணமாகும்போது படிப்படியாக 1 தரநிலையிலிருந்து (துடிப்பு) மேன்மேலும் இயக்கத் திறனைக் காட்டும்.

டினெல் குறி

டினெல் குறியைப் பின்வருமாறு வரவழைப்பர். சிதைந்த நரம்பை ஓரத்திலிருந்து தொடங்கி அதன் போக்கில் தட்டுவர், நோயாளி நரம்பின் போக்கில் எந்தக் குறிப்பிட்ட இடத்தில் சிலிர்ப்பினை உணர்கிறாரோ அவ்விடம்வரை குணமாகத் தொடங்கிச் சரியாகி விட்டதெனப் புலனாகிறது.

சிதைவு உருமாற்றமில் நரம்புச் சிதைவாக (தரநிலை 1) இருந்தால் சில வாரங்களில் படிப்படியான இயக்கத்திறன்·மீள்நிலையும் உணர்வும் ஏற்படும். போதுமான திறன் கிடைத்துவிடின் அணைவரியை நீக்கிவிடலாம்.

அறுவைச் சிகிச்சை

நரம்புப் புத்தாக்கம் கிட்டத்தட்ட ஒரு நாளைக்கு 1 மி.மீ. அல்லது ஒரு மாதத்திற்கு 25 மி.மீ. அளவில் இயல்பாக நிகழும். எதிர்பார்த்த கால அளவில் உணர்வு மீட்சியோ, இயக்கத்திறனோ எய்தும் அறிகுறி இல்லையெனில் அறுவைச்சிகிச்சை தேவைப்படுகிறது. நரம்புச்

சிதைவிடத்தில் தொட்டு உணரக்கூடிய நரம்பணுக்கட்டி இருப்பதும், அறுவைச்சிகிச்சை தேவை என்பதை உணர்த்தும். பொதுவான உணர்வகற்றியைக் கொடுத்து குருதி ஓட்டத்தடைக் கட்டுப்பாட்டில் ஒரு நீளவெட்டின் மூலம் நரம்பைத் தேடி சிதைவிடத்தை வெளிப்படுத்துவர். பின்வரும் செயல்முறைகள் தேவைப்படும்.

நரம்பு விடுவிப்பு

நரம்பு தொடர்ந்து இருந்து சிதைவிடத்தில் நரம்புக் கட்டி இல்லையெனில், சிதைந்த கூறினைச் சுற்றியுள்ள வடுத்திசுவிலிருந்து விடுவிப்பது மட்டுமே போதுமானது.

நரம்புச் செப்பனிடல் : (நரம்புச் செப்பம்)

நரம்பின் போக்கில் ஒரு நரம்புக்கட்டி காணப்பட்டால் அதை வெட்டி விட்டுப் பின் இருநுனிகளையும் சேர்த்துத் தையலிட வேண்டும். சமீப காலத்தில் நரம்பு நுனிகளைத் தையலிட நுண் அறுவைச் சிகிச்சை நுட்பங்கள் பயன்படுத்தப்படுகின்றன.

நரம்புப் பதியனிடல்

வெட்டுப்பட்ட முனைகளுக்கிடையே இடைவெளி சிறிதாக இருந்தால் மூட்டினைத் தகுந்த அமர்வுநிலையில் வைப்பதன்மூலம் முனைகளை அருகிற்சேர்த்துத் தளர்ந்த அமர்வுநிலையில் தையலிடுவர். இடைவெளி பெரியதாக இருந்தால் நரம்புப் பதியன் செயல்முறைகளின் மூலம் தொடர்ச்சியை மீட்டளிக்காலம்.

அறுவைக்குப்பின்னர் தையலிட்ட நரம்பு தளர்ந்த அமர்வுநிலையில் இருக்கும்படியாகப் பக்கவுறுப்பிற்கு அணைவரியிட வேண்டும். குணமாகும் நிலையில் தசைமீள்பயிற்சிக்குப் போதுமான இயன்மருத்துவம் தேவைப்படுகிறது.

மீட்டுருவாக்க அறுவைச் செயல்கள்

சில நோயருக்கு நரம்பின் தொடர்ச்சியை மீட்டளிக்க இயலாமல் போகலாம். அப்படிப்பட்ட நிலையில் மீட்டுருவாக்க அறுவைச் செயல்களான தசைத்தளை மாற்றுமுறைகள் அல்லது நிலையற்ற

மூட்டை நிலைப்படுத்தும் மூட்டிறுக்கி அறுவை முறைகள் மூலம் பக்கவுறுப்பின் செயல்பாட்டை முன்னேற்றலாம்.

ஆரை (ரேடியல்) நரம்புச் சிதைவுகள் •

உடற்கூறுசார் பண்புகள்

ஆரைநரம்பு அக்குளில் உள்ள மேற்கை நரம்புப் பின்னலின் பினபுறவடத்திலிருந்து (சி5, சி6, சி7, சி8, டி1) உருவாகிறது. அது மேற்கையெலும்பின் நடுத் தண்டினைச் சுருள்பள்ளத்தில் சுற்றி ஓடி, முழங்கைக்குச் சற்றுமேலே பின்புறவிரல் நரம்பைத்தந்து, மேலும் ஆரை நரம்பின் மேலோட்டக் கிளையாய்த் தொடர்கிறது. அது படம் 11.2ல் காட்டியுள்ளது போல் பின்வரும் தசைகளுக்குச் செயலூட்டும்.

சிதைவு அக்குளிலோ, மேற்கையெலும்பு அல்லது முழங்கைமட்டத்திலோ இருக்காலம்.

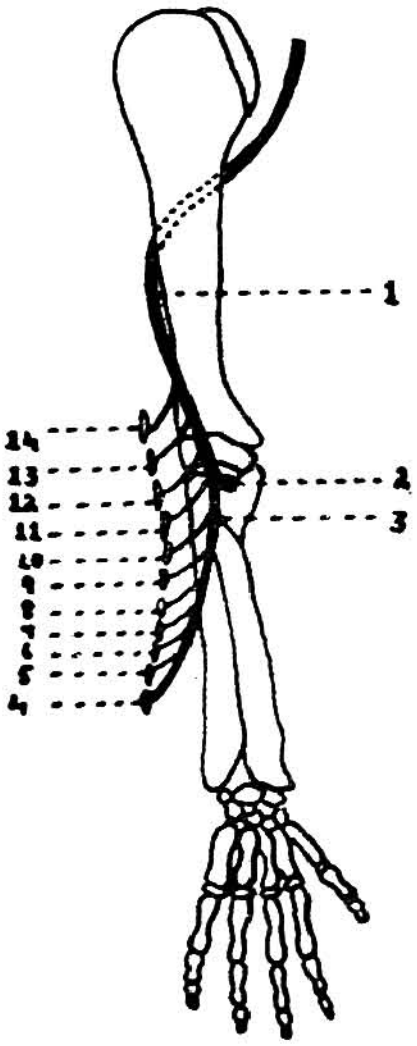

1. ஆரை நரம்பு
2. மேம்போக்கு ஆரைநரம்பு
3. பின்புற எலும்பிடை நரம்பு
4. ஆட்காட்டிவிரல் நீட்டித்தசை
5. சுட்டுவிரல் நீட்டிக் குறுந்தசை
6. சுட்டுவிரல் நீட்டி நெடுந்தசை
7. கட்டைவிரல் விலக்கு நெடுந்தசை
8. விரல் நீட்டிச் சிறுதசை
9. விரல் நீட்டுத்தசை
10. மணிக்கட்டு நீட்டித்தசை
11. மல்லார்த்து தசை
12. ஆரை நீட்டிக் குறுந்தசை
13. ஆரை நீட்டி நெடுந்தசை
14. மேற்கை ஆரத்தசை

படம் 11.2 *ஆரை நரம்பு*

அ. அக்குள்

பழைய வகையினதாகிய மேலே 'டி' வடிவத்தைக் கொண்டதாங்கு கோலைப் பயன்படுத்துபவர்க்கு இந்நரம்பு அக்குளில் அழுத்தப்படலாம்.

ஆ. மேற்கையெலும்பு

மேற்கையெலும்பு மட்டத்தில் அது பின்வருமாறு நிகழ்கிறது.

மேற்கையெலும்பு முறிந்த நோயருக்கு மிகப் பொதுவாக ஆரைநரம்பு சிதைகிறது. ஏனெனில் அது மேற்கை எலும்பிலுள்ள சுருள்பள்ளத்தில் சுற்றிச் செல்கிறது: ஒருவர் கட்டிலின் விளிம்பில் மேற்கையை வைத்து உறங்கும்போது இந்நரம்பு அழுத்தப்படின் மணிக்கட்டுத் தொங்கல் ஏற்பட ஏதுவாகிறது. ஒரு குடிகாரன் போதையில் மெத்தை நாற்காலியின் மேல்விளிம்பில் தன் மேற்கையை வைத்துத் தூங்கும்போதும் இதுபோன்ற அழுத்தம் ஏற்படுகிறது. இதனை சனிக்கிழமை இரவுவாதம் என்று அழைப்பர். பென்சிலின், டெட்ரா சைக்லின் போன்ற தசை உள்ளூசிகளைக் கவனமின்றி மேற்கையின் கீழ்ப்பகுதியில் போடும்போது இந்நரம்பு தற்செயலாகச் சிதைகிறது. ஊசி போட்டவுடன் வேதிப்பொருள் நரம்பழற்சியால் மணிக்கட்டுத் தொங்கல் உருவாகிறது. டர்னிகேட் வாதத்தின் விளைவாகவும் இது நிகழலாம். எனெனில் ரப்பர் குருதியோட்டத் தடைக்கட்டை மோசமாக மேற்கையில் இடும்போது ஆரை நரம்பு, நடுநரம்பு, முன்கை நரம்புகள் முதலியவை வாதத்திற்குள்ளாகலாம்.

இ. முழங்கை

ஆரை நரம்பின் பின்புற விரல் நரம்புக்கிளை ஆரையெலும்புத் தலைப்பின் மூட்டுவிலகல்களில் சிதைகிறது; அல்லது அறுவைச்சிகிச்சையின்போது ஆரையெலும்புத் தலைப்பை வெட்டுங்கால் தற்செயலாகச் சிதைகிறது.

மருத்தடித் தனித்தன்மைகள்

மேற்கையெலும்பு நடுத்தண்டு மட்டத்தில் நரம்பு சிதைந்திருக்கும் நோயாளி மணிக்கட்டுத் தொங்கலுடன் வருவார்

இயக்கக் குறிகள்

நோயாளியைத் தானாக மணிக்கட்டை மேல்தளத்தில் மடக்கச் சொல்ல வேண்டும். ஆர நீட்டி நெடுந்தசை (எக்ஸ்டன்சார் கார்ப்பி ரேடியாலிஸ் லாங்கஸ்), குறுந்தசை (பிரெவிஸ்) வாதத்தால் அவருக்கு மணிக்கட்டைப் பின்புறம் மடக்க இயலாது. நோயாளியின் மணிக்கட்டை நிலையாகப் பிடித்துக்கொள்ள வேண்டும். நோயாளியைத் தானாக விரல்களை உள்ளங்கை விரல் மூட்டுகளில் விரிக்கச் சொல்ல வேண்டும். அவரால் விரிக்க இயலாது. (விரல் தொங்கல்). இது விரல்நீட்டித் தசையின் வாதத்தால் ஏற்படுகிறது. நோயாளியிடம் பெருவிரலை முழுவதாக விரிக்கச் சொல்லவேண்டும். சுட்டுவிரல் நீட்டி நெடுந்தசையும் (extensor policis longus) குறுந்தசையும் வாதப்பட்டு இருப்பதால் அவரால். விரிக்க இயலாது. (பெருவிரல் தொங்கல்).

நோயாளியிடம் தன் முன்கையைத் 90° மடக்கத்தில் மையக்கவிழ்நிலையில் வைக்கச்சொல்ல வேண்டும். மணிக்கட்டில் கொடுக்கும் தடையை எதிர்த்து முழங்கையை மடக்கச் சொல்ல வேண்டும். மேற்கை ஆரத்தசையில் (பிரேக்கியோ ரேடியாலிஸ்) வாதமேற்பட்டு இருப்பதால் அது வெளித்தெரியும்படி எழாது.

உணர்வுக்குறிகள்

கையில் பின்புறத்தில் பெருவிரல், ஆட்காட்டி விரலில் உள்ளங்கை எலும்புகளின் மேல் வரையறுக்கப்பட்ட சிறுபரப்பில் மட்டும் உணர்விழப்பு இருக்கும். அதுவும் மிகக்குறைவாக இருக்கும்.

முழங்கைக்குச் சற்றுச் கீழே சிதைவு ஏற்பட்ட நோயருக்குப் பின்புறவிரல் நரம்பு வாதம் ஏற்படும். மணிக்கட்டு நீட்சி பாதிக்கப்படாது இருக்கும். நான்கு விரல்கள், பெருவிரல் முதலி யவற்றின் உள்ளங்கை விரல்மூட்டுகளில் மட்டும் நீட்சித்திறன் இல்லாது இருக்கும்.

அக்குளில் உள்ள ஆரை நரம்பு வாத நோயருக்கு, விரல், மணிக்கட்டு, முன்கை முதலிய உறுப்புகளில் வாதமேற்படுவதுடன் முத்தலைத்தசை (ட்ரைசெப்ஸ்) வாதத்தால் முழங்கையிலும் தன்னூாக்க நீட்சி வாதம் ஏற்படும்.

சிகிச்சை

மூடுமுறைச் சிகிச்சை

தொடக்கத்தில் மணிக்கட்டும், விரல்களும் நீட்டிவைத்த நிலையில் மணிக்கட்டிலும், உள்ளங்கை மூட்டுகளிலும் அணைவரி இடப்படுகின்றன. மாக்கட்டு அல்லது அலுமினியத்தாலான மேல்வளைந்த அணைவரியினை உள்ளங்கைப் பகுதியில் இடுவர். இதன் மூலமாக வாதமேற்பட்ட தசைகளின் மிகை நீட்சியைத் தடுக்கலாம். மரபு வழிப்பட்ட இம் மணிக்கட்டுத் தொங்கல் அணைவரியை இடும்போது வாதமேற்படாத மணிக்கட்டு உள்ளங்கை மூட்டுகளில் உள்ள மடக்கித் தசைகளின் (ஃப்ளெக்சார்) செயற்பாடுகள் தடைப்படும் குறைபாடு நேர்கிறது. ஆரைநரம்பு வாதத்திற்கு இயங்குநிலை அல்லது செயல்நிலை அணைவரி என்ற நவீன அணைவரி உபயோகிக்கப்படுகிறது. இதனைப் பின்புறத்தில் இட்டு, அத்துடன் இணைக்கப் பட்ட நெகிழ்பட்டைகள் அல்லது சுருள் கம்பிகள் மூலம் மணிக்கட்டையும், விரல்களையும் நீட்டிவைத்து அவற்றை மடக்கவும் அனுமதிப்பர். (படம் 11.3)

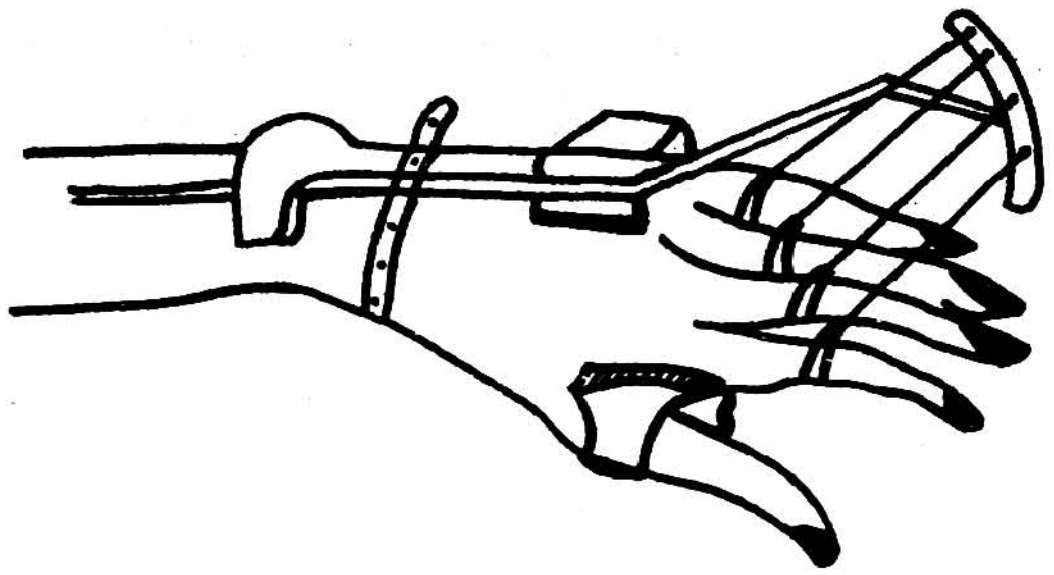

படம் 11.3 *இயங்குநிலை மணிக்கட்டுத் தொங்கல் அணைவரி*

மணிக்கட்டிற்கும், விரல்மூட்டுகளுக்கும் பிறனூக்கி அசைவுகளைத் தர வேண்டும். வாதமேற்பட்ட தசைகளுக்கு தசைச் சூம்பலைத் தடுக்க மின்மத் தூண்டல் தர வேண்டும். குணமாகும் தசைகளுக்கு மேம்பட்ட தன்னூக்க உடற்பயிற்சிகளைத் தர வேண்டும். பெரும்பான்மையான மாறுபாடுகள் உருமாற்றமில் நரம்புச் சிதைவாகவோ, அல்லது நரம்புவேர் அழிவாகவோ இருப்பதால் 4 முதல் 6 வார கால அளவில் குணமாகும்.

அறுவைச் சிகிச்சை

முழுமை நரம்பழிவுக்குரிய ஆதாரம் தென்பட்டால் நரம்பைத் தேடிக் கண்டு செப்பம் செய்வது நல்ல பலனைத் தரும். ஏனெனில் அது பெரும்பாலும் ஒரு பணிசார் நரம்பாக இருக்கும். ஆரைநரம்பு செப்பனிட முடியாதபடி அழிந்துவிட்டால், தசைத்தளை மாற்று அறுவைகளைச் செய்து மணிக்கட்டு, விரல்கள், பெருவிரல், முதலியவற்றில் நீட்டுச் செயல்நிலைகளை மீட்டுத் தரவேண்டும்.

தசைத்தளை மாற்று அறுவை

பொதுவாகச் செய்யப்படும் இராபர்ட் ஜோன்ஸ் அறுவையில் பினவருவனவற்றைச் செயல்படுத்துவர்.

1. மணிக்கட்டு நீட்சியை மீட்டமைக்க கைப்புரட்டித் தசைத் தளையை (புரோனேடர் டெரஸ் டென்டான்) ஆரநீட்டி நெடுந்தசைக்கும் குறுந்தசைக்கும் மாற்றுவர்.

2. விரல்களின் நீட்சியை மீட்டமைக்க மணிக்கட்டு மடக்கு ஒடுக்குத் தசைத்தளையை (ஃப்ளெக்சார் கார்ப்பி அல்னாரிஸ் டென்டான்) நான்கு விரல் நீட்டித் தசைத்தளைகளுக்கு (எக்ஸ்டென்சார் டிஜிட்டோரம் டென்டான்ஸ்) மாறறுவர்.

3. பெருவிரலின் நீட்சியை மீட்டமைக்க அங்கை நெடுந் தசைத்தளையைப் (பாமாரிஸ் லாங்கஸ் டென்டான்) பெருவிரலின் நீட்டித் தசைகளுக்கு (எக்ஸ் டென்சார்ஸ் ஆஃப்த்தம்ப்) மாற்றுவர்

நடுநரம்புச் சிதைவுகள்

உடற்கூறுசார் பண்புகள்

நடுநரம்பு அக்குளில் உள்வடத்திலிருந்தும், பக்க வடங்களிலிருந்தும் (சி5, சி6, சி7, சி8, டி1) தோன்றுகிறது. இது படம் 11.4ல் காட்டியுள்ளபடி தசைத்தளைகளைச் செயல்பட வைக்கிறது. இது முழங்கைக்கு முன்னால் கீழே ஒடி முன்கையிலுள்ள தசைக்கிளைகளைச் செயற்படவைத்து, மணிக்கட்டின் ஆழத்திலுள்ள மடக்கி உள்ளடக்கி இழை (ஃப்ளெக்சார் ரெடினாகுலம்) வழியாக உள்ளங்கைக்குள் நுழைகிறது. இது பெரிதும் பெருவிரல், ஆட்காட்டி விரல் நடுவிரலுக்கு உணர்வு கொடுக்கிறது.

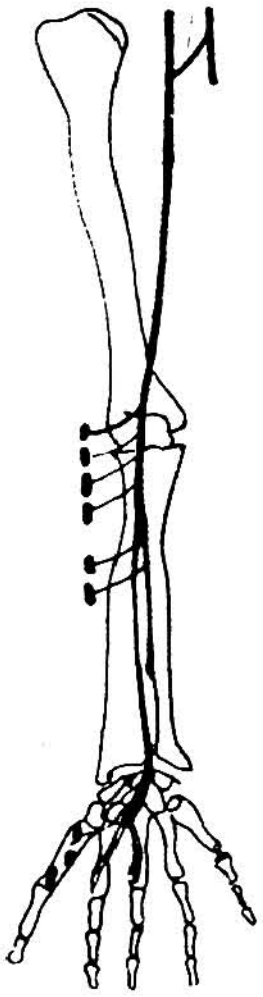

1. கைப்புரட்டித்தசை
2. மணிக்கட்டு மடக்குத்தசை
3. அங்கை நெடுந்தசை
4. விரலின் மேம்போக்கு மடக்குத்தசை
5. விரல்முனை மடக்குத்தசை
6. பெருவிரல் மடக்குநெடுந்தசை
7. கைப்புரட்டி மடக்குத்தசை
8. கட்டைவிரல் விலக்குக் குறுந்தசை
9. பெருவிரல் மடக்குக் குறுந்தசை
10. கட்டைவிரல் எதிர்நிலைத் திறனளித்த
11. விரல் வளைத்தசை
12. விரல் வளைத்தசை

படம் 11.4 நடு நரம்பு

நோய் முதலியல்சார் கூறுகள்

நடுநரம்பு பின்வரும் மட்டங்களில் சிதையலாம்.

அ) முழங்கையின் மட்டம்

ஆ) மணிக்கட்டின் மட்டம்

இ) மணிக்கட்டின் குகையில்

முழங்கை மட்டத்தில்

இதுவே நடுநரம்பின் உயர்மட்டச் சிதைவு என அழைக்கப்பெறும். இது பொதுவாக கணு மேற்புற முறிவு அல்லது முழங்கை மூட்டின் விலகலில் ஏற்படும் சிக்கலாக அமைகிறது.

மணிக்கட்டின் மட்டம்

உள்ளங்கைப்பிடி ஒரு ஜன்னல் கண்ணாடியின் வழியே தள்ளப்பட்டுக் கண்ணாடி கிழிக்கும்போதோ அல்லது கத்தியால் வெட்டப்படும்போதோ நடுநரம்பு சிதைகிறது. வெளிக்காயச் சிதைவுகளில் அது மடக்கித் தசைத்தளை வெட்டுச் சிதைவு அல்லது ஆரைத் தமனி (ரேடியல் ஆர்ட்டரி) வெட்டுச் சிதைவுடன் சேர்ந்து நிகழலாம்.

மணிக்கட்டுக் குகையில்

இங்குள்ள சிதைவு பெரும்பாலும் (அ) மூட்டுவிலகிய பிறைவடிவ எலும்பினாலேற்படும் அழுத்தம்,(ஆ) குகையில் வீக்கங்களால் ஏற்படும் நாட்பட்ட அழுத்தங்கள் (எ.டு) அங்கைச் சேர்ம காங்லியான் (காம்பவுன்ட் பாமார் காங்க்லியான்) போன்றவற்றால் ஏற்படுகிறது.

மருத்தடித் தனித்தன்மைகள்

முழங்கை மட்டத்தில் ஏற்படும் நடு நரம்புச் சிதைவில் வாதமேற்படும் தசைகளாவன. மணிக்கட்டு மடக்குத் தசை, விரலின் மேம்போக்கு மடக்குத்தசை (ஃப்ளெக்சார் டிஜிடோரம் சப்லிமிஸ்), நடுவிரல், ஆட்காட்டி விரல்களின் முனைமடக்குத்தசை (ஃப்ளெக்சார் டிஜிடோரம் ப்ரொபன்டஸ்) பெருவிரல் மடக்கு நெடுந்தசை

(ஃப்ளெக்சார் பாலிசிஸ் லாங்கஸ்), கைப்புரட்டித் தசை (புரோனேட்டர் டெரஸ்), குவாட்ரேடஸ், உள்ளங்கைத் தசை (தீனார் மசில்ஸ்) முதலியன ஆகும்.

பின்வரும் மருத்தடிச் சோதனைகளைச் செய்ய வைப்பர் .

1. நீட்டும் ஆட்காட்டி விரலைப் பற்றுச் சோதனையால் கண்டு கொள்ளலாம். நோயாளியிடம் இரண்டு கைகளையும், ஒன்றையொன்று பற்றி எல்லா விரல்களையும் பெருவிரலையும் ஒன்றோடொன்று பிணைக்கச் சொல்ல வேண்டும். பாதிக்கப்பட்ட கையின் ஆட்காட்டி விரலது நீளமடக்கத் தசைத்தளைகளில் வாதம் ஏற்பட்டமையால் அது வெளியே நீட்டிக் கொண்டு இருக்கும்.

2. பெருவிரல் மடக்கு நெடுந்தசையில் வாதம் ஏற்பட்டு இருப்பதால் பெருவிரலின் இடைமூட்டை மடக்க இயலாமை.

வாலில்லாக் குரங்குப் பெருவிரல் உருக்குலைவு (சிமியன் கை)

நோயாளியிடம் கையை மேசை மேல் உள்ளங்கை மேல்நோக்கிய நிலையில் வைக்கச் சொல்ல வேண்டும். பெருவிரல் கையின் மட்டத்திலேயே கிடக்கும். எதிர்நிலைத் திறனளித்தசை (ஆப்பொனென்ஸ்), சிறுமடக்குத்தசைகளுக்கு வாதம் ஏற்பட்டிருப்பதே காரணமாகும்.

4. கட்டைவிரல் விலக்குக் குறுந்தசைக்கான (அப்டக்டர் பாலிசிஸ் ப்ரெவிஸ்) எழுதுகோல் சோதனை

கையை மேசை மேல் உள்ளங்கை மேல்நோக்கிய நிலையில் கிடத்த வேண்டும். ஒரு எழுதுகோலைப் பெருவிரலுக்குச் சில அங்குலங்கள் மேலே உள்ளங்கைக்குக் குறுக்கே பிடிக்க வேண்டும். நோயாளிக்குக் கட்டைவிரல் விலக்குக் குறுந்தசை வாதம் ஏற்பட்டிருப்பதால் பெருவிரலை வெளிவாங்கி எழுதுகோலைத் தொட முடியாது.

5. பெருவிரலைப் பிற விரல்நுனிகளுக்கு எதிரே கொண்டுவந்து தொட இயலாத நோயாளிக்கு எதிர்நிலை வாதம் இருப்பது புலனாகும்.

உணர்வுக்குறிகள்

பெருவிரல், ஆட்காட்டி விரல், நடுவிரல் மோதிரவிரலின் ஆரைப்பாதி முதலிய இடங்களில் உணர்விழப்பு இருக்கும்.

மணிக்கட்டு மட்டத்தில் ஏற்படும் மாறுபாடுகளில் குறிகள் அந்த மட்டத்திற்கு கீழே வரையறுக்கப்பட்டிருக்கும். இந்நோய் கண்டறியப்படாமல் தவறுதலாக விடப்படலாம். ஏனெனில் பெருவிரல், நடுவிரல் ஆட்காட்டிவிரல், முதலியவற்றில் உணர்விழப்பு ஒன்றே இந்நோய்க்குரிய குறியாகும். இயக்குசக்தி இழப்பானது கையின் உள்ளங்கைத் தசைவாதமே ஆகும். ஊட்டம்சார் மாறுதல்களும், பின்னர் ஏற்படும் வேறு மாறுதல்களும் பெரிதும் பெருவிரல ஆட்காட்டி விரல்களுக்கு உள்ளடங்கி நிகழும்.

சிகிச்சை

வெளிக்காயச் சிதைவுகளில் நரம்பைத் தேடித் தையலிட வேண்டும். மணிக்கட்டு மட்டத்தில் செப்பனிட இயலாத சேதங்கள் உடைய நோயருக்குப் பெருவிரலின் எதிர்நிலைத் திறனை மீட்டளிக்க தசைத்தளை மாற்ற அறுவைச் சிகிச்சை செய்யவேண்டும். மோதிர விரலின் உள் மடக்குத் தசை தளையைப் (ஃப்ளெக்சார் டிஜிடோரம் சப்லிமிஸ் டென்டான்) பெருவிரலின் ஆரைப்பக்கத்திற்கு மாற்றுவர். பெருவிரல் ஆட்காட்டி விரல் முதலியவற்றின் மடக்குத் திறனையும் பொருத்தமான தசைத்தளை மாற்று அறுவைச் சிகிச்சை மூலம் மீட்டளிக்கலாம்.

முன்கைநரம்புச் சிதைவுகள்

உடற்கூறுசார் பண்புகள்

முன்கை நரம்பு அக்குளில் மேற்கை நரம்புப் பின்னலின் உள்வடத்திலிருந்து (சி7, சி8, டி1) உருவாகிறது. இது முழங்கையில் மேற்கையெலும்பின் உள் மேற்கணுவின் வழியாக ஓடி முன்கையில் நுழைகிறது. ஒரு நாரியல் கால்வாய் வழயாக (குயோன் கால்வாய்) மடக்கி உள்ளடக்கி இழை முன்னர் ஓடி உள்ளங்கைக்குள் நுழைகிறது. முன்கைத் தசைக்ளுக்கும் கையின் அகநிலைத் தசைகளுக்கும் (இனட்ரின்சிக் தசைகள்) படம் 11.5ல் காட்டியுள்ளபடி உணர்வளிக்கிறது.

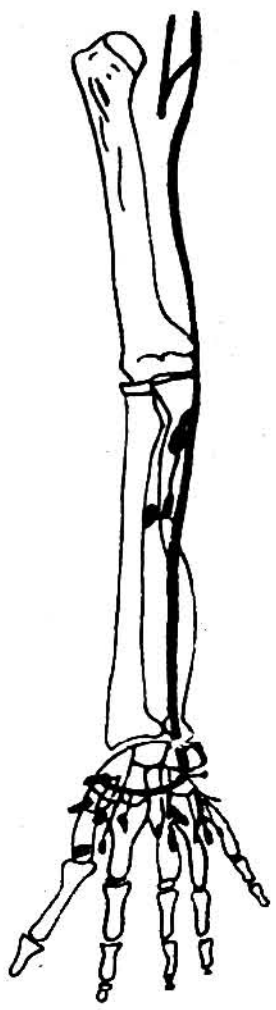

1. மணிக்கட்டு மடக்கு ஒடுக்குத்தசை
2. விரல்முனை மடக்குத்தசை
3. கட்டைவிரல் ஒடுக்கித்தசை
4. பெருவிரல் மடக்குக் குறுந்தசை
5. வெளிப்புற விரலிடைத் தசை
6. அங்கை விரலிடைத் தசை
7. விரல் விரி சிறுதசை
8. விரல் முனை மடக்குச் சிறுதசை
9. விரல் முனை எதிர்நிலைத் திறனளிச் சிறுதசை
10. விரல்வளைத்தசை
11. விரல்வளைத்தசை

படம் 11.5 *முன் கை நரம்பு*

நோய் முதலியல்

முன்கை நரம்புச் சிதைவுகள் பொதுவாக (அ) முழங்கைப்பகுதி மட்டத்திலும், (ஆ) மணிக்கட்டு மட்டத்திலும் நிகழ்கிறது.

இமுழைவச் சிதைவுகள் உள்மேற்கணுவின் பிய்த்திமுமுறிவு, முழங்கையின் பக்கமூட்டு விலகல் முதலியவற்றில் உள்ள முழங்கைக்குரிய முரட்டு வெளிவளைவுச் சிதைவுகளில் இருந்து ஏற்படுகின்றன.

மேற்கையெலும்பின் கணு மேற்புற முறிவில் அது நேரடியாகவும் அழியலாம். மேற்கையின் பக்கக்கணு முறிவு சேராமையால் கூடுதலான வெளிவளைவு உருக்குலைவு ஏற்பட்டு டார்டி அல்லது வாதத்துடன் கூடிய பிந்தைய முன்கை நரம்பழற்சி விளையும். முன்கை நரம்பின் தொடர் மீள்மூட்டு விலகலும் முன்கை நரம்பழற்சியையும், வாதத்தையும் ஏற்படுத்தும்.

மணிக்கட்டு மட்டத்தில் வெட்டுகளும், சிராய்ப்புகளுமே சிதைவிற்குரிய பொதுவான காரணங்களாகும்.

மருத்தடித் தனித்தன்மைகள்

முழங்கையில் சிதைவு

நோயாளி குறிப்பிட்டத்தக்க மோதிரவிரல், சிறுவிரல்களின் முன்கை நடவடிக்கை உருக்குலைவுடனும் உள்ளங்கை அடித்தசைச் (ஹைப்போதீனார் தசைகள்) சூம்பலுடனும், கையின் வெளிப்புறத்தில் விரலிடைவெளிகளில் குழிவுடனும் வருவார்.

மணிக்கட்டு மடக்கு ஒடுக்குத் தசை வாதமும் (ஃளெக்சார் கார்ப்பி அல்னாரிஸ்), முன்கையிலுள்ள விரல்முனை மடக்குத் தசையின் (ஃப்ளெக்சார் டிஜிடோரம் ப்ரொபன்டஸ்) உட்பாதி வாதமும், கையின் அகநிலைத்தசை வாதமும் ஏற்பட்டுள்ளன.

முன்கை நகவடிவக்கை உருக்குலைவு என்பது உள்ளங்கை மூட்டுவிரல்களில் விரிவு உருக்குலைவுடன், சிறுவிரல், மோதிர விரல் இடைமூட்டுகளில் மடக்க உருக்குலைவும் கொண்டிருக்கும். (படம் 11.6) உள்ளங்கை விரல்மூட்டை மடக்கியும், விரலிடை மூட்டுகளை நீட்டியும் உள்ளங்கை விரல்மூட்டிலுள்ள நீள நீட்டிகள், விரலிடை மூட்டிலுள்ள நீள மடக்கிகள் முதலியவற்றின் எதிர்க்காத செயலுக்கு வழிவகுக்கும் விரல்வளைத் தசைகளின் (லும்ப்ரிகல்ஸ்) வாதத்தால் இவ்வுருக்குலைவு ஏற்படுகிறது.

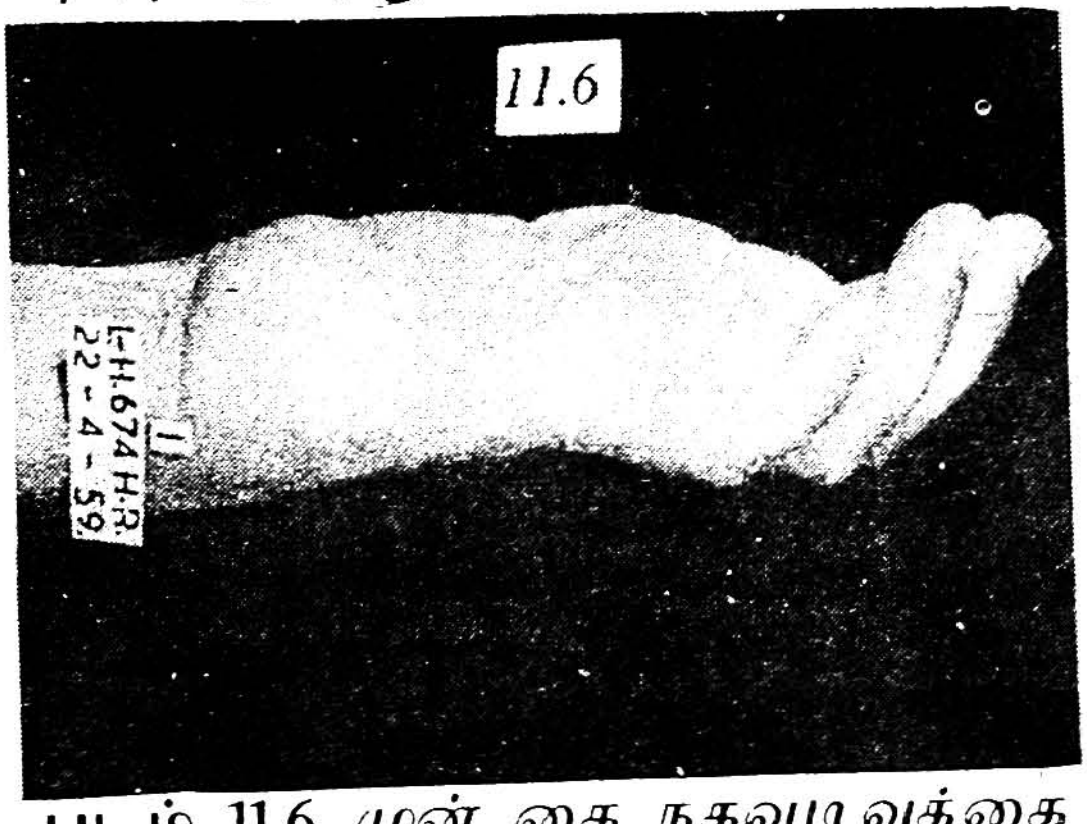

படம் 11.6 *முன் கை நகவடிவக்கை*

விரல்களின் விலக்கல், ஒடுக்கல், முதலிய விரலிடைச் செயல்களைச் சோதிப்பர், நோயாளியை ஒரு அட்டை அல்லது தாளினை இருவிரல்களுக்கிடையே இறுக்கமாகப் பற்ற ச்சொல்லி ஒடுக்கத்தைச் சோதிப்பர். நோயாளியால் அட்டையைப் பற்ற இயலாது. ஆட்காட்டி விரலின் விலக்கத்தைத் தடையை எதிர்த்து அவ்விரலை விலக்கச் சொல்லி சோதிப்பர் முதல் வெளிப்புற விரலிடைக் குறுக்கங்களைத் தொட்டு பார்த்து இல்லாமையை அறியலாம்.

சிறுவிரலின் தடையை எதிர்க்கும் விலக்கல் விரல்விரி சிறுதசையின் (அப்டகடர் டிஜிடி மினிமி) முழுமை நிலையைச் சோதிக்கிறது. கட்டைவிரல் ஒடுக்கித் தசைக்குரிய (அட்டக்டர் பாலிசிஸ்) சோதனையை (ஃபுரோமென்ட் சோதனை) இரு உள்ளங்கைகளையும் ஒன்றாகப் பிடித்து வைத்து ஒரு அட்டையையோ அல்லது புத்தகத்தையோ இரு பெரு விரல்களுக்கும் ஆட்காட்டி விரலுக்கும் இடையே வைத்துக் காண்பர். நோயாளியை அட்டையே இறுக்கமாகப் பற்றச் சொல்ல வேண்டும். பாதிக்கப்பட்ட பக்கத்தில் பெருவிரல் இடைமூட்டில் மடங்கி விடும். ஏனெனில் பெருவிரல் மடக்கி நெடுந்தசை வாதம் ஏற்பட்ட ஒடுக்கித் தசையின் (அட்டக்டர்) செயலை ஈடுகட்ட முனைகிறது. மணிக்கட்டில் தடைக்கு எதிரான ஒடுக்கத்துடன் கூடிய மடக்குத் திறனைச் சோதிப்பர். இத்திறன் மெலிதாகவோ, இல்லாமலோ இருக்கும்.

உணர்விழப்பு, சிறுவிரல், மோதிரவிரலின் உட்பாதி, கையின் முன்கைக்கரை முதலிய இடங்களில் வரையறுக்கப்பட்டிருக்கும்.

முன்கை வாதத்தின் செயல்இயலாமை, விரல்களின் நுட்பமான அசைவுகள் தேவைப்படும் வீணை, வயலின் முதலிய இசைக்கருவிகளை மீட்டுவோர் தவிரப் பிறரிடம் மிகுந்த ஊனத்தை ஏற்படுத்தாது. உடல் உழைப்பாளிகளுக்கு இது பெரிய ஊனம் அல்ல.

சிகிச்சை

முன்கை நரம்பிற்கு ஏற்படும் வெட்டுச் சிதைவுச் சிகிச்சையில் வெட்டப்படும் நரம்புகளுக்குரிய பொதுவான கொள்கைகளையே பின்பற்றுவர். வெட்டப்பட்ட நரம்பதைத் தேடி விடுவித்தோ அல்லது தேவைக்கேற்பச் செப்பனிட்டோ மேலாண்மை செய்வர்.

முன்கை நரம்பின் முன்புற அமர்வுநிலை மாற்றம் முழங்கைச் சிதைவுகளைத் தொடர்ந்து சிதைந்த நரம்பைச் செப்பனிடும் எல்லா நோயருக்கும் நரம்பில் ஏற்படும் உறுத்தலை நீக்குவதற்கும், நரம்புத் தையல் கோட்டின் மேல் இருக்கும் இறுக்கத்தைத் தடுப்பதற்கும் மிகவும் பயன்படுகிறது. முன்கைநரம்புக்கு ஏற்படும் செப்பனிடமுடியாத அழிவைத் தசைத்தளை மாற்ற அறுவைச்சிகிச்சை மூலம் சீரமைப்பு செய்வர். புன்னெல் அறுவையில் மோதிரவிரலுக்குரிய மேம்போக்கு மடக்குத்தசையை வெளியே எடுத்து, இரண்டாகப் பிளந்து மீண்டும் மோதிரவிரல் சுண்டுவிரல் முதலியவற்றின் நீட்டித்தசை நீட்டிப்புடன் இணைத்து அதனை வழிச்செல்ல விடுவர்.

மேற்கை நரம்புப் பின்னல் சிதைவுகள்

உடற்கூறுசார் பண்புகள்

மேற்கை நரம்புப் பின்னல் 5,6,7,8, ம் கழுத்து நரம்புகள் முதல், முதுகுத்தண்டு நரம்புகளின் முன்புற முதன்மைக் கிளைகள் முதிலயவற்றால் உருவாகின்றது. வேர்கள் ஒன்று சேர்ந்து மேல், நடு கீழ் பெருங்கிளைகள் ஆகின்றன. ஒவ்வொரு பெருங்கிளையும் முன்புற பின்புறப் பிரிவுகளாகப் பிரிகின்றன. இப்பிரிவுகள் சேர்ந்து வெளிப்புற, உட்புற, பின்புறவடங்கள் உருவாகின்றன. வடங்கள் பல்வேறு நரம்புகளை மேல்பக்க உறுப்புக்குத் தருகின்றன. வேர்களும், பெருங்கிளைகளும் கழுத்தில் உள்ளன. பெருங்கிளைகளின் பிரிவுகள் காரையெலும்பின் (க்லேவிக்ல்) பின்னால் உள்ளன. வடங்களும், கிளைகளும் அக்குளில் உள்ளன. (படம் 11.7)

நோய் முதலியல்

மேற்கை நரம்புப் பின்னல் சிதைவுகள் பின்வரும் காரணங்காளல் ஏற்படலாம்.

1. கழுத்தில் வெட்டு, குத்து அல்லது துப்பாக்கிக் குண்டுச் சூடு.
2. உயரங்களிலிருந்து கீழே விழும் போது தோளைக் கீழேயும், தலையை எதிர்ப்பக்கத்திலும் தள்ளி நரம்புப்பின்னலை இழுத்து நீட்டும் தாக்கத்தால் நிகழும் இழுவைச் சிதைவுகள்

தானியங்கி அல்லது இருசக்கர வண்டி விபத்துக்களில் காரையெலும்பும் முறிந்து மேற்கை நரம்பிப் பின்னல் சிதைவும் ஏற்படுகின்றன.

3. ஈனும் போது புட்டப்பிறப்புத் தோற்றத்தில் குழந்தையின் தோளைக் கீழே இழுக்கும் போது அது மகப்பேறுச் சிதைவாக அமைகிறது. பின்னால் வரும் தலையை வெளிக் கொணரும் சிரமம் காரணமாக அவ்வாறு இழுக்க நேரிடும்.

வகைமை

1. மேற்கை நரம்புப் பின்னல் முழுமைவாதம்
2. மேல்மட்ட அல்லது எர்ப் வாதம்
3. கீழ்மட்ட அல்லது க்ளம்ப்கே வாதம்

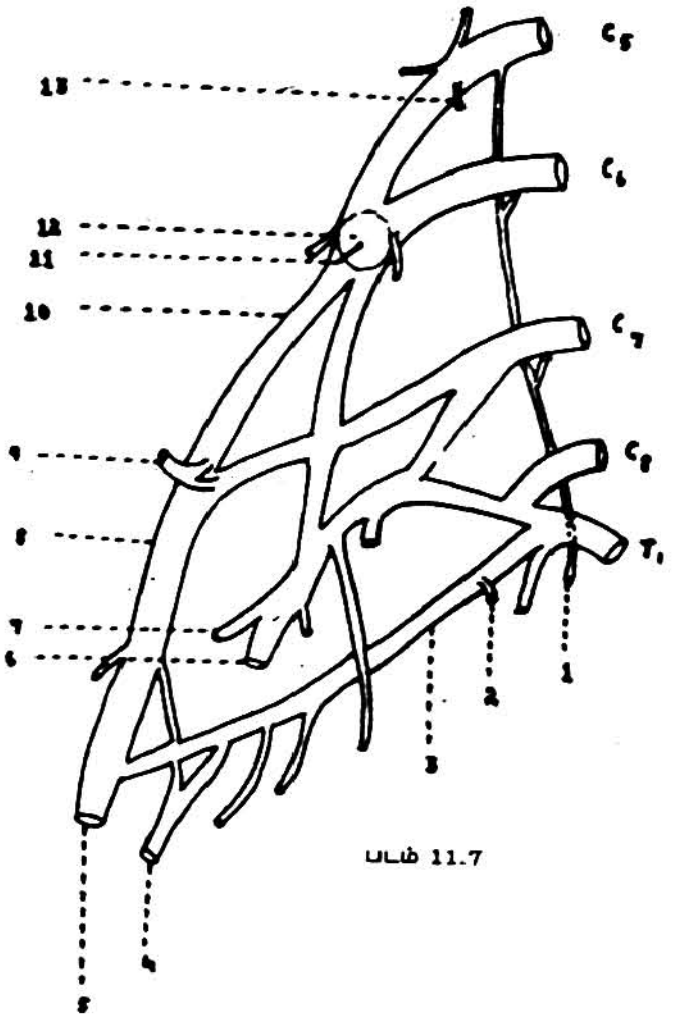

1. மார்புசார் நீள நரம்பு
2. மார்புத்தசை உள் நரம்பு
3. உள்வடம்
4. முன்கை நரம்பு
5. உள் நரம்பு
6. ஆரை நரம்பு
7. அக்குள் நரம்பு
8. பின்புற வடம்
9. பக்கப்புற வடம்
10. பக்கப்புற மார்புத்தசை நரம்பு
11. எர்ப் இடம்
12. தோளெலும்பு மேற்புற நரம்பு
13. ஃப்ரீனிக் நரம்பு

படம் 11.7 *மேற்கை நரம்புப் பின்னல்*

மேற்கை நரம்புப் பின்னல் முழுமை வாதம்

இது மிதமிஞ்சிய வேகத்தில் செல்லும் இரு சக்கர வாகன விபத்துக்களில் அடிக்கடி ஏற்படுகிறது. இதில் நரம்புப் பின்னலின் எல்லா வேர்களும், பெருங்கிளைகளும் அல்லது வடங்களும்

தொடர்புடையன ஆகின்றன. வாதம் முழுமையாக இருக்கும். முழுமையாக இயங்கும்சக்தியை இழந்து மேற்கை முழுவதும் ஒரு கட்டை போன்று இருக்கும். நோயாளி தாங்க இயலாத எரிச்சல் வலியுடன் துடிப்பார்.

சி5 முதல் டி1 முடிய உள்ள எல்லா வேர்களின் நரம்பு முடிச்சுக்கு முந்திய மட்டம் பிய்த்திழுக்கப்படும் இழுவைச் சிதைவு மிகவும் கவலைக்குரியது.

ஹார்னர் நோய்க்குறிகள் இருப்பதானால், அதாவது பாதிக்கப்பட்ட பக்கத்தில் இமை இறக்கமும், சுருங்கிய கண்மணியும் இருந்தால் டி1 வேரும் நரம்பு முடிச்சுக்கு முந்திய மட்டத்தில் அழிந்துள்ளது என்று பொருள். நோய்த் தாக்க முன்கணிப்பு மோசமாக இருக்கும். சிறகெலும்பு உயர்த்து தசையும், (செரேடஸ் ஆன்டீரியர்), சாய்சதுரத் தசையும் (ரோமாய்ட்ஸ்) வாதமேற்பட்டு இருக்கும். சேதம் பெரிதும் மீட்டளிக்க முடியாததாகும். பக்கவுறுப்பு செயலற்று இருக்கும். இவற்றை முழங்கைக்கு மேலிருந்து உறுப்புத்தரித்து புனரமைக்கலாம். தோல் மூட்டினை அழித்து முழங்கைக்கு மேலே செயற்கை உறுப்பைப் பொருத்திச் சில செயல்களை மீட்டளிக்கலாம்.

நரம்பு முடிச்சுப் பிற்சிதைவுகளில் உணர்வு ஓரளவு இருக்கும். சிறகெலும்பு உயர்த்து தசையும், சாய்சதுரத் தசையும் வாதத்திலிருந்து தப்பித்து விடுகின்றன. சேதம் நரம்பு வேர்த்தரிப்பாக இருந்தால் ஓரளவு குணமாக்க இயலும். நரம்பித் தரிப்புள்ள நோயருக்கு அறுவைச் சிகிச்சை மூலம் நரம்பைத் தேடிச் செப்பனிட முயல்வர்.

எர்ப் வாதம் (மேல்மட்ட மேற்கை நரம்புப் பின்னல் வாதம்)

இது மகப்பேறு வாதத்தின் பொதுவான அமைப்பாகும். சி5 சி6 வேர்களின் மூட்டிலேயே (எர்ப் இடம்) சேதம் எப்பொழுதும் காணப்படும். இது தோள்பட்டை நிமிர்த்தி முக்கோணத் தசை (டெல்டாய்ட்), மேற்கை ஒடுக்கித் தசை, மேற்கையெலும்பு, வெளித்திருப்பு தசை (இன்ப்ரா ஸ்பைனாடஸ்), மேற்கை இரு தலைத்தசை (பைசெப்ஸ்), மேற்கைத் தசை (ப்ரேகியாலிஸ்) களில் வாதத்தை ஏற்படுத்தும்.

தோள் உட்புறமாகச் சுழன்றிருக்க, முழங்கை விரிந்த நிலையில், முன்கை குப்புறப் புரண்டு உள்ளங்கை பின்னோக்கிய நிலையில் மேற்கை ஒரு பக்கத்தில் தொங்கிக் கொண்டிருக்கும் இதற்கு டிப்ஸ் அமாவுநிலை என்று பெயர். கையின் செயல்களும், விரலின் செயல்களும் பாதிக்கப்படாது சிகிச்சை எப்பொழுதும் மூடுமுறையில் அமையும்.

பிறந்த குழந்தையிடம் அதன் தோளை விலக்கி வெளிப்புறமாக சுழற்றி, மணிக்கட்டை கழுத்தின் பின்னால் வைத்து ஒரு கட்டுத்துணியால் இருத்திய அமர்வு நிலையில் மேற்கையை வைக்க வேண்டும். இந்த அமர்வுநிலை தோள் எலும்புக் கீழ்த்தசைக் (சப்ஸ்காபுலாரிஸ் தசை) குறுக்கத்தைத் தவிர்க்கும். நல்ல அணைவரியாலும், இயன்மருத்துவத்தாலும் பெரும்பாலான நோயர் சிலமாதங்களில் குணமாகி விடுவர். பொதுவான சிக்கலானது தோளின் உட்புறச் சுழற்சிக் குறுக்கம் ஆகும். தோள்பட்டை நிமிர்த்தி முக்கோணத்தசை குணமான பின்னும் இக்குறுக்கம் ஊனமாக்கும். இயன்மருத்துவம் மூலம் பிறரால் நீட்டுவித்தலே தொடக்க நிலைச் சிகிச்சை ஆகும். எதிர்ப்பாற்றல் உள்ள நோயருக்கு தோள் மூட்டின் முன்னர் குறுகிய உருக்களைப் பிரித்து அறுவைச் சிகிச்சைத் திருத்தத்தைச் செய்வர்.

காயம் சார் எர்ப் வாதத்தில் வேரளவுச் சிதைவு ஏற்படாதபோது அறுவைச்சிகிச்சை மூலம் தேடிச் செப்பம் செய்ய இயலும்.

க்லம்ப்கே வாதம் (கீழ்மட்ட மேற்கை நரப்புப்பின்னல் வாதம்)

இதில் கீழ்முனைப் பெருங்கிளை தொடர்புடையதாகும். சி8 டி1 வேர்களால் உணர்வளிக்கப்படும் தசைகளுக்கு வாதம் ஏற்படும். மரத்திலிருந்து தற்செயலாகக் கீழே விழும் போது ஒரு கிளையைப் பற்றிக்கொண்டு தொங்கினால், மேற்கை கடுமையாக மேல்நோக்கி இழுக்கப்படுவது இவ்வாதத்தின் காரணமாகும்.

மணிக்கட்டு, விரல்மடக்கிகளின் வாதத்துடன் கையின் சிறுதசைகளுக்கும் வாதம் ஏற்பட்டிருக்கும். முன்கை எலும்புக் கரையிலுள்ள சி8 டி1 நரம்புகளின் தோல் பரப்புகளில் உணர்விழப்பும்

இருக்கும். பரிவுப்பெருங்கிளையும் தொடர்புபட்டு ஹார்னர் நோய்க்குறிகள் விளையலாம். இயன்மருத்துவம் மூலம் மூடுமுறைச் சிகிச்சை அளிப்பர். குணமாக இயலாச் சேதங்களில் தசைத்தளை மாற்ற அறுவை மூலம் கையின் செயல்நிலையை முன்னேற்றலாம்.

இடுப்பு - தொடை நரம்புச் சிதைவுகள் (சையேட்டிக் நரம்பு)

உடற்கூறுகள் சார் பண்புகள்

இடுப்பு - தொடை நரம்பு இடுப்பிலுள்ள திரிக நரம்புப் பின்னலில் இருந்து உருவாகிறது. (எல்4, எல்5, எஸ்,1, எஸ்2, எஸ்3). இது இடுப்புப் பெரும்பள்ளத்தின் வழியாகப் புட்டப்பரப்பில் நுழைகிறது. இது தொடையின் பின்புற நடுப்பகுதி வழியாகக் கீழே ஓடி உள் முழங்கால் நரம்பு (மீடியல் பொப்லீடியல் நரம்பு - கீழ்க்கால் நரம்பு) வெளி முழங்கால் நரம்பு (லாட்டரல் பொப்லிடியல் நரம்பு) என இரண்டாகப் பிரிந்து முடிகிறது.

நோய் முதலியல்

இடுப்பு - தொடை நரம்பு புட்டப்பகுதியில் சிதைகிறது. இது இடுப்பு மூட்டின் பின்புற இடப்பெயர்வின் சிக்கலாகும். வெட்டுக்களாலோ, துப்பாக்கிச் சூடுகளாலோ இது தொடையிலும் சிதையலாம்.

பெரிய சேதங்களில் பின்தொடைத் தசைகளுக்கும் (ஹாம்ஸ்ட்ரிங் தசைகள்), முழங்காலுக்குக் கீழே உள்ள எல்லாத் தசைகளுக்கும் வாதமேற்பட்டு விடும். பின்தொடைத் தசைகள் கீழ்த்தொடைமட்டச் சேதங்களில் வாதத்திலிருந்து தப்பிக்கும். காலிலும் பாதத்தில் எல்4, எல்5, எஸ்1, எஸ்2, எஸ்3 வேர்களின் முறைப்பட்ட தோல் பரப்புகளிலும் உணர்விழப்பு இருக்கும்.

மேலாண்மை

இடுப்பு இடப்பெயர்வினாலான அழுத்தச் சிதைவுகள் மூடுமுறைச் சிகிச்சைகளால் 6 - 9 மாத கால அளவில் குணமாகும். தொடையின் முழுவெட்டுச் சிதைவுகளில் நரம்பைத் தையலிடுவது வெற்றிகரமாக அமையும். ஆனால் நோய்த்தாக்க முன்கணிப்பு மோசமாக அமையும்.

வெளிமுழங்கால் நரம்புச் சிதைவுகள்

உடற்கூறு சார் பண்புகள்

வெளி முழங்கால் நரம்பு (பொது பெரோனியல் எல்4,எல்5,எஸ்1, எஸ்2) முழங்கால் பள்ளத்தின் மேல்பகுதியில் இடுப்பு தொடை நரம்பின் பக்கப்பிரிவாக உருவாகிறது. இது காலுக்குள் நுழைவதற்குச் சிம்பெலும்பின் (ஃபிபுலா) கண்டப் பகுதியைச் சுற்றிச் செல்கிறது. இரண்டு கிளைகளாகப் பிரிகிறது. மேற் போக்கான கிளை (மேம்போக்கு பெரோனியல் நரம்பு) பெரோனியல் நெடுந்தசை, குறுந்தசைகளுக்கு உணர்வளிக்கிறது. ஆழ்கிளை (ஆழ்பெரோனியல் நரம்பு) நீட்டிப் பகுதிக்குள் நுழைந்து கீழ்க்கால் முன்தசை, கட்டைவிரல் நீட்டி நெடுந்தசை (எக்ஸ்டென்சார் ஹலூசிஸ் லாங்கஸ்), விரல்நீட்டி நெடுந்தசை (எக்ஸ்டென்சார் டிஜிடொரம் லாங்கஸ்), விரல்நீட்டிக்குறுந்தசை (எக்ஸ்டென்சார் டிஜிடொரம் பிரேவிஸ்) முதலியவற்றுக்கு உணர்வளிக்கிறது. (படம் 11.8)



1. பெரோனியல் நெடுந்தசை
2. பெரோனியல் குறுந்தசை
3. கீழ்க்கால் முன் தசை
4. கட்டைவிரல் நீட்டிநெடுந்தசை
5. விரல்நீட்டி நெடுந்தசை
6. பெரோனியல் முனைத்தசை
7. விரல் நீட்டிக் குறுந்தசை

படம் 11.8 *வெளி முழங்கால் நரம்பு*

நோய் முதலியல்

1. சிம்பெலும்புக் கண்டத்தில் வெட்டுக்களும் சிராய்ப்புகளும்
2. முழங்காலுக்குரிய விலக்கச் சிதைவுகளில் கீழ்க்கால் வெளிக்கணு முறிவுடன் கூடிய சிம்பெலும்புக் கண்டப்பகுதி முறிவு.
3. கீழ்க்கால் உட்கணு முறிவுடன் முழங்காலில் ஒடுக்கத்தாக்கம் நிகழ்ந்தால் ஏற்படும் இழுவைச்சிதைவு.

மருத்தடித் தனித்தன்மைகள்

மருத்தடியாக நோயாளி பாதத்தொங்கலுடன் வருவார். சோதிக்கும் போது நீட்டித்தசைகளின் வாதத்தால் கணுக்காலைப் பின்னால் மடக்கவும் கால்விரல்களை நீட்டவும் நோயாளியால் இயலாது. பெரோனியல் தசைகளின் வாதத்தால் அவருக்குப் பாதத்தை வெளிப்புரட்டவும் இயலாது. காலின் வெளிப் புறத்திலும், பாதத்தின் பின்புறத்திலும் உணர்விழப்பு இருக்கும்.

சிகிச்சை

வெட்டுச் சிதைவுகளில் நரம்பைத் தேடிச் செப்பனிடுவர். நோய்த்தாக்க முன்கணிப்பு நன்கு அமையும். உட்காயச் சிதைவுகளில் குணமாவதற்காகக் காத்திருக்கும் போது; நோயாளிக்கு பாதத் தொங்கலுக்காக முழங்காலுக்குக் கீழெ முடநீக்கு சாதனம் கொடுப்பர். குணமாக இயலாத நோயருக்குத் தசைத்தளை மாற்ற அறுவைகள் மூலம் சிகிச்சை தருவர்.

கீழ்க்கால் பின்தசைத் தளையை (டிபியாலிஸ் போஸ்டிரியர் டென்டான்) பாதத்தின் பின்புறத்திற்கு மாற்றி அதைக் கணுக்கால் எலும்பிற்குள் செருகிச் சிகிச்சை அளிப்பர். வாலிபரிடம் முக்கூற்று மூட்டிறுக்கி அறுவை மூலம் பாதத்தை நிலைப்படுத்துவர்.

அகப்படுத்தும் நரம்பு நோய்

இது சில ஓர நரம்புகளின் நாட்பட்ட அழுத்தத்தால் ஏற்பட்ட நரம்புக் குறைவாதம் அல்லது வாதத்தின் மருத்தடி நிலை ஆகும். இது பெரிதும் பக்கத்தில் உள்ள எலும்பு ஒன்றிற்கு ஏற்பட்ட பழைய சிதைவின் விளைவு ஆகும்.

நரம்பு தோலடிநிலையில் அழுத்தப்பட்டு எலும்பியத் திசுத்தகடு அல்லது திசுத் தகட்டுக் கால்வாயில் அகப்பட்டுக் கொள்ளும் (சிக்கிக் கொள்ளும்). பின்வருவன பொதுவான சான்றுகள் ஆகும்.

1. மணிக்கட்டுக் குகை நோய்க்குறிகள்
2. கணுக்கால் குகை நோய்க்குறிகள்
3. மேற்கணுக்குகை நோய்க்குறிகள்
4. தொடைவலி மதமதப்பு. முன்புற மேல் கடை முள்ளுக்கு ஒரு அங்குல அளவுக்குக் கீழே உள்ள தொடையின் பக்கத்தோல் நரம்பு.

கணுக்கால் குகை நோய்க்குறிகள்

இங்கு கீழக்காலின் பின்புற நரம்பு நாரியல் எலும்புத் தரக்குகையில் காலின் உள்முட்டிக்குப் (மீடியல் மல்லியோலஸ்) பின்னால் மடக்கி உள்ளடக்கி இழை வரை (ப்ளெக்சார் ரெடினாகுலம்) ஆழமாக அழுத்தப்படுகிறது. உறுத்தும் நிலையில் உள்கரையிலும், உள்ளங்காலிலும் எரிச்சலும், சிலிர்ப்பும் இருக்கும். பிந்திய நிலையில் கடும் வலியும், இரவுப் பொழுதில் தாங்கமுடியாமலும் இருக்கும். இதனைக் காலை மேலே கட்டித் தொங்க விடுவதால் குறைக்கலாம்.

தொடக்க நிலையில் வரையறுக்கப்பட்ட இடத்தில் ஹைட்ரோ கார்டிசோனை ஊடுருவவிட்டால் வலியிலிருந்து நிவாரணம் கிடைக்கும். வலி கடுமையாகவும், மேலும் கூடுவதாகவும் இருந்தால் அறுவைச் சிகிச்சை மூலம் மடக்கி உள்ளடக்கி இழையை வெட்டி அழுத்தத்தை தளர்த்துவர்.

மணிக்கட்டுக் குகை நோய்க்குறிகள் போன்ற சிலவேளைகளில் கருவுற்ற நிலையிலும், மந்திப்புக் கோளாறிலும் குகையின் மூடிடத்தில் நரம்பைச் சுற்றியுள்ள மென்திசு நீர்வீக்கத்தால் நரம்பு அகப்பட்டுக் கொள்ளும். தகுந்த போது மேலாண்மை அகப்படுத்தும் நோய்க்குறிகளுக்கு நிவாரணம் அளிக்கும்.

கலைச்சொற் பட்டியல்

abductor digiti minimi	விரல் விரி சிறு தசை
abductor pollicis brevis	கட்டை விரல் விலக்குக் குறுந்தசை
activity	செயல்படுதல்
adductor pollicis	கட்டைவிரல் ஒடுக்கித் தசை
anatomical factors	உடற்கூறு சார் கூறுகள்
anhydrosis	வியர்வையின்மை
anizarine powder	அனிசாரின் பொடி
anterior primary rami	முன்புற முதன்மைக் கிளை
anterior superior iliac spine	முன்புற மேல் கடைமுள்
Ape-thumb deformity	வாலில்லாக்குரங்குப் பெருவிரல் உருக்குலைவு
arthodesis	மூட்டிறுக்கி அறுவை
arthotic appliance	முடநீக்கு சாதனம்
ascending order	ஏறுவரிசை
axon	நரம்புவேர்
axonal disruption	நரம்பு வேர்த்தகர்வு
axonotmesis	நரம்பு வேர்த்தரிப்பு
blunting	மழுங்கல்
border	கரை
Brachio radialis	மேற்கை ஆரத்தசை
brevis muscles	குறுந்தசைகள்
bulb	குமிழ்
Bunnel's Operation	புன்னெல் அறுவை
Causalgic pain	எரிச்சல் வலி
cervical nerve	கழுத்து நரம்பு
chemical neuritis	வேதிப்பொருள் நரம்பழற்சி

circumflex nerve palsy	வில்லுரு நரம்பு வாதம்
clasping test	பற்றுச் சோதனை
clean cut injuries	முழுவெட்டுச் சிதைவுகள்
closed injuries	உட்சிதைவுகள்
clumped	முடிச்சாகுதல்
cock-up splint	மேல் வளைந்த அணைவரி
collateral buds	இணைமருங்கு அரும்புகள்
column	நிரல் அணி
compound palmar ganglion	அங்கைச் சேர்ம காங்கிலியன்
common peroneal	பொது பெரோனியல்
constricted pupil	சுருங்கிய கண்மணி
contractions of the first dorsal interrossei	முதல் வெளிப்புற விரலிடைக் குறுக்கங்கள்
crutch	தாங்குகோல்
crutch palsy	தாங்குகோல் வாதம்
cylinders	உருளைகள்
debris	சிதறல்
deltoid	தோள்பட்டை நிமிர்த்தி முக்கோணத் தசை
dermatome area	தோல் பரப்பு
deviation	தடம் விலகல்
distally	கீழே
dorsiflex	மேல் தளமடக்கம்
dynamic splint	இயங்குநிலை அணைவரி
electric stimulation	மின்மத் தூண்டல்
electromyography	தசை மின்னலை வரைவி
electrophysiology	மின் உடலியங்கியல்
eliminated	நீக்கல்

endoneural tube	உள் நரம்புறைக் குழாய்
endo neurium	உள்நரம்புறை
entrapment neuropathy	அகப்படுத்தும் நரம்பு நோய்
epineurium	மேல் நரம்புறை
Erb's paralysis	எர்ப் வாதம்
Erb's point	எர்ப் இடம்
extensor carpi radialis longus	ஆரநீட்டி நெடுந்தசை
extensor compartment	நீட்டுப்பகுதி
extensor function	நீட்டுச் செயல் நிலை
extensor halucis longus	கட்டைவிரல் நீட்டி நெடுந்தசை
extensor pollicis brevis	சுட்டுவிரல் நீட்டிக் குறுந்தசை
extensor pollicis longus	சுட்டுவிரல் நீட்டி நெடுந்தசை
factors	கூறுகள்
fibrils	நுண்ணிழைகள்
fibro-osseous tunnel	நாரியல் எலும்புத் தரக்குகை
fibrous canal	நாரியல் கால்வாய்
first degree injury	முதல் தரச்சிதைவு
fist	உள்ளங்கைப்பிடி
flail	கட்டை
flexor carpi radialis	மணிக்கட்டு மடக்குத் தசை
flexor carpi ulnaris tendon	மணிக்கட்டு மடக்கு ஒடுக்கத் தசைத்தளை
flexor digitorium sublimis	விரலின் மேம்போக்கு மடக்குத் தசை
flexor pollicis longus	பெருவிரல் மடக்கு நெடுந்தசை
ganglion	நரம்பு முடிச்சு
giioma	இணைப்பணுக்கட்டி
globular neuroma	நரம்புக் கோளம்

graded exercise therapy	தரநிலைப்பட்ட உடற்பயிற்சி மருத்துவம்
gravity	புவிஈர்ப்பு
greater sciatic notch	இடுப்புப் பெரும் பள்ளம்
Guyon's canal	குயோன் கால்வாய்
hamstring muscles	பின் தொடைத் தசைகள்
high median nerve lesion	நடுநரம்பின் உயர்மட்டச் சிதைவு
Horner's syndrome	ஹார்னர் நோய்க்குறிகள்
hypothenar muscles	உள்ளங்கை அடித்தசை
integrity	முழுமை
interrosseous branch	விரல் நரம்புக்கிளை
interroseous spaces	விரலிடை வெளி
intrinsic	அகநிலை
intrinsic muscles	அகநிலைத் தசைகள்
intrude	தலையிடு
iodised starch powder	அயோடினாக்க மாவுப் பொடி
irrepairable lesicns	செப்பனிட இயலாத சேதங்கள்
Klempke's paralysis	க்ளம்ப்கே வாதம்
lateral popliteal nerve	வெளி முழங்கால் நரம்பு
liquefaction	நீர்மமாதல்
lively splint	செயல்நிலை அணைவரி
lumbricals	விரல் வளைத் தசைகள்
lunate bone	பிறை வடிவ எலும்பு
medial malleolus	கால் உள்முட்டி
medial pcpliteal nerve	உள் முழங்கால் நரம்பு
meralgia paresthetica	தொடைவலி மதமதப்பு
microscopic	நுண்மையாக
micro Surgery	நுண்நோக்கி அறுவைச் சிகிச்சை

mid prone position	மையக்கவிழ் நிலை
migrate	விட்டிடம் பெயர்தல்
motor Endplates of muscles	தசையின் இயக்கு நுனித் தகடுகள்
motor loss	இயக்கு சக்தி இழப்பு
motor nerve	பணிசார் நரம்பு
muscle re-education	தசைமீள் பயிற்சி
myelin	வெண் கொழுமம்
myxedema	மந்திப்புக் கோளாறு
nerve grafting	நரம்புப் பதியனிடல்
nerve paresis	நரம்புக் குறைவாதம்
neurilemma	நரம்புத் தலைப்புறை
neuritis	நரம்பழற்சி
neuroma	நரம்பணுக்கட்டி
neuronotmesis	நரம்புத் தரிப்பு
neurons	நரம்பணு
neuropraxia	உருமாற்றமில் நரம்புச் சிதைவு
neurorraphy	நரம்பு செப்பனிடல்
objective	தூண்டுதலுக்குட் பட்டவை
open injuries	வெளிச் சிதைவுகள்
opponens	எதிர்நிலைத் திறனளித்தசை
opponens palsy	எதிர் நிலைவாதம்
outer rod of Thomas Splint	தாமஸ் சிம்பின் வெளிக்கம்பி
palmaris longus tendon	அங்கை நெடுந்தசைத்தளை
passive stretching	பிறரால் நீட்டுவித்தல்
passive movement	பிறனூாக்கி அசைவு
pencil test	எழுதுகோல் சோதனை
perineurium	சுற்று நரம்புறை

periodic	குறித்த காலம்
peripheral nerve	ஓர நரம்பு
physical medicine	இயல் மருந்து
physiologically	உடலியங்கியலின் படி
pointing index finger	நீட்டும் ஆட்காட்டி விரல்
post-ganglionic injuries	நரம்பு முடிச்சுப் பிற் சிதைவுகள்
post-ganglionic sympathetic fibres	பரிவுப் பின் நரம்பு முடிச்சு இழைகள்
pre-ganglionic level	நரம்பு முடிச்சு முன்னளவு
progressive active exercises	மேம்பட்ட தன்னூக்க உடற்பயிற்சிகள்
proliferate	பெருகுதல்
pronated	குப்புறப்புரண்டு
pronator teres tendon	கைப்புரட்டித் தசைத்தளை
pronator teres	கைப்புரட்டித் தசை
prothesis	செயற்கை உறுப்புப் பொருத்தம்
protoplasm	நிண மூல நீர்
protoplasmic extensions	நிண மூல நீர் நீட்டிப்புகள்
ptosis	இமை இறக்கம்
Quadratus	குவாட்ரேடஸ்
radial half of the ring finger	மோதிர விரலின் ஆரைப்பகுதி
radial palsy	ஆரைவாதம்
Ranvier node	ரான்வியர்கணு
recurrent dislocation	தொடர்மீள் மூட்டு விலகல்
regeneration	புத்தமைப்பு
Rhomhoids muscles	சாய்சதுரத் தசை
Robert Jones operation	இராபர்ட் ஜோன்ஸ் அறுவை முறை
sacral plexus	திரிக நரம்புப் பின்னல்

saturday night palsy	சனிக்கிழமை இரவு வாதம்
schwann cell sheath	ஷ்வான் உயிரணு உறை
sciatic nerve palsy	இடுப்பு-தொடை நரம்பு வாதம்
second degree injury	இரண்டாம் தரச்சிதைவு
seddons classification	செடான் வகைமை
sensory end organs	உணர்வு நுனி உறுப்புகள்
sensory receptor	உணர்வு ஏற்பி
sensory supply	உணர்வு கொடுத்தல்
serratus anterior	சிற கெலும்பு உயர்த்து தசை
sheath	உறை
short flexor muscles	சிறுமடக்குத் தசைகள்
simian hand	சிமியன் கை
spinal nerve	முதுகுத் தண்டு நரம்பு
sprouting	துளிர்த்தல்
strength duration curve	வலிமைக்கால அளவு வளைவு
subjective	தன்னியல்பான
subscapularis muscle	தோள் எலும்புக் கீழ்த்தசை
sudomotor function	வியர்வைச் சுரப்பியியக்கச் செயல்நிலை
sudomotor sign	வியர்வைச் சுரப்பி இயக்கக் குறிகள்
sunderlands classification	சுந்த்ர்லான்ட் வகைமை
supra condylar fracture	கணு மேற்புற முறிவு
supple	குழைவு
tarsal tunnel syndrome	கணுக்கால் குகை நோய்க்குறி
tendon transfer operation	தசைத்தளை மாற்று அறுவை
thermography	வெப்பமாற்ற அளவி
terminal end	முனை முடிவு
termination	முடிப்புகள்

thenar muscles	உள்ளங்கைத் தசை
thigh	தொடை
thoracic nerve	மார்பு நரம்பு
tibial nerve	கீழ்க் கால் முன் நரம்பு
tibialis anterior	கீழ்க்கால் முன்தசை
Tib's position	டிப்அமர்வு நிலை
Tinel's sign	டினெல் குறி
tingling	சிலிர்ப்பு
transposition	அமர்வு நிலை மாற்றம்
tropic	மேற்பரப்பு
triple arthrodesis	முக்கூற்று மூட்டிறுக்கி அறுவை
Turniquet palsy	டர்னிகேட் வாதம்
ulceration	புரை புண்ணாதல்
ulnar claw hand deformity	முன்கை உருக்குலைவு நகவடிவக்கை
valgus injuries	வெளிவளைவுச் சிதைவுகள்
volar aspect	உள்ளங்கைப் பகுதி
Wallerian degeneration	வாலேரியன் அழிவு

பகுதி 12

நாளவட்டச் சிதைவுகள்

பக்கஉறுப்புகளின் கடுஞ்சிதைவுகளில் குறிப்பாக முழங்கைகள், முழங்கால்களின் அருகில் ஏற்படும் முறிவுகளில் பெரிய இரத்தக்குழாய்கள் சிதைவதால் அவை பெரிதும் சிக்கல் நிறைந்தவை ஆகின்றன. வெளிக்காயச் சிதைவுகள் பெரிதும் குருதி இழப்புக்கும், அதிர்ச்சிக்கும், உயிரிழப்பிற்கும் வழிவகுக்கின்றன. இரத்தக்குழாய்க் காயங்களுடன் கூடிய உட்காயமுறிவுகள் அதிர்ச்சியுடன் தொலைப்பகுதியில் குருதி ஊட்டக்குறை அல்லது உறுப்பு அழுகலையும் விளைவிக்கின்றன. இது அடிக்கடி உறுப்புத்தரிப்பில் முடியும். சாலை விபத்துக்கள் மிகுதியாக நிகழ்ந்து பல பெரிய முறிவுகளை ஏற்படுத்துவதால் பக்கவுறுப்புச் சிதைவுகளில் கடும் நாளவட்டக்காயம் இருப்பதைக் கண்டுபிடித்து பாதிக்கப்பட்டவரைத் தகுந்த மருத்துவமனைக்கு மாற்றிக் கைகால்களைப் பாதுகாக்க வேண்டிய தேவை ஒவ்வொரு மருத்துவருக்கும் ஏற்படுகிறது.

உயிர்மீட்சி உத்திகளிலும், நாளவட்டச் செம்மைப்பாட்டிலும், தற்போது முன்னேற்றம் ஏற்பட்டிருப்பதால், பக்கவுறுப்புகளின் பெருஞ்சிதைவுகளின் உறுப்புத்தரிப்பு விகிதம் மிகவும் குறைந்துள்ளது. முதலாம் உலகப்போரின் போது (1914-'18 பக்கவுறுப்புச் சிதைவுகளால் ஏற்பட்ட உறுப்புத்தரிப்பு விகிதம் 80% ஆகும். இரண்டாம் உலகப்போரின் போது (1933 - '44) அது 50% ஆகக் குறைந்தது. சமீப காலத்தில் நடந்த போர்களில் அது மேலும் குறைந்து 10% அளவை அடைந்தது.

பல பெரிய பக்கவுறுப்புச் சிதைவுகளை உடைய நோயாளிகளைக் கவனிக்கும் போது மூச்சுக்காற்று வழித்தடையை அடுத்து, பெரிய இரத்தக் குழாய்களிலிருந்தது ஏற்படும் இரத்த ஒழுக்கும், பக்கவுறுப்புகளுக்கு ஏற்படும் திடீர் குருதியூட்டக் குறையும், அவசரநிலைக் கவனத்திற்கு உரியவையாகக் கருதப்படுகின்றன.

வகைமை

தமனிகளுக்கு ஏற்படும் சிதைவுகளைப் பின்வருமாறு வகைப்படுத்தலாம்.

வெளிக்காயச் சிதைவுகள்

அ. தமனியின் பிளப்பு அல்லது சிராய்ப்பு

ஆ. காயம்சார் பொய்க்குருதி நாளப்புடைப்பு (துடிக்கும் குருதிக்கட்டி)

இ. தமனிச்சிரை ஒருமையாக்கம்.

உட்காயச் சிதைவுகள்

அ. வெளிப்புற அழுத்தம்

ஆ. தமனித் திடீர்ச் சுருக்கம்

இ. குருதிக்குழாய் உட்சிதைவுசார் குருதி உறைவு.

நோய் முதலியல்

பக்கவுறுப்பின் காயம்சார் திடீர்க் குருதியூட்டக் குறைக்கு பொதுவான காரணம் உட்காயச் சிதைவுகளே, இது பின்வருவனவற்றின் விளைவாகலாம்.

1. இரத்த நாளங்களில் ஏற்படும் வெளிப்புற அழுத்தம்.

   அ. இறுக்கமான மாக்கட்டினாலோ, இறுக்கமான கட்டுத்துணியாலோ அணைவரிகளாலோ ஏற்படுவன.

   ஆ. முழங்கைப்பள்ளம், முழங்கால் பள்ளம் போன்ற இடங்களில் ஏற்படும் திசுத்தகட்டடிக் குருதிக்கட்டி.

   இ. முன்கை அல்லது கெண்டைக்கால் தசையில் மிகுந்திருக்கும் காயம்சார் நீர்க்கோவை.

   ஈ. முறிந்த எலும்புநுனியால் ஏற்படும் நேர் அழுத்தம்.

2. உட்புற அழுத்தம் - தமனிச்சுவரின் சிதைவைத் தொடரும் உள்தடை, தமனித் திடீர்ச்சுருக்கம், குருதி உறைவு அல்லது இரத்தக் குழாய் உள்மிதவை அடைப்பு:

நோய்க்குறியியல்

பக்கவுறுப்புக்களின் பல்வேறு திசுக்களில் குருதியூட்டக் குறையைத் தொடரும் நோய்க்குறிமாறுதல்கள் பின்வருமாறு :

தசை

தசையில் குருதி ஊட்டமில்லாத் திசு மடிவு நேர்கிறது. இதனால் மடிந்த தசைப்பகுதி உருவாகிறது. இதைத் தொடர்ந்து நடுப்பகுதியில் திசு அழுகலும், அதைச் சூழ்ந்த பகுதியில் உயிரணுசார் விளைவுகளும் தோன்றி நார்த்திசு உருவாகின்றது. இந்நாரியில் திசுக்களின் குறுக்கம் உருக்குலைவையும் நீட்சிக் குறுக்கத்தையும் விளைவிக்கின்றது.

முன்கையில் நீள மடக்கித் தசைகள் ஒரு நீள்வட்டப்பரப்பில் திசு அழுகலுக்கு உள்ளாவதால் அவற்றின் குறுக்கம் வோக்மன் குருதியூட்டக்குறைத் தசைக் குறுக்கத்தை விளைவிக்கும். காலில் ஆழ்பின் பகுதித் தசைகள் குருதியூட்டக்குறைத் திசு அழுகலுக்கு உட்பட்டுக் குறுக்கத்தை ஏற்படுத்தும். இது குதி ஏற்ற உருக்குலைவைத் தோற்றுவிக்கிறது.

நரம்புகள்

குருதியூட்டக் குறைப் பரப்பில் உள்ள நரம்புகளும் குருதி ஊட்டக்குறை வாதத்துக்கு ஆட்படுகின்றன. இக்குழாய் அடைப்பு நீடித்தால் இந்தநரம்புகள் மீளமுடியாத நிலையை அடைகின்றன.

தோல்

குழாயடைப்பு முழுமையாகவும் 12 மணிநேரத்திற்கு மேலும் நீடித்தால் தோலும், பிற மென்திசுக்களும் கூட அழுகிவிடும். தோலானது அழுகி உரியும்; அல்லது உறுப்பு அழுகல் நேரும்.

தமனிக்குருதியூட்டக் குறையின் நோய்க்குறி மாறுபாடுகள் தொடக்க நிலைகளில் மீளக்கூடியவையாக இருக்கும். சிகிச்சையால் நன்னிலை எய்தலாம். ஆனால் அதைப் பரவவிட்டால் உறுப்பு அழுகலிலோ, அல்லது குருதியூட்டக்குறைத் தசைக் குறுக்கத்திலோ முடியும்.

மருத்தடித் தோற்றம்

மருத்தடியாக நாளவட்ட உட்சிதைவுகள் கீழ்க்கண்ட வகைப்படும்.

அ. திசுத்தகட்டடிப் பகுதிநோய் அறிகுறிகள்

ஆ. உறுப்பு அழுகல்

இ. பிந்தைய வோக்மன் குருதியூட்டக்குறைத் தசைச் குறுக்கம்.

வெளிக்காயச் சிதைவுகள் பின்னர் தோற்றுமாறு :

அ. காயம்சார் பொய்க் குருதிநாளப் புடைப்பு

ஆ. தமனிச்சிரை ஒருமையாக்கம்.

மருத்தடியாக நிகழ்ந்தவுடன் நிலையிலே நோயர் சிதைவேற்பட்டதாகக் கூறிக் கொண்டு கடும் வலி, வெளிறல், துடிப்பற்று இருத்தல், உணர்விழப்பு, விரல்களின் மடங்கிய உருக்குலைவை விளைவிக்கும் தசைகளின் வாதம் முதலியவற்றுடன் வருவார்.

மேலாண்மை

நிகழ்ந்தவுடன் நிலையில் குருதி ஊட்டக்குறை உள்ள நோயரை அவசரநிலை அறுவைச் சிகிச்சைக்குரியவராகக் கொள்ள வேண்டும். சிதைவு ஏற்பட்ட 6 மணி நேரத்திற்குள் குறிப்பிட்ட இடத்தில் குருதியூட்டக்குறை விடுபடவில்லையெனில் தசைகளில் மீளுற இயலாத குருதியூட்டக்குறை மாறுபாடுகள் ஏற்படும். 12மணி நேரத்திற்கு மேல் முழுமையான குழாயடைப்பு இருந்தால் உறுப்பு அழுகும் ஆபத்து விரைவுடன் மிகுதியாகிறது. இதனால் உறுப்புத் தரிப்பு தவிர்க்க முடியாததாகி விடுகிறது

நோயாளியின் பொதுநிலைக்கும் அதிர்ச்சிக்கும் சேர்த்தே சிகிச்சை அளிப்பர். இரத்த அழுத்தத்தை முன்னேற்றுவதன்மூலம் திசுக்களில் உயிர்வளி அளவைக் கூட்டலாம். எந்த ஒரு வெளிப்படையான குருதிப்போக்கையும் நிறுத்த வேண்டும். பெரிய நாளவட்ட வெளிச்சிதைவுகளைத் தேடிக்கண்டு தமனிச் செப்பத்தின் மூலம் சிகிச்சை அளிப்பர்.

உட்காயச் சிதைவுகள் திசுத்தகட்டடிப்பகுதி நோயறிகுறிகளாக வெளிப்படலாம்.

திசுத்தகட்டடிப்பகுதி நோய் அறிகுறிகள்

இது பொதுவாகக் காலிலும், முன்கையிலும், ஈரெலும்புச் சிதைவுகளை அடுத்தும் காணப்படும். இவ்விடங்களின் திசுத்தகட்டுப் பகுதிகளுள் ஏற்படும் இரத்த ஒழுக்கு தமனிகளை அமுக்கிப் பக்கவுறுப்பின் திடீர்க்குருதி ஊட்டக் குறைவை விளைவிக்கும். இத்திசுத்தகட்டுப் பகுதிகளுள் இருக்கும் தசைகளில் குருதியூட்டத்தடை நீங்கிய பின் விளைவாக நீர்க்கோவை ஏற்பட்டு மீண்டும் குருதி ஓட்டத்திற்குத்தடை நேரும்போது அத்தகைய அமுத்தம் ஏற்படலாம்.

இவ்விரு நிலைகளிலும் உடனடியாக ஆழ்திசுத்தகட்டில் பல வெட்டுகளை உண்டாக்கி அமுத்தத்தைக் குறைத்து குருதியூட்டக்குறையை விடுவிக்க வேண்டும்.

சில பொதுவான தமனிச்சிதைவுகள்

மேற்கை, முழங்கால், கீழ்க்கால் தமனிகள் விளக்கப்படுகின்றன.

மேற்கைத் தமனிச்சிதைவு

இது குழந்தையின் கணுமேற்புற முறிவிலும், மேற்கை எலும்புக் கீழ்முனையின் நொறுங்கு முறிவுகளிலும் இளைஞரது முழங்கை மூட்டு விலகுதலிலும் காணப்படும், முதன்மைச் சிக்கலாகும், மரபுவழி எலும்பு வைத்தியர் இறுக்கமாகச் சுற்றுக்கட்டு இடுவதாலும், பாளமாக்கட்டு அணைவரிகளை இடும் போது நுட்பமின்றி கட்டிடுவதாலும் இது நிகழ வாய்ப்புண்டு.

மருத்தடித் தன்மைகள்

கடுமையான இடப்பெயர்வுடன் கூடிய கணுமேற்புற முறிவுடைய குழந்தை முழங்கையில் மிகப்பெரிய நீர்க்கோவையுடன் கொண்டு வரப்படலாம். அத்தகு முழங்கைச் சிதைவுகளில் ஒருவர் ஆரைநாடித்துடிப்பையும் நகத்தடியில் உள்ள நுண்குருதிக்குழாய்த் துடிப்பையும் ஆராயவேண்டும். துடிப்பு மெலிதாகவோ அல்லது இல்லாமலோ இருந்தால் திடீர்க்குருதியூட்டக்குறை என்று கொள்ளவேண்டும். அமுத்தத்தையும், குருதியூட்டப்பற்றாக்குறையையும் விடுவிக்க முழுமூச்சுடன் நடவடிக்கைகளை எடுக்க வேண்டும்.

கடுமையான பிடிப்புவலியே குருதியூட்டப்பற்றாக்குறையின் முதல் அறிகுறி ஆகும். விரல்கள் மடங்கிய நிலையில் இருக்கும். விரல்களை நீட்ட முயலும்போது வலி இருக்கும். விரல்களில் தோல் வெளிறி இருக்கும். பின்னர் நீலப்பாய்ச்சலும் நிகழலாம். தொட்டுப் பார்க்கும் போது பக்கவுறுப்பு குளிர்ந்திருக்கும். விரல்கள் மரத்துப் போயிருக்கும். குழாய் அடைத்த 4 மணி நேரத்திற்குள் தசைகளின் செயலிழப்பு ஏற்படும். இவ்வாறு வலி, வெளிறல், வாதம் என்ற மூன்று குறிப்பிடத்தக்க தனித்தன்மைகளால் குருதியூட்டக்குறை திட்டவட்டமானால் பக்கவுறுப்பைக் காப்பாற்ற உடனடி நடவடிக்கைகளை மேற்கொள்ள வேண்டும்.

முழங்கால் தமனிச்சிதைவு

தொடையெலும்பின் கணுமேற்புற முறிவு அல்லது தொடையெலும்பின் கீழ்முனையில் ஏற்படும் கணுவிடை 'T' அல்லது 'Y' நொறுங்கு முறிவுகளால் அடிக்கடி இத்தமனி சிதையும். கணுமேற்புற முறிவில் கணுக்கால் மடக்கித் தசையின் தொடக்கநிலை அருகே கீழ்த்துண்டு மடங்கிவிடும். மடங்கிய கீழ்த்துண்டின் கூர்முனையால் முழங்கால் தமனி சேதமடைகிறது.

மருத்தடித் தனித்தன்மைகள்

கீழ்த் தொடையில் சிதைவு ஏற்பட்டு முழங்காலைச் சுற்றிலும், குறிப்பாக முழங்கால் பள்ளத்தில் இறுக்கமான வீக்கத்துடன் நோயாளி வருவதுண்டு. பக்கவுறுப்பு குளிர்ந்து இருக்கும். பாதமேற்புறத்தமனியில் (DORSALIS PEDIS ARTERY) நாடித்துடிப்பும், கீழ்க்காலின் பின்புற நாடித்துடிப்பும் இருக்காது. முழங்கால் பள்ளத்தில் அழுத்தத்தை விடுவிக்க முழுமூச்சுடன் நடவடிக்கைகளை எடுக்காவிட்டால், பக்கவுறுப்பில் விரைவாக உறுப்பு அழுகல் தோன்றும்.

தமனித்தடையின் அளவையும், மாற்றுவழி இரத்த ஓட்டத்தின் பரப்பையும் தெரிந்து கொள்ளத் தொடைத்தமனியின் தமனிவரைபட இயல் உதவும்.

சிகிச்சை

இறுக்கும் கட்டுக்களையும், அணைவரிகளையும் நீக்குவதே முதல் நடவடிக்கை ஆகும். முறிவை நேராக்க உடனடிக் கைவினையாக்கம் செய்தல் வேண்டும். அதற்கு கீழ்க்கால் மொட்டு வழியாக எலும்புவழி இழுவை கொடுத்து இரத்தக்குழாயின் மேல் உள்ள அழுத்தத்தை விடுவிக்க வேண்டும். 2 முதல் 4 மனி நேரத்திற்குள் நிறத்திலும் நாடித்துடிப்பிலும் முன்னேற்றம் இல்லையெனில் உடனடி அறுவைச் சிகிச்சை அத்தியாவசியமாகிறது. முழங்கால் தமனியின் அழுத்தக்குறைப்பும், புண்ணை வெதுவெதுப்பான உப்புநீரால் நீராட்டலும் பெரிதும் தமனித் திடீர்ச் சுருக்கத்தை விடுவித்து இரத்த ஓட்டத்தை மீள்நிலைக்குக் கொண்டுவரும். தெளிவான பிளவு அல்லது தமனிக்கு ஏற்பட்டுள்ள பிற்சிதைவையும் செப்பனிட வேண்டும்.

காலில் மேல்மட்ட அழுத்தத்தை நீக்கியவுடன், ஏற்படும் பின்விளைவு நீர்க்கோவையால் இரத்தக் குழாய்கள் அழுந்தும். அதைத் தடுக்க திசுத்தகட்டு அழுத்த நீக்கமும் செய்க.

கீழக்கால் தமனிகளின் சிதைவு

கீழ்க்கால் தண்டின் மேல்முனைமுறிவுகளில் இடம் பெயர்ந்த துண்டுகளும், ஆழ்குருதிக் கட்டியும் அடிக்கடி முன்புற அல்லது பின்புறக் கீழ்க்கால் தமனிகளின் தொடங்கிடத்தில் அழுத்திக் காலின் குருதியூட்டத்தைக் கடுமையாகத் தாக்கும். கீழக்காலின் முன்புறப் பகுதியின் மேலும், கீழ்க்காலின் மேலெழுந்த பின்புறப்பகுதியிலும்,ஆழ் பின்புறப் பகுதியின் மேலும் உள்ள ஆழ்திசுத்தகட்டில் நீளவாக்கில் வெட்டுக்களை உடனடியாக ஏற்படுத்தி அத்தகைய திடீர்க் குருதியூட்டக்குறையை விடுவிக்க வேண்டும்.

இவ்வாறு காயம்சார் குருதியூட்டக்குறை இருந்தாலும், அபாயநிலைக் கருதியூட்டக்குறை இருந்தாலும் பொதுவாகவும், குறிப்பாகவும் இரத்த ஓட்டத்தைச் சீர்படுத்தவும் உறுப்பு நீக்கத்தினின்றும், குருதியூட்டக்குறையினின்றும் பக்கவுறுப்பைப் பாதுகாக்கவும் அவசரநிலைச் சிகிச்சை தேவைப்படுகிறது.

கலைச்சொற் பட்டியல்

amputation rate	உறுப்புத் தரிப்பு விகிதம்
airway obstruction	காற்று வழித்தடை
acute ischaemia	திடீர்க் குருதியூட்டக் குறை
arterio-venous fistula	தமனிச்சிரை ஒருமை யாக்கம்
arterial wall	தமனிச் சுவர்
arterial ischaemia	தமனிக் குருதியூட்டக்குறை
acute stage	நிகழ்ந்த உடனிநிலை
arterial repair	தமனிச் செப்பம்
arteriography	தமனி வரைபட இயல்
arterial obstruction	தமனித் தடை
anterior tibial compartment	கீழ்க்கால் முன்புறப் பகுதி
brachial artery	மேற்கைத் தமனி
calf	கெண்டைக்கால்
cellular response	உயிரணுசார் விளை செயல்
clinical presentation	மருத்தடித் தோற்றம்
closed vascular injuries	நாளவட்ட உட்சிதைவுகள்
compression	அமுக்கம்
compartment syndromes	பகுதிநோய் அறிகுறிகள் ,
cramplike pain	பிடிப்புவலி
comminuted 'T' or 'Y' intercondylar fractures	கணு இடை 'T' அல்லது 'Y' நொறுங்கு முறிவுகள்
collateral circulation	மாற்றுவழி இரத்தம் ஓட்டம்
distal ischaemia	தொலைக்குருதியூட்டக்குறை
division of the artery	தமனியின் பிளப்பு
direct pressure	நேர் அமுத்தம்
deep posterior compartment	ஆழ் பின் பகுதி

decompression	அழுத்தக் குறைப்பு
dorsalis pedis pulsation	பாத மேல்தளத் தமனித் துடிப்பு
deep haematoma	ஆழ்குருதிக் கட்டி
deep posterior tibial compartment	கீழ்க்காலின் ஆழ் பின்புறப் பகுதி
embolism	மிதப்பு அடைப்பு
equinus	குதியேற்றம்
exploration	தேடல்
false aneurysm	பொய்க்குருதி நாளப்புடைப்பு
femoral artery	தொடைத் தமனி
fascial decompression	திசுத்தகட்டு அழுத்த நீக்கம்
fracture of the upper end of the tibial shaft	கீழ்க்கால் தண்டின் மேல் முனை முறிவு
gastrocnemius muscle	முழங்கால் மடக்குத் தசை
intimal tears	குருதிக் குழாய் உட் சிதைவு
infarction	திசு மடிவு
injudicious bandaging	நுட்பமின்றிக் கட்டுதல்
open injuries	வெளிக்காயச் சிதைவுகள்
occlusion	குழாய் அடைப்பு
open major vascular injuries	பெரிய நாளவட்ட வெளிச் சிதைவுகள்
origin of the anterior or posterior tibial arteries	முன்புற அல்லது பின்புற கீழ்க்கால் தமனிகளின் தொடங்கிடம்
pulsating	துடிக்கின்ற
popliteal fossa	முழங்கால் பள்ளம்
progress	பரவல்
pulselessness	துடிப்பற்று இருத்தல்
parasthesia	உணர்விழப்பு

popliteal	முழங்கால்
posterior tibial pulsation	கீழ்க்காலின் பின்புற நாடித் துடிப்பு
proximal pressure	மேல்மட்ட அழுத்தம்
haemorrhage	இரத்த ஒழுக்கு
reversible	மீளக் கூடியது
recover	நன்னிலை எய்தல்
radial pulse	ஆரை நாடித்துடிப்பு
subfascial haematoma	திசுத் தகட்டடிக் குருதிக் கட்டி
sloughing	தோல் அழுகி உரிதல்
subfascialcompartment syndrome	திசுத் தகட்டடி நோய் அறிகுறிகள்
thigh	தொடை
tibial	கீழ்க்கால்
techniques of resuscitation	உயிர்மீட்சி உத்திகள்
vascular insufficiency	குருதி ஊட்டப் பற்றாக்குறை
vascular repair	நாளவட்டச் செம்மைப்பாடு
vascular trauma	நாளவட்டக் காயம்
vascular injuries	நாளவட்டச் சிதைவுகள்

பகுதி 13

உறுப்புத் தரிப்புகள்

பொதுக்கருத்துக்கள்

பக்கவுறுப்புத்தரிப்பு என்பது வரலாற்றுக்கு முற்பட்ட காலத்திலிருந்தே நடை முறையிலிருந்த மிகப்பழைய அறுவைச்செயல் முறைகளில் ஒன்றாகும். வரலாற்றில் ஏற்பட்ட எல்லாப்போர்களும் ஆயிரக்கணக்கான வீரர்களின் பக்கவுறுப்புக்களைப் போரில் பலி வாங்கியுள்ளன. அல்லது போரிலேற்பட்ட சிதைவினால் பின்னர் பக்கவுறுப்புக்கள் நீக்கப்பட்டுள்ளன. உணர்வகற்றலில் ஏற்பட்ட முன்னேற்றங்கள், குருதியேற்றம், சீழ்ப்புண்ணாகா உத்தி முதலியவற்றால் பல உயிர்கள் பக்கவுறுப்பு இழப்புடன் காப்பாற்றப்படுகின்றன. உலகெங்கிலும் போக்குவரத்து விபத்துகள் மூலமாக ஏற்படும் பக்கவுறுப்புச் சிதைவுகளின் எண்ணிக்கை மிகுந்திருப்பதால் பக்கவுறுப்புத் தரிப்பும் மிதமிஞ்சிப் பெருகியுள்ளன. சமீபகாலம்வரை உறுப்புத்தரிப்பின் முக்கிய நோக்கமானது மோசமாக அழிந்த பக்கவுறுப்பை நீக்கியோ அல்லது புற்றுநோய் ஏற்பட்ட பகுதியை நீக்கியோ உயிரைக் காப்பதாகும். உறுப்புத்தரிப்பைத் தொடர்ந்து சிலவகையான செயற்கை உறுப்பைப் பொருத்துவது பண்டைக்காலத்திலேயே நடைமுறையிலிருந்தது. செயற்கை உறுப்பு ஆக்கம், பொருத்தம் முதலியவற்றில் ஏற்பட்டுள்ள சமீபகால வளர்ச்சிகளால் பக்கவுறுப்பின் செயல் இழப்பினைக் கூடிய அளவு மீட்டளிக்க இயல்கிறது.

உறுப்புத்தரிப்பு அறுவைச் சிகிச்சை என்பது ஒரு வெறும் உறுப்பு நீக்க அறுவை அன்று. எஞ்சியதுண்டினை அதன் நடமாட்ட இயக்கச் செயல்கள் அல்லது நுண்ணுணர்வுப் பற்றுகைச் செயற்பாடுகள் மட்டுமின்றி உணர்வூட்ட மாற்றம், எழிலூட்டல் போன்றவற்றுக்காகவும் தயார்நிலைப்படுத்தும் ஒழுங்குமுறைப்பட்ட மீட்டுருவாக்கச் செயல்முறையாகும். இதனால் பக்கவுறுப்பைத் தரித்து எஞ்சியதுண்டிற்கு அழகூட்டும் அறுவைச்சிகிச்சை நிபுணருக்கு

வழக்கத்திலுள்ள செயற்கை உறுப்புப் பொருத்தச் செயல்முறைகள் பற்றிய நல்ல அறிவு தேவை. அத்துடன் செயற்கை உறுப்புப் பொருத்த நிபுணர், இயன்மருத்துவர் முதலியோருடன் கூடி ஒருங்கியைபுடன் செயல்பட வேண்டும்.

உறுப்புத்தரிப்பு என்பதை பக்கவுறுப்பினை முழுமையாகவோ அல்லது அதன் ஒரு பகுதியையோ அறுவைச்சிகிச்சை மூலம் நீக்குவது என்று வரையறுக்கலாம்.

உறுப்புத்தரிப்பிற்குரிய நோய்க்குறிகள்

உறுப்புநீக்க அறுவை என்பது முன்நிலை எய்தமுடியாத இறுதிக்கட்ட முயற்சியாகும். இதனால் வேறு வழியில்லாமல் மிகைத்தேவை ஏற்பட்ட நிலையிலேயே உறுப்பைத் தரிக்க வேண்டும் என்பதில் கவனம் செலுத்த வேண்டும். பக்கவுறுப்பு செத்துவிட்ட நிலை(உறுப்பு அழுகிய நிலை) செத்துக் கொண்டிருக்கும் நிலை (வன்மையான குருதி ஊட்டக்குறை நிலை), அபாயநிலை(புற்று), அல்லது நிரந்தர உணர்வற்ற நிலை (பயனற்ற பக்கவுறுப்பு) போன்ற நிலைகளில் மட்டுமே உறுப்புத்தரிப்பு செய்வதைப் பற்றி நினைக்க வேண்டும்.

நமது நாட்டில் உறுப்புத்தரிப்பிற்குரிய பொதுவான நோய்க் குறிகளாவன :

1. **காயம்சார் நிலைகள் :** பக்கவுறுப்பிற்கேற்படும் நெரிந்த சிதைவுகள்
2. **நாளவட்ட நிலைகள் :** பக்கவுறுப்பின் குருதியூட்டக்குறை நிலைகள்
    அ) இரத்தக்குழாய் அழற்சி அடைப்பு (பர்ஜர் நோய்)
    ஆ) தமனித்தடிப்பு - மூப்பு சார்ந்தது அல்லது நீரிழிவு சார்ந்தது
    இ) உறுப்பழுகல் - உலர்பதநிலையும், ஈரப்பத நிலையும்
3. **திசுக்கட்டி நிகைள் :** எலும்பு அல்லது மென்திசுவின் புற்றுக்கட்டி (எலும்புசார்புற்று, மூட்டிணைப்புத் திசுப்புற்று)
4. கிருமித்தாக்க நிலைகள்
    அ. தொழு நோய் - கால் முற்றிலும் அழிந்து பயனற்றுப்போதல்

ஆ. ஆக்டினோமைகஸ் காளான் நோய்

இ. யானைத்தோல் வீக்க நோய்

5. **பிறவிக்குறை நிலைகள்** : பக்கவுறுப்பு வன்மையாக உருக்குலைந்து முற்றிலும் பயனற்றுப்போதல்

காயநிலைகள்

போக்குவரத்து தொழிற்சாலை விபத்துகளில் கடுமையான நெரிந்த சிதைவுகளும், முழுமையான குருதி இழப்பும் ஏற்படும்போது உயிர்காப்பு நடவடிக்கையாகப் பக்கவுறுப்புகளைத் தரிக்க வேண்டிய நிலை ஏற்படும். உயிருக்கு அபாயம் அதிகம் இல்லையெனில் அதிர்ச்சிக்குரிய மூடுமுறை மேலாண்மையே பக்கவுறுப்பில் இணைமருங்குக் குருதியோட்டத்தையும் மீட்டளித்து உறுப்புத்தரிப்பைத் தவிர்க்கவோ அல்லது நீக்கவேண்டிய கூறினைக் கூடியவரை குறைக்கவோ உதவும். இரத்தநாள அறுவைச்சிகிச்சை மருத்துவரால் கிழிந்த இரத்த நாளங்களை அவசரநிலைச் செப்பம் செய்தால் பக்கவுறுப்புகள் உயிர்நிலையில் இருந்து உறுப்புத் தரிப்பைத் தவிர்க்க உதவவும் கூடும்.

நாளவட்ட நிலைகள்

இரத்தக்குழாய் அழற்சி அடைப்பு(பர்ஜர் நோய்) தென்னிந்தியாவில் மிகுதியாகக் காணப்படுகிறது. நோயாளியை மிக வாட்டும் வலியிலிருந்து விடுவிக்கும் எல்லா முயற்சிகளும், கிருமித்தாக்கம், பக்கவுறுப்பு அழுகல், முதலியவற்றைத் தவிர்க்கும் தடுப்பு நடவடிக்கைகளும் பயனளிக்காதபோது நோயாளிக்குத் தகுந்த அளவுகளில் உறுப்புத்தரிப்பு செய்தே சிகிச்சையளிக்க நேரிடும். மேலைநாடுகளில் உள்ளதைவிட இந்தியாவில் உறுப்பு தரிக்கப்பட்டவரின் சராசரி வயது மிகவும் குறைவானதாகும். மேலைநாடுகளில் முதிய நோயாளிகளுக்கு நாளவட்டக் குருதிக் பற்றாக்குறையே தலைமையான அறிகுறி ஆகும். எல்லா வகையான உறுப்பு அழுகல்களும் உறுப்புத்தரிப்புக்குரிய குறிகளாகும்.

கட்டிகள்

குழந்தைகளிடம் ஏற்படும் எலும்பு சார்புற்று, மென்திசுப்

புற்றுகளும், வயோதிகரிடம் ஏற்படும் குருத்துத் திசுப்புற்று, கருங்கட்டி முதலியவையும் உறுப்புத்தரிப்புக்குரிய பொதுவான அறிகுறிகளாகும். புற்றுக்கட்டிகள் உள்ள நோயர் பலரிடம் வேதியல் மருத்துவம், தடுப்பு மருத்துவம்ஆகியவற்றின் புதிய முறைகள் நோயாளியின் வாழ்க்கைத் தரத்தையும் வாழ்வு அளவையும் முன்னேற்றி உள்ளன.

உருக்குலைவுகள்

கை, கால் உருப்பெறாமை போன்று பக்கவுறுப்புக்களில் திருத்த இயலாத மிகப்பெரிய பிறவி உருக்குலைவுகள் உள்ள நோயருக்கு உறுப்புத் தரித்து, செயற்கை உறுப்புப் பொருத்திச் சிகிச்சையளிக்க வேண்டும்.

உறுப்புத்தரிப்பு வகைகள்

துண்டிக்கும் உறுப்புத்தரிப்பு

இது ஒரு அவசரநிலை உறுப்புத்தரிப்பு ஆகும். உயிர்காக்கும் நடவடிக்கையாகச் செய்யப்படும். பக்கவுறுப்பில் வன்மையான நெரிந்த சிதைவுகளுடைய நோயருக்கு இதைச் செய்வர். வாயு உறுப்பு அழுகலுடைய நோயருக்கும் இது செய்யத்தகுந்தது. அபாயகரமான கிருமித்தாக்கப்பகுதியை உடனடியாக நீக்குவது உயிர்காப்புச் செயல் முறையாக அமைகிறது. துண்டிக்கும் உறுப்புத் தரிப்பில் வட்டமாகப் பக்கவுறுப்பைச் சுற்றி எலும்புத்தேர்விடத்தில் வெட்டுவர். அதே அளவுக்கு எல்லாத் திசுக்களையும் சேர்த்தே வெட்டுவர். புண்ணைத் திறவையாக விட்டுத் தடையற்ற வடிகாலுக்கும் வழி செய்வர்.

முதல்தர உறுப்புத் தரிப்பு

இவை நன்கு திட்டமிடப்பட்ட உறுப்புத்தரிப்புகளாகும். இங்கு முறையாகத் தோல்மடிப்புகளை உயர்த்திப் பக்கவுறுப்பை நீக்கிய பின்னர் புண்ணை மூடுவர்.

திருத்த உறுப்புத்தரிப்பு

திருத்த உறுப்புத்தரிப்புகள் (அ) துண்டிக்கும் உறுப்புத்தரிப்பின் இரண்டாம் படிநிலையாகவும்

(ஆ) ஏற்கனவே செய்த உறுப்புத்தரிப்பைத் தொடர்ந்து திருப்தியில்லாத எஞ்சிய துண்டினை உடையவர்க்கும் செய்யப்படுகின்றன.

உறுப்புத்தரிப்பு மட்டத்தேர்வு

பக்கவுறுப்புத் தரிப்பிற்குரிய பாரம்பரிய இடங்கள் பின்வருவனவற்றின் அடிப்படையில் சிந்தித்து முடிவு செய்யப்படுகின்றன.

1. எந்த நோய்ப் படிநிலைகளுக்காக உறுப்புத்தரிப்பு செய்யப்படுகின்றதோ அதன் நோய்க்குறிகளைக் களைவது.
2. தோல் மடிப்புக்களுக்குக் குருதி ஊட்டம்
3. அவ்வேலையில் நிலவும் உத்திகள், செயற்கை உறுப்புப்பொருத்தும் செயல்முறைகளின் வசதிகள்.

புற்றுநோயின் பரப்பினை அறிந்துகொள்ள அப்பகுதியின் ஊடுகதிர்ப்படம் எடுப்பர். சில நோயருக்குத் தமனிவரைபடத்தின் துணைகொண்டு பக்கவுறுப்புக்குச் செல்லும் குருதி ஊட்டத்தை அளந்து உயிர்நிலை மட்டத்தினை அறிய வேண்டியிருக்கும்.

செயற்கை உறுப்புப் பொருத்தும் உத்தியில் ஏற்பட்டுள்ள நவீன முன்னேற்றங்கள், எஞ்சியதுண்டு எவ்வளவு நீளமாக இருந்தாலும், திருப்திகரமான செயற்கை உறுப்புப் பொருத்தத்திற்கு வழி செய்துள்ளன. இதனால் ஒருவர் பாரம்பரிய மட்டங்களில் உறுப்புத் தரிப்பதை மிகவும் கண்டிப்பாக பின்பற்றிப் பாதுகாக்கக்கூடிய பக்கவுறுப்புப் பகுதிகளைத் தியாகம் செய்யவேண்டியதில்லை.

உறுப்புத்தரிப்பு அளவுகள்

அ) கீழ்ப்பக்க உறுப்பில்

ஆ) மேல்பக்க உறுப்பில்

அ) கீழப்பக்க உறுப்புகளில் உறுப்புத்தரிப்பு மட்டங்கள் பின்வருமாறு அமையாலாம். (படம் 13.1)

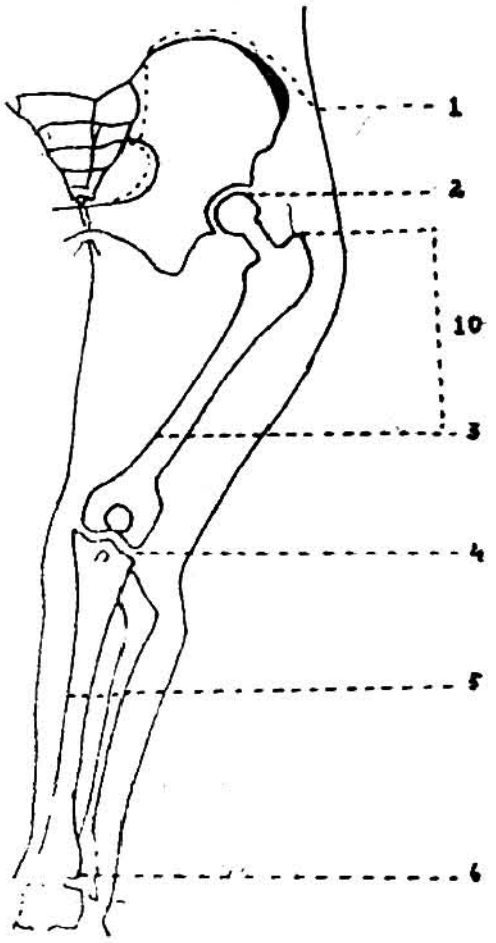

படம் 13.1 கீழ்ப்பக்கவுறுப்பில் உறுப்புத் தரிப்பு மட்டங்கள்

1. முழு கால் உறுப்புத் தரிப்பு
2. இடை மூட்டு வெட்டு
3. முழங்கால் மேல்மட்ட உறுப்புத் தரிப்பு
4. முழங்கால் வழி மூட்டுவெட்டு
5. முழங்கால் கீழ்மட்ட உறுப்புத் தரிப்பு
6. 'சைம்' உறுப்புத் தரிப்பு
7. முன்பாதத் தரிப்பு
8. கால்விரல் தரிப்பு

ஆ) மேல் பக்கவுறுப்புகளில் உறுப்புத்தரிப்பு மட்டங்கள் பின்வருமாறு அமையலாம் (படம் 13.2)

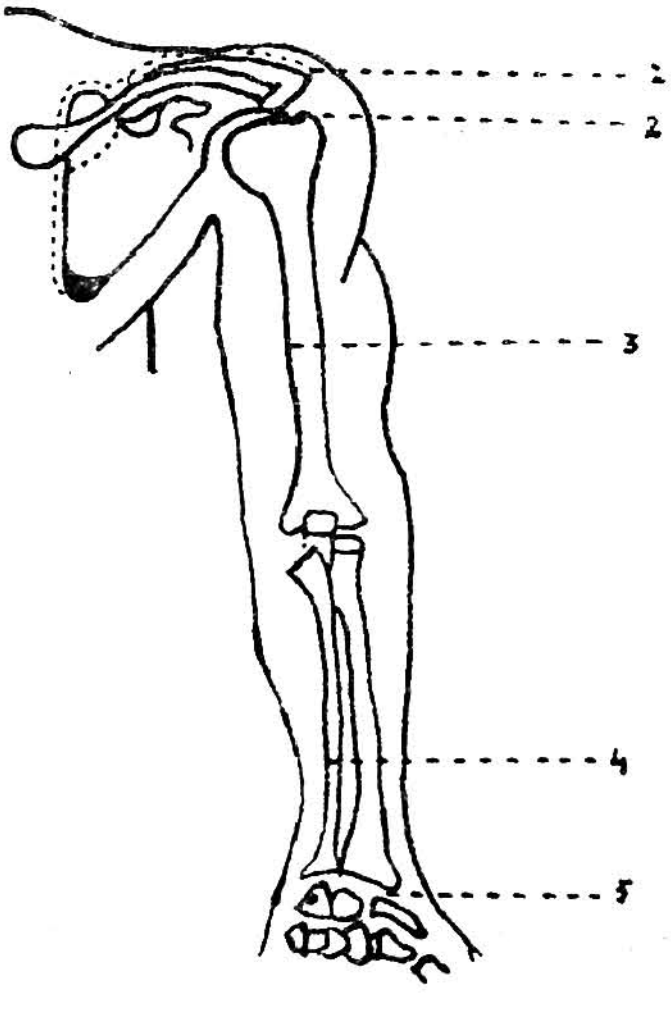

படம் 13.2 மேல்பக்க உறுப்பில் உறுப்புத்தரிப்பு மட்டங்கள்

1. முழுகை உறுப்புத்தரிப்பு
2. தோள் மூட்டுவெட்டு
3. முழங்கை மேல்மட்ட உறுப்புத்தரிப்பு
4. முழங்கை மூட்டுவெட்டு
5. முழங்கை கீழ்மட்ட உறுப்புத்தரிப்பு
6. மணிக்கட்டு மூட்டுவெட்டு
7. கைவிரல் தரிப்பு

தேர்ந்தெடுத்த எல்லா உறுப்புத்தரிப்புகளிலும் நோயாளியைச் சரிவரத் தயார் செய்ய வேண்டும். அறுவைச் சிகிச்சைக்குரிய வரையறைக்குட்பட்ட இடத்தைத் தயார் நிலையில் வைத்து, நோயாளியைப் பொதுவாகத் தயார்நிலையில் வைப்பது மட்டுமின்றி, நோயாளியை உளவியல் அடிப்படையிலும் அங்கவீனத்திற்கு மனமொப்ப வைக்க வேண்டும். உடற்கூறு அடிப்படையாகவும், செயல்நிலை அடிப்படையாகவும் கூடியவரை இயல்பான தன்மையை மீட்டளிக்க முடியும் என நம்பிக்கை ஊட்ட வேண்டும். உறுப்புத்தரிப்பு ஒருவரை உடலளவில் அங்கவீனப் படுத்துவது மட்டுமின்றி உள்ளத்தளவிலும் ஊறுபடுத்துகிறது.

பெரும்பாலான உறுப்புத்தரிப்பு நோயருக்குப் பொதுவான உணர்வகற்றியையே தேர்வு செய்யலாம். வளிமக் குருதியோட்டத் தடைக்கட்டு அல்லது எஸ்மார்க் ரப்பர் கட்டுக் குருதியோட்டத் தடையைப் பயன்படுத்தி அறுவையைக் குருதியில்லாக் களத்தில் செய்வதே மிகவும் நல்லது. தமனித்தடிப்பு உள்ள முதிய நோயாளிக்குத் குருதியோட்டத் தடைக்கட்டினால் குருதிநாளவழிச் சுருக்கம் ஏற்படலாம். அதனால் பக்கவுறுப்புக்குக் குருதி ஊட்டமும் குறையலாம். அவற்றைத் தடுப்பது அவசியம்.

உறுப்புத் தரிப்பின் அடிப்படைக் கொள்கைகள்

பின்வரும் படிநிலைச் செயல்கள் எல்லா மட்டங்களிலுள்ள பக்கவுறுப்புகளின் தரிப்புக்கும் பொருத்தமானவை. தகுந்த தோல்மடிப்புகளைக் குறித்துக் கொண்டு அவற்றை உயர்த்த வேண்டும். தசைகளையும், மென்திசுக்களையும் தோல் தேர்விடத்திற்கு ½" மேல்புறத்தில் வெட்ட வேண்டும். எலும்பினைத் தசைத்தேர்விடத்திற்கு 1" மேற்புறத்தில் வெட்டவேண்டும். இரத்தநாளங்களை இனங்கண்டு கட்ட வேண்டும். நரம்பு முனைகளைக் கீழே இழுத்துவெட்டி அவற்றைப் பின்வாங்க விட வேண்டும். குருதியோட்டத் தடைக்கட்டினை அகற்றிக் குருதிக் கசிவு நிறுத்தம் செய்ய வேண்டும். தசைகளைத் தையலிட்டு எலும்பு முனையை மூடவேண்டும். புண்ணுக்குள் ஒரு வடிகால் வைக்க வேண்டும். ஆழ்திசுத்தகட்டையும்,

தோலையும் தையலிட வேண்டும். கட்டுத்துணி வைத்து அழுத்தக் கட்டிட்டு எஞ்சியதுண்டு அமர ஒரு அணைவரி இட வேண்டும்.

எஞ்சியதுண்டும் அதன் மேலாண்மையும்

எஞ்சியதுண்டு என்பது உறுப்புத்தரிப்புக்குப் பின்னர் மிஞ்சிய பக்கவுறுப்பின் பகுதியாகும். (படம் 13-3) இது ஒரு உடற்கூறுசார் மிச்சமாக மட்டும் இருக்கக் கூடாது. பொருத்திய செயற்கை உறுப்பினை அசைப்பதற்கும், சில உணர்வூட்ட மாற்றங்களைக் கொடுப்பதற்கும் ஏற்ற ஓர் உறுப்பாக இருக்கவேண்டும். இதனால் நல்ல செயல்திறனைப் பக்கவுறுப்பிற்கு அளிக்க எஞ்சிய துண்டினை நன்கு கவனிக்க வேண்டியது அவசியம். கீழ்ப்பக்கவுறுப்புத்தரிப்புகளில் மீட்டளிக்க வேண்டிய செயல்திறன்களாவன; பளுத்தாங்கலும், நடமாட்டமும், உணர்வூட்ட மாற்றமும் ஆகும்.

படம் 13-3 *முழங்கால் மேல் பகுதி எஞ்சிய துண்டு*

பளுத்தாங்கல் என்பது (அ) நுனித்தாங்கலாகவோ (ஆ) பக்கத்தாங்கலாகவோ (இ) மேல்மட்டத்தாங்கலாகவோ இருக்கலாம். முழுமைப் பிடிப்புக் கிண்ணம் என்னும் நவீன முறை நோயாளிகளுக்குப் பளுத்தாங்கலை மிகவும் வசதியுடையதாக்கி உள்ளது. பளுக்கடத்தும் உடலியங்கியல் முறை எலும்புகளின் முனைப்பு நுனிகளின் வழியாகவே நிகழுகின்றது. இதனால் குதிகால் எலும்பு, கீழ்க்கால் எலும்பின் கீழ்முனை, தொடைஎலும்பின் கீழ்முனை முதலியவற்றின் வழியாகப் பளுக்கடத்தும் செயற்கைப் பக்கவுறுப்புகள்

உடலியங்கியலுக்கு மிகவும் இயைந்தவை ஆகும். பக்கவுறுப்புப் பொருத்த நோக்கில் பார்க்கும்பொழுது சைம் உறுப்புத் தரிப்பும், முழங்கால் மூட்டுவெட்டும் நாளுக்குநாள் அங்கீகாரம் பெற்று வருகின்றன. ஒரு நல்ல எஞ்சியதுண்டு மிகநீளமாகவும் இருக்கக்கூடாது. மிகச் சிறியதாகவும் இருக்கக்கூடாது. மேல்மட்ட மூட்டில் முழு அசைவுடன் கூடிய நல்ல தசைத்திறனும், ஆரோக்கிமான ஒட்டாத வடுவும்; எஞ்சிய துண்டிற்குத் தேவைப்படுகின்றன. எலும்புக் கூர்முட்கள் இல்லாத தசைமநுனியும் தேவை.

எஞ்சிய துண்டுக் கவனிப்பிற்குத் தேவைப்படுபவை

அ) சுருக்க மென்கட்டுத்துணியால் எஞ்சிய துண்டிற்குக் கட்டிட்டு அதன் உருவத்தைப் பக்கவுறுப்புப் பொருத்தத்திற்கு ஏற்றவாறு முன்னேற்றல்.

ஆ) எஞ்சியதுண்டு உடற்பயிற்சிகளைச் செய்து மேல்மட்ட மூட்டில் அதன் அசைவுகளையும் இயங்கு திறனையும் முன்னேற்றல்.

இ) தோலையும் வடுவையும் நன்னிலையில் வைத்திருக்க எஞ்சிய துண்டின் தூய்மையைப் பாதுகாத்தல்

உறுப்புத்தரிப்பு என்பது நோய்க்குறி மேலாண்மையின் முடிவு ஆகுமெனினும்; அது செயற்கை உறுப்புப்பொருத்தத்திற்காகவும், செயல்நிலை மீட்டளிப்பிற்காகவும் எஞ்சிய துண்டிற்கு மீண்டும் பயிற்சி அளிக்கும் பருவத்தின் தொடக்கமாகும்.

உறுப்புத்தரிப்பின் சிக்கல்கள்

சிக்கல்களுக்கான சிகிச்சை

உடனடியானவை

அ) கிருமித்தாக்கம்

ஆ) பதிலி இரத்த ஒழுக்கு

இ) தோல் அழுகி உரிதல்

கிருமித் தாக்கத்தைக் கட்டுப்படுத்தித் தையலிடுவதில் சரியான உத்தியைப் பின்பற்றினால் அவற்றைத் தவிர்க்கலாம்.

பிந்தியவை

அ) எஞ்சிய துண்டில் நரம்புக்கட்டி

ஆ) அருவப் பக்கவுறுப்பு

இ) குறுக்கங்கள்

கிருமித்தாக்கத்தை தீவிரமாகக் கட்டுப்படுத்த வேண்டும். ஏனெனில் அது தோல் மடிப்பு விளிம்புகளை அழுகி உரியவைக்கும்; அல்லது மடிந்த எலும்புத்துண்டுகளை உருவாக்கி எலும்பழற்சியை ஏற்படுத்தும். கடுமையான கிருமித்தாக்கம் வெட்டப்பட்ட எலும்பின் முனையிலிருந்து ஒரு வளைய எலும்புத்துண்டு மடிந்து பிரிய வழிவகுக்கும், கிருமித்தாக்கம் ஒட்டிய வடுவாக முடிந்து வலியை ஏற்படுத்தி சரியான உறுப்புப் பொருத்தத்திற்கு ஊறு விளைவிக்கும்.

நரம்புக்கட்டி

இது வெட்டுப்பட்ட நரம்புமுனையில் உருவாகும் குமிழ்போன்ற வீக்கத்தின் வளர்ச்சியாகும். அது தொடுவலியுடன் இருப்பதுடன் பளுத்தாங்கும் போது மிகுந்த வலியையும் உண்டாக்கும், வரையறைக்குட்பட்ட இடத்தில் ஹைட்ரோகார்டிசோனை ஊசிமூலம் செலுத்தியும் சில வேளைகளில் மீயொலிமருத்துவத்தின் மூலமும் வலியிலிருந்து விடுவிப்பர்.

அருவப் பக்கவுறுப்பு

இந்நிலையில் நோயாளி பக்கவுறுப்பு இன்னும் இருப்பதாகவும், இல்லாத பாதத்திலோ அல்லது கால்விரல்களிலோ சில இடங்களில் வலிகூட இருப்பதாகவும் உணர்வார். இதனை வலி நீக்கிகள், எஞ்சியதுண்டுசார் உடற்பயிற்சிகள், பொருத்திய செயற்கை உறுப்பினை ஒழுங்கு முறைமையுடன் பயன்படுத்தல், காப்புறுதி அளித்தல் முதலியவற்றால் சரியாக்கலாம்.

குழந்தைகளுக்குச் செய்யும் உறுப்புத்தரிப்பு

குழந்தைகளுக்குச் செய்யும் உறுப்புத்தரிப்பின் சிறப்புத்தனித் தன்மையாவது எஞ்சியதுண்டிலுள்ள எலும்பின் வளர்ச்சி ஆற்றலாகும்.

குழந்தைகளிடம் முழங்காலுக்கு கீழோ அல்லது முழங்கைக்கு மேலோ உறுப்புத் தரிக்கும்போது எஞ்சியதுண்டிலுள்ள எலும்பில் முறையே முன்கால் எலும்பின் மேல்முனை, மேற்கைஎலும்பின் மேல்முனை முதலியவற்றின் வளரும் குருத்து முனைத்தட்டு இருக்கும். உறுப்புத் தரிப்பைத் தொடர்ந்து பின்வரும் ஆண்டுகளில் எலும்பு வளர்ச்சி தொடரும். எஞ்சியதுண்டு தோல் மடிப்புடன் நெருக்கிய நிலையில் மூடப்பட்டால், தொடரும் எலும்புவளர்ச்சி எஞ்சியதுண்டில் தோலைக் குத்திக் கிழத்து வெளியே நீளவும் தலைப்படும் (படம் 13-4)

படம் 13-4 *முழங்கை மேல் எஞ்சிய துண்டின் நுனியில் மிகை வளர்ச்சி*

இதற்கு கூடுதலாக வளர்ந்த எலும்பைத் துண்டிக்க ஒரு திருத்த உறுப்புத்தரிப்பு தேவை. தோல்மடிப்புகளைக் கொஞ்சம் தொளதொளப்பாகத் தொங்கும்படி விட்டால் எலும்பு வளர்ச்சி ஏற்படும்போது அது நெருக்கிப்பொருந்தும் என்பதை நினைவில் கொள்ளவேண்டும். கீழ்ப்பக்கவுறுப்பில் தொடையெலும்பின் வழியாக முழங்கால்மேல் உறுப்புத்தரிப்பினை விட முழங்கால்வழி மூட்டுவெட்டைத் தேர்ந்தெடுக்கலாம். ஏனென்றால் குழந்தையின் வளர்ச்சிக்கு ஈடாக எஞ்சியதுண்டும் வளரும்.

செயற்கை உறுப்புப் பொருத்தமும் மறுசீரமைப்பும்

அறுவைச் சிகிச்சை நிபுணரின் பொறுப்பு புண் ஆறுவதோடு தீர்த்து விடுவதில்லை. சரியான உறுப்புப்பொருத்தத்தின் மூலமும், மீண்டும் கற்றுத்தருவதன் மூலமும் நடமாட்டத்தை மீட்டளிப்பது அவரது பொறுப்பே ஆகும். (படம் 13-5)

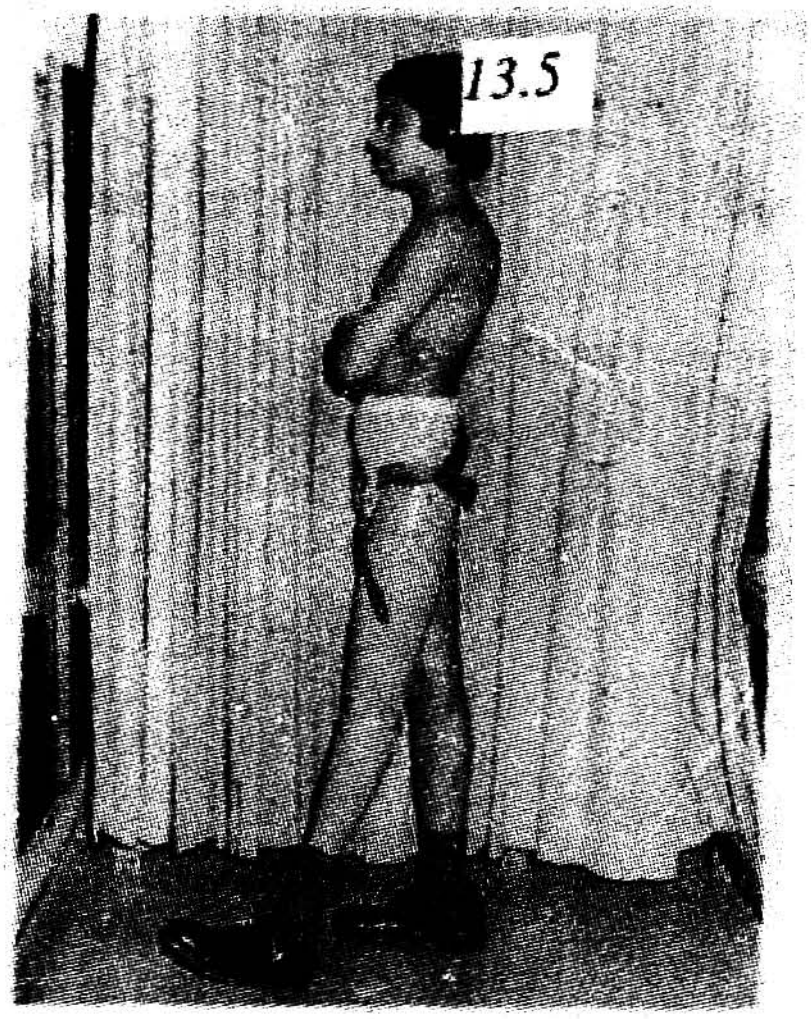

படம் 13-5 *முழங்கால் மேல் செயற்கை உறுப்புப் பொருத்தம்*

துண்டித்த நோயருக்கு செயற்கைப் பக்கவுறுப்பு உடலுக்குப் பொருந்துவதுடன் உடலியக்கத்திற்கும் பொருந்த வேண்டும். அது உணர்வளவில் நோயாளியுடன் முழுமையுற்று சமூக அளவில் ஏற்றுக் கொள்ளக் கூடியதாகவும் இருக்க வேண்டும்.

ஒரு மருத்துவரின் பொறுப்பு பொருத்தமான செயற்கை உறுப்பைப் பொருத்துவதுடன் முடிவதில்லை. துண்டித்த நோயர் தொழிலடிப்படையிலும், பொருளாதார அடிப்படையிலும் மறுசீரடையும் வரை மருத்துவருக்கு நோயாளியைப் பற்றிய அக்கறை தொடர வேண்டும். அவரது தலையீடும், துணையும், சமூகநல அமைப்புகளோடும், வேலை வாய்ப்பு நிறுவனங்களோடும் சேர்ந்து ஊனமுற்ற துண்டித்த நோயர் சமுதாயத்தில் ஒரு மதிப்பிற்குரிய நபராகவும் தன் முயற்சியில் நிலைத்திருக்கக்கூடிய முழுமனிதராகும் வரை தொடரவேண்டும்.

கலைச்சொற் பட்டியல்

aseptic technique	சீழ்ப்புண்ணாகா உத்தி
artificial limb fabrication	செயற்கை உறுப்பு ஆக்கம்
arteriosclerosis	தமனித் தடிப்பு
actinomycus	ஆக்டினோமைகஸ் காளான் நோய்
above knee amputation	முழங்கால் மேல் உறுப்புத் தரிப்பு
above elbow amputation	முழங்கை மேல் உறுப்புத் தரிப்பு
analgesics	வலி நீக்கிகள்
assurance	காப்புறுதி
amputee	உறுப்பு தரிக்கப் பட்டவர்
blood transfusion	குருதியேற்றம்
buerger's disease	பர்ஜர் நோய்
below knee amputation	முழங்கால் கீழ் உறுப்புத் தரிப்பு
below elbow amputation	முழங்கை கீழ் உறுப்புத் தரிப்பு
bulbous swelling	குமிழ் போன்ற வீக்கம்
crude ablational surgery	வெறும் உறுப்பு நீக்க அறுவை
cosmesis	அழகூட்டல்
congenital conditions	பிறவிக்குறை
chondrosarcoma	குருத்துத் திசுப்புற்று
dud	நிரந்தர உணர்வற்ற
eradication	வேரோடு நீக்கல்
excruciating pain	அதிக வலியுண்டாதல்
esmachs rubber bandage	எஸ் மார்க் ரப்பர்க்கட்டு
tourniquet	குருதியோட்டத் தடை

flabby	தொளதொளப்பாகத் தொங்குதல்
finger amputation	கைவிரல் தரிப்பு
forefoot amputation	முன்பாதத் தரிப்பு
forequarter amputation	முழுக்கை உறுப்புத் தரிப்பு
free drainage	தடையற்ற வடிகால்
filarial elephantiasis	யானைத்தோல் வீக்க நோய்
guillotine amputation	துண்டிக்கும் உறுப்புத் தரிப்பு
growth potential	வளர்ச்சி ஆற்றல்
growing epiphyseal plate	வளரும் குருத்து முனைத் தட்டு
hind quarter amputation	முழுகால் உறுப்புத் தரிப்பு
hip articulation	இடை மூட்டு வெட்டு
haemostasis	குருதிக் கசிவு நிறுத்தம்
immunotheraphy	தடுப்பு மருத்துவம்
leprosy	தொழுநோய்
ligate	கட்டுதல்
melanomas	கருங்கட்டி
mutilation	அங்கவீனமாக்குதல்
Neoplastic	திசுக்கட்டி
non-adherant scar	ஒட்டாத வடு
osteosarcoma	எலும்பு சார் புற்று
puckered	மடிப்புறுதல்
phantom limb	அருவப்பக்க உறுப்பு
pneumatic tourniquet	வளிமக் குருதியோட்டத் தடைக்கட்டு
phocomelia	கை, கால் உருப்பெறாமை
predominant indication	தலையாய அறிகுறி
prosthetic technitian	செயற்கை உறுப்புப் பொருத்த நிபுணர்

prosthetic procedures	செயற்கை உறுப்புப் பொருத்தச் செயல் முறைகள்
retract	பின்வாங்குதல்
refined reconstructive procedure	ஒழுங்குமுறைப்பட்ட மீட்டுருவாக்கச் செயல்முறை
sensory feed back	உணர்வூட்ட மாற்றம்
site of bone section	எலும்புத் தேர்விடம்
synoviosarcoma	மூட்டு இணைப்புத் திசுப்புற்று
stump	எஞ்சிய துண்டு
syme's amputation	சைம் உறுப்புத் தரிப்பு
shoulder disarticulation	தோள் மூட்டு வெட்டு
snugly	நெருக்கிய நிலை
thromboanguitis obliterans	இரத்தக் குழாய் அழற்சி அடைப்பு
through knee disarticulation	முழுங்கால் வழி மூட்டு வெட்டு
total contact socket	முழுமைப் பிடிப்புக் கிண்ணம்
ultrasonic therapy	மீயொலி மருத்துவம்
vasospasm	குருதிநாள வழிச்சுருக்கம்
vasular insufficiency	நாளவட்டக் குருதிப் பற்றாக்குறை
wrist disarticulation	மணிக்கட்டு மூட்டுவெட்டு

பின்னிணைப்பு - 1

மாக்கட்டு உத்திகள்

பொதுமைக் கருத்துக்கள்

பண்டைய இந்திய எகிப்திய மருத்துவ நடைமுறைகளில் கூட கட்டுத்துணிகளை முட்டை வெள்ளைக் கருவாலும், மாவுக் கஞ்சியாலும் விறைப்பாக வைத்து முறிந்த பக்கவுறுப்புகளை அசைவின்றி இருத்தும் வழக்கம் இருந்துள்ளது. இப்பொழுதும் நாட்டுப்புறங்களில் மரபு வழி எலும்பு வைத்தியரிடம் இது நடைமுறையில் உள்ளது. நூறு ஆண்டுகளுக்கு முன்னர் பாரிஸ் நகரில் இருந்த அண்டானியஸ்மத்தீசன் என்ற இராணுவ மருத்துவர் முறிவுகளுக்கு அணைவரியிட 'நீரற்ற ஜிப்சம்' பயன்படுத்தும் வழக்கத்தைக் கொண்டு வந்தார். முறிவுச் சிகிச்சை சரித்திரத்தில் இது ஒரு மைல் கல் ஆகும்.

மாக்கட்டு என்பது அரைநீரேற்ற கால்சியம் சல்பேட்டு ஆகும். தண்ணீர் சேர்க்கும் போது அது வெப்ப உமிழ்வினையால் நீரேற்ற கால்சியம் சல்பேட்டாக திடப்பொருள் ஆகிறது. வலைக்கட்டுத் துணிகளில் மாக்கட்டு மாவினைக் கைகளால் நிறைத்து மாக்கட்டிற்குரிய கட்டுத்துணியைப் பெறலாம். இன்று காற்றுப்புகாத பிளாஸ்டிக் பைகளிலும், டின்களிலும் பொதிந்த தயார் நிலை மாக்கட்டுத் துணிச் சுருள்களும், பாளங்களும் பல்வேறு அகலங்களில் கடைகளில் கிடைக்கின்றன. ஈரமாக்கப்பட்ட மாக்கட்டு 3 முதல் 5 மணித்துளிகளில் கட்டியாக உறைந்து விடுகிறது.

பொதுவான மாக்கட்டுப் பாளங்கள் இடல்

பாளமாக்கட்டுக்கள் பக்கவுறுப்புகளின் முறிவுகளுக்கு முதலுதவி அணைவரிகளாகப் பயன்படக்கூடியவை. ஏனெனில் இவற்றைச் சிதைந்த உறுப்பின் மேல் வார்ப்படம் செய்ய இயலும். நோயாளிக்குப் பாதுகாப்பாகவும், இடைஞ்சலின்றியும் இவற்றை இடும் உத்தியை ஒவ்வொரு மருத்துவரும் அறிந்திருக்க வேண்டும். நீர் உட்புகாத, அடைத்த பிளாஸ்டிக் பைகளில் 15 செ.மீ., 10 செ.மீ., 8 செ.மீ.

அகலங்களில் தயார் நிலை மாக்கட்டுச் சுருள்கள் கிடைக்கின்றன. எல்லா முதனிலைச் சுகாதார மையங்களிலும், எல்லாப் பொது மருத்துவர்களின் முதலுதவிப் பெட்டியிலும் மேற்சுட்டிய ஒவ்வொரு அளவிலும் சில சுருள்கள் இருக்க வேண்டும்.

பக்கவுறுப்புகளுக்குப் பயன்படுத்தும் பாளமாக்கட்டுகளின் பொதுவான வகைகள் பின்வருமாறு:

மேல் பக்கவுறுப்பு

1. முழங்கைக்கீழ் மட்டப் பாளமாக்கட்டு (படம் 1.10)
2. முழங்கை மேல் மட்டப் பாளமாக்கட்டு
3. 'U' பாளம்

கீழ் பக்கவுறுப்பு

1. முழங்கால் கீழ் மட்டப் பாளமாக்கட்டு
2. முழங்கால் மேல் மட்டப் பாளமாக்கட்டு
3. குழல் பாளமாக்கட்டு

கைவினை நேராக்கத்தின் பின்னர் முறிவுகளை அசைவின்றி இருத்தி முதனிலைச் சிகிச்சை அளிப்பதற்கும் இப்பாள மாக்கட்டுகளைப் பயன்படுத்தி நோயாளியை மறுநாள் வரும்படிச் சொல்ல வேண்டும். விரல்களில் குருதி ஓட்டத்தைச் சோதித்தறிய வேண்டும். நீர்வீக்கம் உள்ளதா என ஆராய வேண்டும். கட்டு மிக இறுக்கமாக உள்ளமைக்கு ஏதும் தடயம் இருந்தால் ஒரு முனையிலிருந்து மறுமுனை வரை இறுக்கத்தை அகற்றி, கட்டினைக் கீறி, புதிய உலர் வலைக் கட்டுத்துணியை அதன் மேல் இட வேண்டும். கைவினை நேராக்கத்தின் பின்னர் 3 முதல் 5 நாட்கள் கழித்து பாளங்களை மாக்கட்டு வார்ப்புருக்களாக மாற்ற வேண்டும். காலம் தாழ்த்துவதால் பக்கவுறுப்பில் வரையறைக்குட்பட்ட இடத்தில் நீர்வீக்கம் தோன்றி வற்றுவதற்குத் தேவையான நேரம் கிடைக்கிறது.

முறிவுகளை நேராக்கிய பின்னர் உடனடியாக முழுமையான மாக்கட்டு வார்ப்புருக்களை மிகைப்பஞ்சுடன் இட்டாலும்

அபாயகரமானது. ஏனெனில் எப்பொழுதும் முறிந்த பக்கவுறுப்பு கைவினையாக்கத்தின் பின்னர் வீங்கும். அப்போது வார்ப்புருக்கட்டு பக்கவுறுப்பின் குருதியோட்டத்தை அபாயத்திற்கு உள்ளாக்கும் அளவு இறுக்கமாகி விட வழியேற்படலாம்.

முழங்கைக் கீழ் மட்டப் பாளமாக்கட்டு

மணிக்கட்டு, உள்ளங்கை எலும்புகளில் ஏற்படும் எல்லா முறிவுகளுக்கும் இதைப் பயன்படுத்துவர். முதலுதவி அணைவரியாகவோ அல்லது முறிவுகளை நேராக்கிய பின்னர் முதனிலை அசைவின்மைக்காகவோ பயன்ப்டுத்துவர்.

இடும் உத்தி

இப்பாளமாக்கட்டு முட்டித் துருத்தி உச்சிக்கு 2" அளவுக்கு கீழிருந்து கையின் மேல்தளத்திலுள்ள விரல் முட்டிகளுக்குச் சற்று மேல் மட்டம் வரை பரந்திருக்கும்.

1) மேற்சுட்டிய தூரத்தை ஒரு வலைக்கட்டுத் துணிப்பட்டை மூலம் அளந்து சமதளமுள்ள ஒரு மேசை மேல் வைக்க வேண்டும்.

2) ஒரு 15 செ.மீ. அகல மாக்கட்டுத் துணிச் சுருளைப் பிரித்து மேசை மேல் அளந்து வைத்திருக்கும் கட்டுத்துணித் துண்டிற்கு இணையாக அதன் மேல் ஏழு அடுக்குகள் மடிந்திருக்கும்படி ஒரு உலர்நிலைப் பாளத்தை உருவாக்க வேண்டும். அதன் முனைகளைச் சீராக மடித்துத் தயாரர்க வைக்க வேண்டும்.

3) உலர் வலைக் கட்டுத்துணியால் முழங்கைக்குச் சற்றுக் கீழே முன் கையை ஒரு முறை சுற்றிக் கட்ட வேண்டும்.

4) மடித்த பாளமாக்கட்டை மடித்த நிலையிலேயே பிடித்துத் தண்ணீருக்குள் 6 வினாடி அளவுக்கு அமிழ்த்த வேண்டும். அதற்குள் காற்று குமிழி வெளிவருவது நின்று விடும்.

5) தண்ணீரை விட்டு வெளியே எடுத்து. மிகுதியாக உள்ள தண்ணீரைப் பதமாக வடிய விடவும்.

6) பாளத்தை மேசை மேல் வைத்து அதன் மேற்பரப்பை உள்ளங்கையால் காற்றுக்குமிழ்கள் இன்றி வழுவழுப்பாகும் வரை மென்மையாக்க வேண்டும்.

7) முன்கையின் மேல்தளப் பரப்பிலும், மணிக்கட்டின் மேல்தள வெளிப் பரப்பிலும் பாளத்தை இட்டு ஆரை எலும்பின் (ரேடியஸ்) கீழ் முனையை அது மென்மையாகக் கவ்வும் வரை அதனை சமதளமாக்கி மென்மையாகத் தடவ வேண்டும்.

8) 10 செ.மீ. அகல வலைக் கட்டுத் துணிச் சுருளை எடுத்து அதனைத் தண்ணீரில் நன்கு நனைத்துப் பின் மிகுதியான தண்ணீரைப் பிழிந்து விட வேண்டும்.

9) இந்த ஈரமான கட்டுத்துணியை பக்கவுறுப்பைச் சுற்றிலும் கீழ் முனையிலிருந்து தொடங்கி இட்டு ஒரு முனையிலிருந்து மறுமுனை வரை பாளத்தை மென்மையாகப் பொருத்த வேண்டும். அது உலர்ந்து ஒரு வலுவான அணைவரியாக முன் கையின் வடிவத்திற்கும், கையின் வடிவத்திற்கும் ஏற்ப வார்ப்படமாகி அமைகிறது.

10) முழங்கையை 90° மடக்க அமர்வு நிலையிலும் மணிக்கட்டை 25° மேல் தள மடக்கப் பணி அமர்வு நிலையிலும் வைக்க வேண்டும். விரல்களை உள்ளங்கை விரல் மூட்டுகளில் முழுவதுமாக அசைப்பதற்கு இயல வேண்டும். அணைவரியிட்ட முன்கையை ஒரு கை கழுத்துப்பட்டை இட்டு கழுத்திலிருந்து தொங்க விட வேண்டும்.

முழங்கை மேல் மட்டப் பாளமாக்கட்டு

இதனை முதலுதவி அணைவரியிலும், முன் கையெலும்புகளின் முறிவுகளுக்குரிய முதனிலைச் சிகிச்சையிலும் பயன்படுத்துவர். இது மேற்கையின் நடுவிலிருந்து கையின் மேல் தளத்திலுள்ள விரல் முட்டிகளுக்குச் சற்று மேலிடம் வரை பரந்து இருக்கும்.

1) மேலே விளக்கியபடி 15 செ.மீ. அகலமாக்கட்டுச் சுற்றைப் பயன்படுத்தி ஏழு அடுக்குகளாக ஒரு பாளத்தை முன்கட்டிய அளவிற்கு இணையாகத் தயாரிக்க வேண்டும்.

2) நோயாளியின் முழங்கையை 90° மடக்க நிலையில் வைத்து முன்கையை நடுப்புரண்ட நிலையில் பிடிக்க வேண்டும். முழங்கையைச் சுற்றி ஒரு அடுக்கு காம்ஜி மெத்தட்டையை இட வேண்டும். கையிலிருந்து மேற்கையின் நடுப்பகுதி வரை ஒரு அடுக்கு உலர் வலைத் துணிக்கட்டை முழங்கையைச் சுற்றிலும் மெத்தட்டையைப் பொருத்திய நிலையிலேயே இட வேண்டும். இதனால் இரத்த நாளங்களை அழுத்தத்திலிருந்து பாதுகாக்கலாம்.

3) மேற்கையின் பின்புறப்பரப்பு, முழங்கை, முன்கை முதலியவற்றின் போக்கில் பாளத்தை விரல் முட்டிகள் வரை இட வேண்டும். முழங்கை மூட்டு மடிப்பு ரேகையின் உட்புற; வெளிப்புறப்பரப்புகளில் (2" அளவு) பாளத்தின் குறுக்கே கீறி வெட்டுப்பட்ட ஓரங்களை மடித்து நாய்க்காதுகள் இன்றி வளைவினை வழுவழுப்பாக்க வேண்டும்.

4) முழங்கை மூட்டு மட்டத்தில் பாளத்தை வலுப்படுத்த ஐந்து அடுக்குகள் உள்ள இன்னொரு பாளத்தைச் செய்து முதல் பாளத்து மேல் முனையின் உட்புறப் பரப்பிலிருந்து தொடங்கி முழங்கையின் முனையைச் சுற்றிக் குறுக்கே கடந்து பின்னர் மேலே வெளிப்புறப்பரப்பில் மேல் முனை வரை இட வேண்டும். முழங்கை மட்டத்தில் இப்பாளத்தின் பின்புற ஓரத்தில் கீறி, மூட்டு மட்டத்தில் நாய்க்காதுகளின்றி, பாளத்தை மேலே மென்மையாகத் தடவ இயல்வதற்கேற்ப வெட்டுப்பட்ட முனைகளை மடித்து விட வேண்டும்.

5) முன்னர் விளக்கியபடி பாளத்தை ஒரு ஈரவலைத் துணிக்கட்டிட்டுப் பக்கவுறுப்புடன் பொருத்த வேண்டும்.

6) கட்டு முழங்கைப் பள்ளத்தின் குறுக்கே செல்லும் போது மூட்டு மடிப்பின் போக்கில் கட்டின் ஓரம் இருக்கலாகாது. கட்டின் நடுப்பகுதியே இடம் பெற வேண்டும். பாளத்தை இட்ட பின்னர் மூட்டு வீங்கும் போது கட்டின் ஓரம் மூட்டு மடிப்பின் போக்கில் இருந்தால் அவ்வோரம் முழங்கையை இறுக்கும் ஆபத்து உண்டு.

7) அணைவரியிட்ட முன்கையை மீண்டும் நோயாளியின் கழுத்திலிருந்து கை கழுத்துப் பட்டையினால் தொங்க விட வேண்டும்

'U' பாளமாக்கட்டு

இது மேற்கையெலும்பு முறிவில் பயன்படுத்தப்படும் 'U' வடிவப் பாளமாக்கட்டு ஆகும்.

தோளின் மேல் கழுத்தின் அடிப்பகுதியிலிருந்து கிழே முழங்கை வரையிலும், பின் முழங்கையிலிருந்து உட்புறமாக அக்குள் வரையிலும் உள்ள நீளத்தை அளக்க வேண்டும். காம்ஜி மெத்தட்டையை தோள் மூட்டையும், முழங்கையையும் சுற்றி இட வேண்டும். முன்னர் அளந்த நீளத்திற்கு ஒரு பாளமாக்கட்டைத் தயாரிக்க வேண்டும். கழுத்தின் அடிப்பகுதியில் தொடங்கித் தோளைச் சுற்று பின்புறத்தில் மூடி, பின் தோளின் கீழிறங்கி முழங்கை முனையின் குறுக்கே போய்ப், பின் மீண்டும் அக்குள் வரை அப்பாள மாக்கட்டை நனைத்து, வழுவழுப்பாக்கி இட வேண்டும். ஒரு குறுகிய 12" நீளப் பாளத்தைத் தயார் செய்து முதல் பாளத்தின் மேல் முனையில் இட்டுத் தோளின் முன்புறப் பரப்பை மூட வேண்டும். பாள்ங்களை ஒரு ஈரமான வலைத்துணிக்கட்டால் பொருத்திக் கை கழுத்துப்பட்டை இட வேண்டும்.

முழங்கால் மேல் மட்டப் பாளமாக்கட்டு

முழங்காலைச் சுற்றிலும் ஏற்படும் சிதைவுகளுக்கும் கீழ்க்காலெலும்பு (டிபியா) சிம்பெலும்பு (ஃபிபுலா) முறிவுகளுக்கும் இவ்வகையான பாளமாக்கட்டை இடுவர். இது தொடையின் நடுப்பகுதியிலிருந்து தொடங்கி கால், குதி முதலியவற்றின் பின்புறப்போக்கில் கால் விரல்களின் அடிப்பகுதி வரை பரந்திருக்கும்.

உத்தி

மேற்சுட்டிய நீளத்திற்கு 15 செ.மீ. மாக்கட்டுச் சுருளை வைத்து எட்டு அடுக்குகளைக் கொண்ட ஒரு உலர் பாளமாக்கட்டைத் தயாரிக்க வேண்டும். பின்பக்கப் பாளத்தைக் காட்டிலும், 4" குறைந்த நீளத்தில் இரண்டு பக்கப் பாளங்களைத் தயாரிக்க வேண்டும். ஒவ்வொன்றிலும் 6 அடுக்குகள் இருக்க வேண்டும்.

நோயாளி முதுகைச் சாய்த்து அமர வேண்டும். ஒரு துணைவரைக் கொண்டு காலை 12" அளவு படுக்கையிலிருந்து மேலே தூக்கி ஒரு உள்ளங்கையை முழங்காலுக்குக் கீழே கொடுத்து இன்னொரு கையால் கால்விரல்களைப் பிடித்துக் கொள்ள வேண்டும். முழங்காலை 5° மடக்கத்தில் பிடித்து பாதத்தை நடுநிலை அமர்வு நிலையில் வைத்துக் கொள்ள வேண்டும.

நோயாளியின் முழங்காலை ஒரு காம்ஜி மெத்தட்டையின் ஒற்றை அடுக்கால் மூடுக. இன்னொரு மெத்தட்டையால் கணுக்காலையும், குதிங்காலையும் சுற்றி மூடுக. உலர் வலைத் துணிக்கட்டின் ஒற்றை அடுக்கினைக் கால் விரல்களின் அடிப்பகுதியிலிருந்து தொடையின் நடுப்பகுதி வரை உறுதியாக இடுக.

முதல் பாளத்தை நனைத்த பின்னர், பாதத்தின் உள்ளங்கால் மேலிருந்து தொடங்கி, காலின் பின்புறப்பரப்பு வழியாகத் தொடை வரை இட்டு அதைத் தடவி வழுவழுப்பாக்கி காலின் உருவத்திற்கேற்ப வார்ப்படம் செய்ய வேண்டும். குதியின் இருபுறங்களிலும் பாளத்தைக் கீறி, வெட்டுப்பட்ட ஓரங்களைச் சரிவரச் செருகி நாய்க்காதுகளைத் தவிர்க்க வேண்டும். பக்கப் பாளங்களைப் பக்கவுறுப்பின் உட்பக்கத்திலும், வெளிப்பக்கத்திலும், குதிகாலை மூடி இட வேண்டும். காலின் மேல் உள்ள பாளங்களை வழுவழுப்பாக்கி காலின் உருவத்திற்கேற்ப வார்ப்படம் செய்க.

மேலே விளங்கிய சரியான அமர்வு நிலையில் பக்கவுறுப்பைக் கவனமாகப் பிடித்துக் கொண்டு ஈரமான வலைத் துணிக் கட்டுடன் பாளத்தைப் பொருத்த வேண்டும்; ஒரு மணல் பையை முழங்காலின் பின்னாலும், இன்னொரு சிறுபையை கணுக்காலின் பின்னாலும் வைத்துக் காலை அவ்விரு மணல் பைகளின் மேல் இருத்த வேண்டும்.

முழங்கால் கீழ் மட்டப் பாளமாக்கட்டு இடுதல்

கணுக்கால் சிதைவுகளுக்கும், பாதச் சிதைவுகளுக்கும் முழங்கால் கீழ் மட்டப்பாளமாக்கட்டை இடுவர். இது கீழ்க்கால் எலும்புப் புடைப்பின் மட்டத்திலிருந்து பின்புறமாகக் கீழே கெண்டைக்கால்,

கணுக்கால், குதிகால், உள்ளங்கால் வழியாக கால் விரல்களின் அடிப்பகுதி வரை படிந்திருக்கும்.

மேற்சுட்டிய நீளத்திற்கு ஈடாக ஒரு உலர் பாளமாக்கட்டை 15" சுருளைப் பயன்படுத்தி எட்டு அடுக்குகள் கொண்டதாய்த் தயார் செய்க. இரண்டு பாளங்களை ஒவ்வொன்றும் 4 அங்குல நீளக்குறைவுடையனவாய்த் தயார் செய்க. அவற்றைக் காலின் உட்புற வெளிப்புற பரப்புகளில் பயன்படுத்துக.

முதல் பாளத்தை முழங்கால் மடிப்பு ரேகைக்கு 2" அளவு கீழிருந்து கெண்டைக்காலின் பின்புறம் வழியாக குதிங்கால் உள்ளங்கால் வரை இட வேண்டும். பக்கப்பாளங்களை முழங்கால் மேல் பாளமாக்கட்டில் இட்டது போல உட்புறத்திலும் வெளிப்புறத்திலும் இடுக. பாதத்தை நடுநிலை அமர்வு நிலையில், வைத்துக் கொண்டு ஒரு ஈரவலைத்துணிக் கட்டால், வழுவழுப்பாக்கிய பாளங்களைக் காலுடன் பொருத்த வேண்டும்.

குழாய்ப் பாளமாக்கட்டு இடல்

முழங்காலைச் சுற்றி ஏற்படும் சில சிதைவுகளுக்கு குழாய்ப் பாளமாக்கட்டு என்று அழைக்கப்படும் இன்னொரு வகைப் பாளமாக்கட்டை இடுவர். இது தொடையின் மேல் மூன்றாம் பகுதியிலிருந்து கணுக்கால் மூட்டிற்குச் சற்று மேல் உள்ள பகுதி வரை பரந்து இருக்கும். இது மூட்டு கட்டின்றி அசைவதற்கு ஏதுவாகும். கணுக்காலுக்குச் சற்று மேலே காம்ஜி மெத்தட்டையை இட்டுப் பாளமாக்கட்டின் ஓரத்திலிருந்து குதிநாணைப் பாதுகாக்க வேண்டும். பாளத்தை மூன்று பகுதிகளாக, ஒரு பின்புறப்பாளம், அதனைத் தழுவி இருபுறங்களிலும் ஒவ்வொன்றாக இடப்படும் பக்கப்பாளங்கள் என இட வேண்டும். ஒரு ஈரமான வலைத் துணிக்கட்டால், இவற்றைப் பக்கவுறுப்புடன் பொருத்த வேண்டும்.

முழங்கால் மேல் மட்ட முழங்கால் கீழ் மட்டப் பாளமாக்கட்டை முழுமையான மாக்கட்டு வார்ப்புருக்களாக மாற்றல்

பாள மாக்கட்டை இட்டு 3-5 நாட்கள் கழித்து வீக்கம் வற்றுவதற்கு நேரம் கொடுத்து பின்னர் இதைச் செய்ய வேண்டும்.

உலர் பாளம் பக்கவுறுப்பைச் சுற்றியிருக்குமாறு ஒரு துணைவர் இறுக்கமாகப் பற்றிக் கொள்ள நனைத்துப் பிழிந்த 15 செ.மீ. அகல மாக்கட்டுச் சுருளை பக்கவுறுப்பைச் சுற்றி; கால் விரல் மட்டத்திலிருந்து தொடங்கி மேல் நோக்கிப் பாளத்தின் உச்சி வரை இட வேண்டும். வார்ப்புருவை நன்கு மெருகூட்டி அதில் ஒரு படிவப் பென்சிலால் தேதியைக் குறிக்க வேண்டும்.

M.N. ***முடநீக்கியல் அறுவை மருத்துவமனை*** **(M.N.O.H)** ***மாக்கட்டு***

கீழ்க்கால் எலும்பு (டிபியா) முறிவுகளுக்குரிய மூடுமுறைச் சிகிச்சையில் தரமான முழங்கால் மேல் மட்ட மாக்கட்டு வார்ப்புருக்ககளை முதன்மை மாக்கட்டு வார்ப்புருவாக இடுவர். பளுத்தாங்கும் நிலையை அடைந்தவுடன் M.N.O.H. வகை மாக்கட்டு வார்ப்புருவை இடுவர். நம்நாட்டு நோயாளிகளுக்குக் காலணி இன்றி நடந்தே பழக்கமாகி இருப்பதால் அது நடப்பதற்கேற்ற வார்ப்புருவாக வசதியாக இருக்கும். இவ்வார்ப்புருவில் (M.N.O.H.) மாக்கட்டு உள்ளங்காலை மூடாது. நோயாளி நேரடியாக உள்ளங்காலில் பளுத்தாங்க இயலும் (படம் 6.8) பின்னர் நடக்கும் பாணியில் பளுத்தாங்கு பருவத்தில் பாதத்தை 20° அளவில் மேல்தளத்தில் மடங்க வைத்துக் கீழ்க்காலெலும்பு உடம்போடு சேர்ந்து முன்னோக்கி அசைய வேண்டியிருக்கும். கீழ்க்கால் எலும்புக்கு 90° நேர் கோணத்தில் பாதத்தைப் பற்றும் மாக்கட்டு வார்ப்புருவுடன் நடப்பது வசதியாக இருக்காது. அது கணுக்கால் மூட்டு மட்டத்தில் வலியை விளைவிக்கும்.

முழங்கால் கீழ் நடை மாக்கட்டு வார்ப்புருவை இடும்போது கணுக்காலை 20° மேல் தள மட்டத்தில் வைத்து இருப்பர். மாக்கட்டு அமர்ந்தவுடன் உள்ளங்காலின் மேலுள்ள மாக்கட்டை வெட்டியெடுத்து விடுவர். பாதத்தின் மேல் தள உள்ளங்கால் எலும்புகளின் மேல் உள்ள மாக்கட்டையும் நீக்கி ஓரங்களை வழுவழுப்பாக்க வேண்டும். (படம் 6,8) நடக்கும் போது சற்றே மேல்தள மடக்க அமர்வு நிலையில் உள்ள மாக்கட்டு கீழ்க்கால் எலும்பை முன்புறமாக ஊசலாட அனுமதிக்கும். முழுப்பளுவும் பாதத்தின் உள்ளங்காலில் இடப்படுகிறது. இதனால் முறிவிடத்தில் அழுத்தம் ஏற்படுகிறது. நோயாளி இயல்பாக உள்ள பக்கத்திலும் காலணி இன்றி இருக்க வேண்டும்.

கலைச்சொற் பட்டியல்

Concertina fashion	சீராக
constrict	இறுக்கும்
copying Pencil	படிவப்பென்சில்
Dog ears	நாய்க்காதுகள்
Exothermic reaction	வெப்ப உமிழ்வினை
Gamjee Pad	கம்ஜி மெத்தட்டை
Hydrated calcium sulphate	நீரேற்ற கால்சியம் சல்பேட்
Local edema	வரையறைக்குட்பட்ட நீர்வீக்கம்
M.P. Joints	உள்ளங்கை விரல் மூட்டுகள்
nuckles	விரல் முட்டிகள்
Popliteal crease	முழங்கால் மடிப்பு ரேகை
Position of function	பணி நிலை
primary health centres	முதனிலைச் சுகாதார மையம்
readymade plaster of paris	தயார் நிலை மாக்கட்டு
slit	கீறுதல்
solidifies	திடப்பொருளாதல்
stance phase of the gait	நடக்கும் பாணியின் பளுத்தாங்குப் பருவம்
Tendo Achilles	குதி நாண்
tibial tubercle	கீழ்க்கால் எலும்புப்புடைப்பு
Tube plaster slab	குழாய்ப் பாளமாக்கட்டு
Unhydrous gypsum	நீரற்ற ஜிப்சம்

பின்னிணைப்பு 2

இழுவைக்குப் பயன்படும் பொதுவான அணைவரி

1. தாமஸ் அணைவரி

தொடையெலும்பு முறிவுகளுக்கும், கீழ்ப்பக்கவுறுப்புகளில் ஏற்படும் பிற பல சிதைவுகளுக்கும் சிகிச்சை அளிப்பதில் லிவர்பூலைச் சேர்ந்த ஹயுஓவன் தாமஸ் வடிவமைத்த தாமஸின் படுக்கை முழங்கால் அணைவரியே மிகவும் பயனுள்ளதாகும். இடை, முழங்கால, போன்ற உறுப்புகளில் ஏற்படும் நோய்களுக்கு அசைவின்மையும், இழுவையும் தேவைப்படும் போதும் இதனைப் பயன்படுத்துவர். இந்த அணைவரியில் ஒரு நீள வெளிப்புறக்கோலும், ஒரு சிறிய உட்புறக்கோலும், ஒரு முட்டை வடிவ வளையமும் இருக்கும். இவ்வளையம் உட்கோலுக்கு 120° கோணத்தில் அமைக்கப் பட்டிருக்கும். (படம் பி.இ. II.1)

தாமஸ் சிம்பினை எந்த ஒரு கிராமத்திலும் ஒரு இரும்புத் தட்டான், தோல் தொழிலாளி முதலியோரின் உதவியால் செய்து விடலாம். இவற்றைப் பின்வரும் நான்கு பயனுள்ள அளவுகளில் சிறிய மருத்துவமனைகள் அல்லது முதனிலைச் சுகாதார மையங்கள், அல்லது சமூக நல மையங்களில் பயன்படுத்துமாறு செய்ய முடியும்.

அளவு	வெளிக்கோல்	உட்கோல்	வளையத்தின் சுற்றளவு
I	120 செ.மீ.	105 செ.மீ.	100 செ.மீ.
II	115 செ.மீ.	100 செ.மீ.	85 செ.மீ.
III	70 செ.மீ.	60 செ.மீ.	75 செ.மீ.
IV	60 செ.மீ.	50 செ.மீ.	65 செ.மீ.

கோல்களும், வளையங்களும் 3/8" அளவு (10 மி.மீ.) விட்டமுள்ள மெல்லியல் ஸ்டீலினால் செய்யப்படும். வளையத்தை ஒட்டுக் கம்பளத்தால் மெத்தட்டை இட்டுத் தோலால் மூடுவர். வெளிக்கோலையும் உட்கோலையும் முட்டை வடிவ வளையத்தின்

இரு புறங்களிலும் மைய இடங்களில் பற்ற வைப்பர். இது அணைவரியினை வலது காலுக்கும், இடது காலுக்கும் பயனுள்ளதாக்கும். அணைவரியின் கீழ்முனையின் மாறுதாழில் ஒரு வெட்டுத்தடம் இருக்கும். (படம் 5.20)

அணைவரியினை இழுவையில்லா அசைவின்மைக்குப் பயன்படுத்தும்போது வளையத்தின் பின்பாதியை நீக்கி மாற்றியமைக்க இயலும். (ஹோட்ஜன்)

தாமஸ் அணைவரியினைப் பயன்படுத்தித் தோல் இழுவை இடுதல்.

சிதைந்த காலினை அசைவின்றி இருத்த தாமஸ் அணைவரியினைத் தோல் இழுவையுடன் இடுவது எப்படி என்று அறிந்து கொள்வது முக்கியமானது. இது தொடையெலும்பின் (ஃபீமரின்) கண்டப்பகுதி முறிவு அல்லது தண்டுப்பகுதி முறிவு, முழங்காலைச் சுற்றி ஏற்படும் முறிவுகள், கீழ்க்கால் எலும்பு முறிவுகள் முதலியவற்றிற்குரிய முதலுதவிச் செயல்முறையாகப் பயன்படும். தொடையெலும்பிற்கு ஏற்படும் பல முறிவுகளுக்குரிய ஒழுங்கான சிகிச்சையிலும் இது பயன்படுத்தப்படுகிறது. இடை மூட்டின் கடும் மூட்டழற்சிச் சிகிச்சையிலும் இவ்விழுவையைப் பயன்படுத்தலாம்.

உத்தி

1) சரியான அளவுள்ள தாமஸ் அணைவரியினைத் தேர்ந்தெடுக்கவும், சிதையாத பக்கவுறுப்புக்குள் அதை நுழைத்து நீளத்தைச் சோதிக்கவும், முழுமையாகக் காலை உள்ளே நுழைத்த பின்னரும் பாதத்திற்கு அப்பால் 12 அங்குலங்களுக்கு அவ்வணைவரி முன் நீட்டிக் கொண்டிருக்க வேண்டும்.

2) ஆறு அங்குல அளவு அகலமான துணித் தொங்கல்களால் உட்கோலை இருமுறை சுற்றி மூடி வெளிக்கோலின் போக்கில் காப்பூசிகளால் பொருத்த வேண்டும். மேலே உள்ள துணித்தொங்கல் இறுக்கம் இல்லாமல் தொய்வுடன் இருக்க வேண்டும். ஏனெனில் அது இறுக்கமாக இருந்தால் வளையப் பகுதியில் பாதி அளவினைக் குறைத்துவிடும்.

3) முழங்காலுக்கடியில் கையினால் ஆதாரம் கொடுத்துக் கணுக்காலுக்கு இழுவையிட்டுக் கையினால் பற்றிக் கொண்டு பக்கவுறுப்பை மெதுவாக உயர்த்தி ஓய்விருக்கையில் நீளவாக்கில் வைக்கப்பட்ட இரு தலையணைகளில் வைக்க வேண்டும்.

4) இடுப்பிலிருந்து கணுக்கால் வரை தொடையிலும், காலிலும் முடிநீக்குக. தொடையின் பின்புறத்தை முடிநீக்க வேண்டிய தேவை இல்லை.

5) 10 செ.மீ. அகலக் கட்டுத்துணியைப் பயன்படுத்தி ஒட்டுக் கட்டுப் பட்டைகளைத் தயாரிக்க வேண்டும். வெளிப்பட்டை தொடையெலும்புப் பெரும்புடைப்புக்கும், கணுக்காலுக்கும் இடைப்பட்ட தூரத்தைக் காட்டிலும் 3" குறைவாக இருக்க வேண்டும். 24" நீள பருத்தித் துணி நாடாவை ஒவ்வொரு ஒட்டுக் கட்டுப்பட்டையின் மடித்த முனை வழியாக உள்ள துளை வழியே இறுக்கமாகக் கட்ட வேண்டும்.

6) குதி நாணை அழுத்தத்திலிருந்து பாதுகாக்க ஒரு மெத்தட்டையைக் கணுக்காலைச் சுற்றி இடுக.

7) வெளிப்புறப்பரப்பில் தொடையெலும்புப் பெருமொட்டு மட்டத்திலிருந்து கணுக்கால் வரை (டிங்சர் பென்சாயினை) சாம்பிராணித் தைலத்தைத் தடவ வேண்டும்.

8) நீள ஒட்டுப் பட்டையை கால், தொடையின் வெளிப்புறப்பரப்பில், நடுவெளி அமர்வு நிலைக்குச் சிறிது பின்புறத்தில் இடுக.

9) அங்ஙனமே சிறிய பட்டையை உட்புறத்தின் போக்கில் சிறிதே காலின் உள்முன்புறத்தில் இடுக.

10) ஒரு துணைவர் பக்கவுறுப்பினை கணுக்காலில் பற்றிக் கொண்டு இழுவை இடும்போது இன்னொரு துணைவர் பக்கவுறுப்புக்கு முழங்காலிலும், தொடையிலும் ஆதாரம் கொடுக்க வேண்டும்.

பக்கவுறுப்பைத் தலையணைகளிலிருந்து தூக்கிவிட வேண்டும்.

11) காலைச் சுற்றி 4" வட்டக்கட்டினை கணுக்கால் மட்டத்திலிருந்து தொடங்கி மேலே கீழ்க்கால் எலும்புப் புடைப்பு வரை இடுக. ஒட்டும் கட்டுப் பட்டையை கால் துண்டுடன் பொருத்துக.

12) தொடையில் ஒட்டுப்பட்டையைப் பொருத்துவதற்காக தொடைக்கு 6" வட்டக்கட்டினை முட்டிச் சிப்பிக்கு சற்று மேலே தொடங்கி மேலே இடுப்பு வரை நீட்டிக்கவும்.

13) தேவையான இடங்களில் துணித் தொங்கல்களுடன் கூடிய தாமஸ் அணைவரியினை இப்போது மென்மையாக தகுந்தபடி கைகளை மாற்றித் தொடர்ந்து ஆதாரம் கொடுத்துப் பக்கவுறுப்பில் மாட்டி விடுக.

14) வளையம் அரையினைச் சுற்றி சொகுசாகப் பொருந்துமாறு அணைவரியினைத் தள்ளி பக்கவுறுப்பைத் தொங்கல்களில் மென்மையாகக் கீழே விட வேண்டும்.

15) நாடாக்களை கோல்களைச் சுற்றி எடுக்கவும். வெளி நாடா வெளிக்கோலின் மேல் சென்று மேலே திரும்பியும், உள்நாடா உள்கோலின் பின்னர் சென்று வெளிப்புறம் திரும்பியும் சுற்றி அமைய வேண்டும்.

16) அணைவரியின் முனையினை மார்பிலோ, அடிவயிற்றிலோ தாங்கிக் கொண்டு, நாடாக்களின் மேல் இழுவை இட வேண்டும். வளையத்தை நன்கு இழுத்துப் பொருத்துக. நாடாக்களைக் கோல்களின் குறுக்கே அங்குமிங்குமாகக் கொண்டு சென்று முடிவில் அவற்றைச் சிம்பின் முனையில் மாறுதாழுடன் இறுக்கமாகக் கட்டுக.

நாடாக்களை அவை முதலில் குறுக்காக மாறிச் செல்லும் இடத்தைச் சுற்றி எடுத்துச் சென்று முனைகளை அணைவரியின் மாறுதாழின் மேல். இறுக்கமாகக் கட்டி மேலும் இழுவை இடுக. முதல் ஒன்றிரு வாரங்களில் இழுவை தளர்ந்து போகுமாதலால் அதனை இறுக்கமாகக் கட்ட தினமும் மேற்சுட்டியபடி இரண்டாம் இறுக்கச் செயல் முறையைப் பயன்படுத்துவர்.

17) முழங்காலுக்குப் பின்னால் ஒரு பஞ்சு மெத்தட்டையை வைக்கவும். கணுக்காலுக்குப் பின்னால் சிம்பெலும்பின் கண்டப்பகுதிப் போக்கில் ஒரு கட்டுத் துணிச் சுருளை வைக்கவும். இதன் மூலம் வெளிமுழங்கால் நரம்பினை (பொப்லிடியல் நரம்பு) வெளிக்கோலினால் அழுத்தப்படுவதினின்றும் பாதுகாக்கலாம்.

18) கணுக்காலிலிருந்து முழங்கால் வரை காலை அணைவரியுடன் பொருத்த ஒரு வட்டக்கட்டினை இடுக. ஒரு தனி 6" கட்டினை இட்டு, தொடையை அரை வரை அணைவரியுடன் பொருத்துக.

19) அணைவரியின் நுனியை ஒரு மணல்பை அல்லது தலையணை மேல் வைக்கவும். குதிங்கால் ஓய்விருக்கையை விட்டு மேலே 6" உயரத்தில் இருக்க வேண்டும். இதன் மூலம் புட்டப்பகுதியில் வளையத்தின் பின்புறப்பாதி அழுத்துவதினின்றும் பாதுகாக்கலாம். அணைவரி கட்டப்பட்ட கோல் கட்டிலின் பாதமுனைப் பகுதியில் இருக்கும்படியாக நோயாளியை படுக்கைக்கு மாற்றவும். கட்டிலின் பாதமுனை 9" உயரக் கட்டைகளின் மேல் வைக்கப்பட்டு உயர்த்தப்பட வேண்டும்.

சிதைந்த கால் இயல்பாக வெளிப்புறமாகச் சுழன்ற அமர்வு நிலையில் சுருண்டிருக்க முற்படும். வெளிப்பின்புறமாகவும், உள்முன் புறமாகவும் இழுவைப் பட்டைகளை இடுவதும், முதலில் குறுக்காக மாறிச் செல்லும் நாடாக்களை கோல்களையும், முழங்காலின் வெளிப்புறத்தில் உள்ள பஞ்சு மெத்தட்டைகளையும் சுற்றி எடுத்துச் செல்லும் முறையும், காலை நடுவு நிலை அமர்வு நிலையில் வைத்திருக்க உதவும். அத்துடன் வெளி முழங்கால் நரம்பின் மேல் அழுத்தத்தையும் தவிர்க்க முடியும். இவ்வாறு இடப்படும் அணைவரி எந்த ஒரு அணைவரிக்கும் உரிய இழுவைக் கொள்கைகளைத் திருப்திப்படுத்த வேண்டும். அவை பின்வருமாறு:-

a) இழுவை எதிர்பார்த்த விளைவினை ஏற்படுத்த வேண்டும்.

b) அது பாதுகாப்பானதாகவும், அழுத்தப்புண், நரம்பு உணர்வுக்கேடு (வாதம்) போன்ற சிக்கல்களைத் தவிர்ப்பதாகவும் இருக்க வேண்டும்.

c) நோயருக்கு வசதியானதாக. அமைய வேண்டும்.

போலர் ப்ரான் அணைவரி (படம் பி. இ II 2)

இது காலைத் துணித் தொங்கல்களின் ஆதாரத்தில் வைக்க செங்குத்துக் கோல்களின் மேலே பற்ற வைக்கப்பட்ட கோணச் சட்டங்களைக் கொண்டது. இழுவைச் செயற்பாட்டில் பயன்படுத்துவதற்காக 3 அல்லது 4 கப்பிகள் உண்டு. இது தொடையெலும்பு முறிவுச் சிகிச்சைக்குப் பயன்படும்.



படம் பி.இ. II. 1

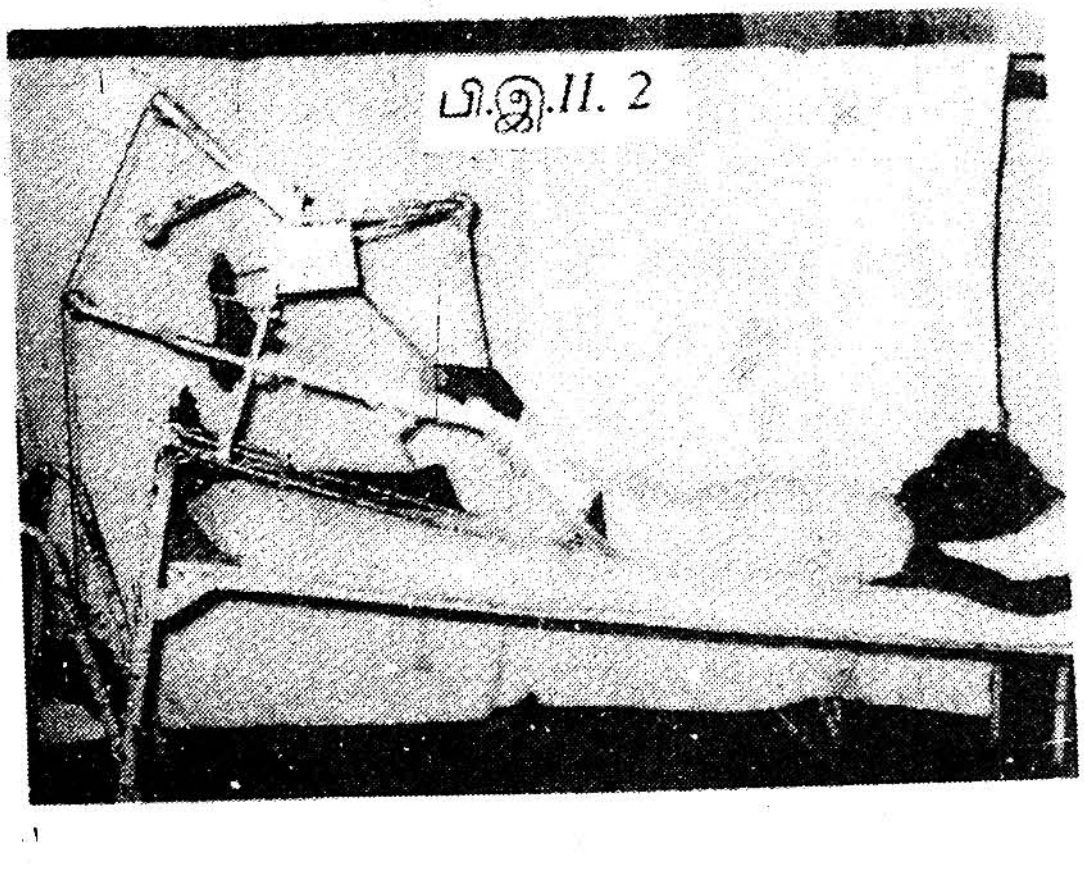

படம் பி.இ. II. 2

கலைச்சொற் பட்டியல்

Adhesive plaster stripes	ஒட்டுக்கட்டுப் பட்டைகள்
Bisecting point	மைய இடம்
Couch	ஓய்விருக்கை
cross bar	மாறுதாழ்
Felt	ஒட்டுக் கம்பளம்
Mild steel	மெல்லிய ஸ்டீல்
Notch	வெட்டுத் தடம்
Pulley	கப்பி
Safety pin	காப்பூசி
Second tightening	இரண்டாம் இறுக்கச் செயல்முறை
Tincture Benzoine	டிஞ்சர் பென்சாயின்/ சாம்பிராணித்தைலம்
Weld	பற்றவைத்தல்

பின்னிணைப்பு 3

பொதுவான உறுப்புத்தரிப்பு, பக்கவுறுப்புப் பொருத்த உத்திகள்

பின்வரும் பொதுவான உறுப்புத்தரிப்பு உத்திக்ள கீழே விளக்கப்படுகின்றன.

1. முழங்கால் மேல் மட்ட உறுப்புத்தரிப்பு.
2. முழங்கால் கீழ்மட்ட உறுப்புத்தரிப்பு.
3. சைம் உறுப்புத்தரிப்பு.
4. முழங்கை மேல் மட்ட உறுப்புத்தரிப்பு
5. முழங்கை கீழ்மட்ட உறுப்புத்தரிப்பு
6. விரல் உறுப்புத்தரிப்பு

முழங்கால் மேல்மட்ட உறுப்புத்தரிப்பு

தொடையெலும்பின் கீழ்முனை அல்லது கீழ்க்கால் எலும்பின் மேல் முனையில் கேடு விளைக்கும் புற்றுக்கழலை இருந்தால் முழங்கால் மேல் மட்ட உறுப்புத் தரிப்புகளை பொதுவாகச் செய்வர்.

எஞ்சிய துண்டின் நீளம்

தொடையெலும்புப் பெருமொட்டிலிருந்து எட்டு முதல் பத்து அங்குல நீளம் இருப்பதே சிறந்தது. கூடியவரை குறைந்த அளவு நீளம் ஐந்து அங்குலமாவது இருக்க வேண்டும். (படம். பி.இ. III-1)

மடிப்புத் திட்டம்

சம அளவிலான முன்புற, பின்புற மடிப்புகளைப் பயன்படுத்தலாம். உணர்வகற்றியைக் கொடுத்து, குருதியோட்டத் தடைக்கட்டு இட்டபின்னர் நோயாளியை அமர்வு நிலையிலிருத்தி அப்பகுதியை ஒழுங்கு செய்யவும். தொடையெலும்புப் பெருமொட்டிலிருந்து பத்து அங்குலங்கள் அளந்து ஊசியாலோ அல்லது மலை நீலக் கடுங்குச்சியாலோ அடிமட்டத்தில் குறுக்குக் குறி இடவும்.

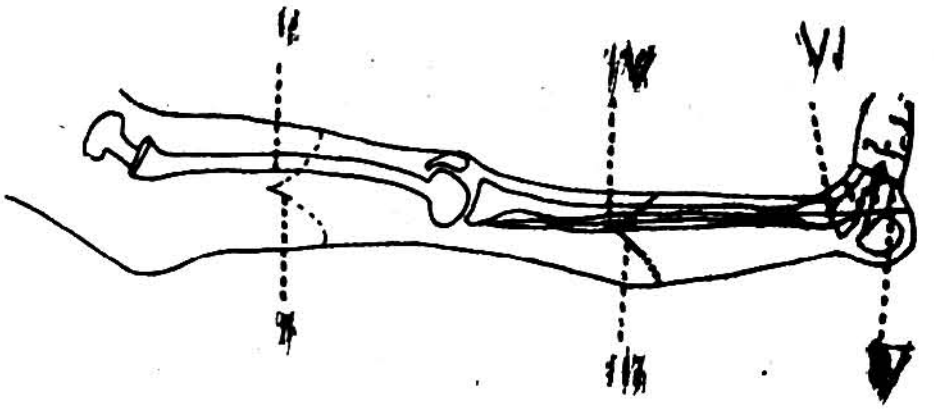

பொதுவான உறுப்புத்தரிப்புக்குரிய மட்டங்கள்

1. முழங்கால் மேல்மட்ட உறுப்புத்தரிப்பு
2. முழங்கால் கீழ்மட்ட உறுப்புத்தரிப்பு
3. சைம் உறுப்புத்தரிப்பு
4. கணுக்கால் மேல்மட்ட உறுப்புத்தரிப்பு
5. கணுக்கால் கீழ்மட்ட உறுப்புத்தரிப்பு
6. விரல் உறுப்புத்தரிப்பு

படம் பி.இ. III. 1

இதுவே எலும்பு வெட்டுத்துண்டின் மட்டமும், மடிப்பின் அடிமட்டமும் ஆகும். ஒரு தூய்மையான நூலைப் பயன்படுத்தி இம்மட்டத்தில் தொடையில் சுற்றளவை அளக்கவும். அந்நூலினை மூன்று சம பங்குகளாக வெட்டவும். இந்த அளவே தொடையின் விட்டம் ஆகும். இந்த விட்டத்தின் அளவில் பாதியே ஒவ்வொரு மடிப்பின் நீளமாக அமைய வேண்டும். நூல்துண்டினைப் பயன்படுத்தி மடிப்பு உச்சிநுனியை மீண்டும் ஒரு ஊசியினால் குறித்துக் கொள்ளவும். தொடையின் உட்பரப்பிலும், வெளிப்பரப்பிலும் மடிப்பின் அடிமட்டத்தில் நடுவிடப் புள்ளியைக் குறிக்கவும்.

அறுப்பு

குறிக்கப்பட்ட புள்ளியிடத்தில் உட்பக்கத்தில் அறுக்கத் தொடங்கவும். தொடையின் உட்பக்கத்தில் தோலைச் செங்குத்தாகக் கீழே சற்றே சாய்வுடன் அறுத்துப் பின்னர் வெளித்திரும்பித் தொடையின் உட்புறப்பக்கத்தில் குறுக்கே, மடிப்பின் உச்சி நுனிக்குறி மட்டத்தில் அறுக்கவும். வெளிப்பக்கத்தினைச் சேர்ந்தவுடன்

வெளிப்பக்கத்தில் குறியிட்ட தொடையின் நடுவிடப் புள்ளியைச் சேருமாறு மோனோக்கித் திருப்பவும். இது முன்புற மடிப்பாக அமையும். இந்த முறையில் தொடையின் பின்புறப் பக்கத்தில் அறுத்து பின்புற மடிப்பினை உயர்த்தவும். மூலைகளில் திரும்பும்போது அம்மூலையை இலேசாக வட்டவடிவு உடையதாக்கவும். மடிப்புகளை எலும்பு வெட்டுத்துண்ட மட்டத்திற்கு மேலே உயர்த்தவும். இது வட்டமாக்கப்பட்ட மூலைகளை உடைய இரண்டு செவ்வக மடிப்புகளைத் தரும்.

பக்கவுறுப்பு நீக்கம்.

அடுத்துத் திசுத்தகட்டிலும், தசையிலும் தோல் வெட்டிற்கு அரை அங்குலம் முதல் ஒன்று வரை மேலே வெட்டத் தொடங்கி எலும்பு மட்டம் வரை கீழே கொண்டு செல்லவும். மடிப்புகளின் கீழ்முனையில் உள்ள தசைத் திரளைக் குறைக்குமாறு கீழுள்ள ஒரு அங்குலத்தைச் சரிவாக்கித் தசைமடிப்பில் வெட்ட வேண்டும். தசைமடிப்புகளை உயர்த்தி தொடையெலும்பின் தண்டினைச் சுற்றி முழுவதும் எல்லா நரம்பு, இரத்த நாள உருக்களையும் எலும்பு வெட்டுத்துண்ட மட்டம் வரை வெட்டி ஒதுக்க வேண்டும். எலும்புறையில் எலும்பு வெட்டுத்துண்ட மட்டத்திற்கு ஒரு அங்குலம் கீழே வட்டமாக வெட்டி எலும்பு உறையிலிருந்து ஒரு கட்டுப்பட்டையைத் தூக்கி உயர்த்தவேண்டும். ஒரு பெரிய கவலிகைத் துண்டினை வெளித்தெரியும் தண்டினைச் சுற்றிச் செல்லப் பயன்படுத்தி மேல் மட்டத்திலுள்ள மென்திசுக்களையெல்லாம் மூடிப் பின்னிழுக்க வேண்டும். உறுப்புத்தரிப்பு ரம்பம் ஒன்றினால் முதலில் குறிப்பிட்ட எலும்பு வெட்டுத்துண்ட மட்டத்தில், எலும்புறைக் கட்டுப்பட்டையை மேலே தள்ளிய பின்னர் நேராகக் குறுக்கே வெட்டவேண்டும். இதன் மூலம் பக்கவுறுப்பை முழுமையாக உடலிலிருந்து பிரித்துவிடலாம். (படம். பி.இ.III.2)

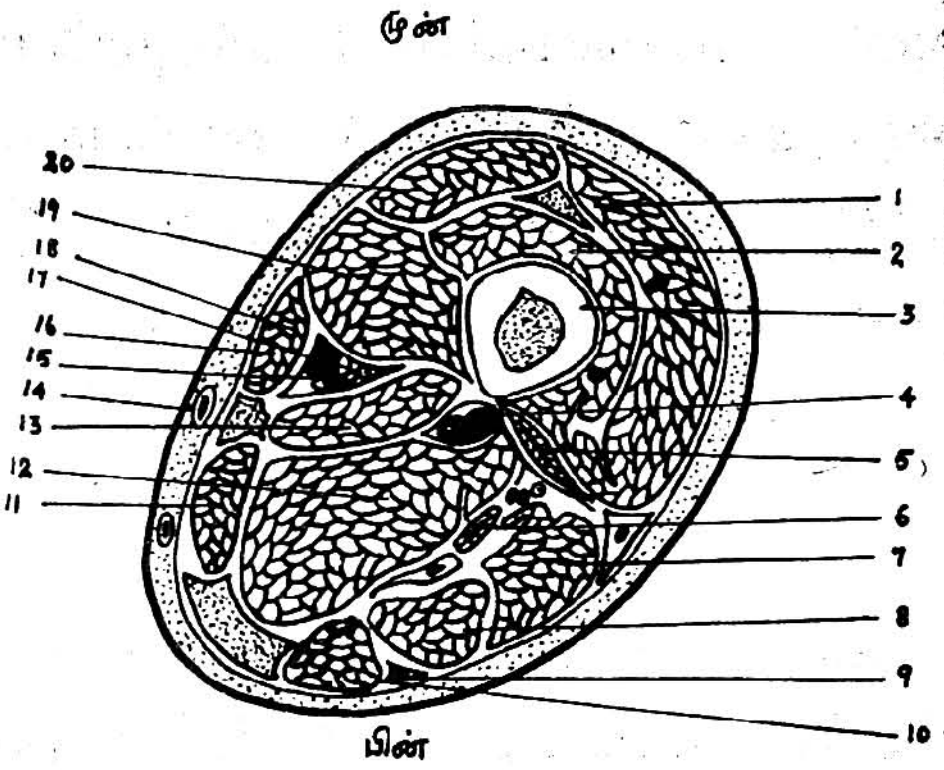

1. கால் நீட்டி வெளித்தசை
2. கால் நீட்டி இடைத்தசை
3. தொடையெலும்பு
4. ஆழத்தமனியும் சிரையும்
5. தொடை இருதலைத்தசையின் சிறு தலைப்பு
6. இடுப்பு தொடை நரம்பு
7. தொடை இருதலைத்தசையின் நீளத்தலைப்பு
8. அரை டென்டினாசஸ்
9. தொடைப்பின்புற நரம்பு
10. அரை மெம்ப்ரேனாசஸ்
11. தொடை ஒடுக்கி முழங்கால் மடக்குத்தசை
12. ஒடுக்குப் பெருந்தசை
13. ஒடுக்கு நீளத்தசை
14. நீளப் பளிங்குச்சிரை
15. தொடைச்சிரை
16. தொடைத்தமனி
17. பெரிய பளிங்கு நரம்பு
18. தொடைகால் மடக்குத் தசை
19. கால் நீட்டி உள்தசை
20. தொடைத் தலைப்புத்தசை

படம் பி.இ. III. 2

தொடைத்தமனி, தொடைச்சிரை முதலியவற்றின் வெட்டுப்பட்ட முனைகளைக் கண்டறிக. அவற்றைத் தனியாகப் பிரித்தறுத்துத் தனித்தனியாக ஒரு அங்குல இடைவெளியுடன் இரண்டு மட்டங்களில் பட்டிழையால் கட்டி முடியவும். அங்ஙனமே ஆழத்தமனி, ஆழச்சிரை முதலியவற்றையும் பிரித்தறுத்து எடுத்துக்கட்டி முடியவும். இடுப்புத்-தொடை நரம்பினைக் கண்டறிந்து அதன் வெட்டுப்பட்ட முனையைக் கீழே இழுத்து, கூடியவரை உயரத்தில் நேராக வெட்டிப் பின்னிழுக்க விட்டு விடவும். குருதியோட்டத் தடைக்கட்டைத் தளர்த்தி ஏதேனும் சிறிய நாளங்களில் குருதி வழிந்தால் அவற்றையும் கட்டி முடியவும். ஒரு எலும்புஃபைல் மூலம் எலும்பு முனையின் வெட்டுப்பரப்பை வழவழப்பாக்கவும். எலும்பு முனைகளை மறைத்து தசைகளை அடுக்கி மூடுக. ஆழ்திசுத் தகட்டைத் தசை அடுக்கின் மேலே மூடுக. தோலை மூடுங்கால் ஒரு வழுவழுப்பான முனை சிறிது தொய்வுடன் மூலைகளில் நாய்க்காதுகளின்றி அமைய வேண்டும். எஞ்சிய துண்டின் மேல் ஏராளமான கம்ஜி மெத்தட்டையை வைத்து அழுத்தக் கட்டிடுக.

இப்பழையமுறை மூடல் வகைகளில் எஞ்சிய துண்டினை அசைக்கும்போது தசை அடுக்குகள் முன்னும் பின்னும் வழுகுவதுண்டு. சமீப காலத்தில் எஞ்சிய துண்டின் பணியை மேம்படுத்த தசையிறுக்கி அறுவை உத்தியைப் பயன்படுத்துகின்றனர். எஞ்சிய துண்டின் எலும்பிய நுனியில் வெட்டுப்பட்ட தசைகளைச் செருகி வைப்பது இதிலடங்கும். இதன் மூலம் தசைகள் நன்கு செயலாற்றவும், எஞ்சிய துண்டிற்கு இயங்குதிறன் அளிக்கவும், கட்டுப்படுத்துவும் இயலும். எலும்பின் வெட்டுப்பட்ட முனைக்கருகில் சில துளைகளைத் துருவ வேண்டும். வெட்டிய முனையின் குறுக்கே தசைகளை இழுத்து, துருவிய துளைகளைப் பயன்படுத்தி எலும்போடு சேர்த்துத் தையலிடுக. இது அகணிக் கால்வாயை மூடுபுழையாக மாற்றுகிறது. இயல்பான குருதி ஓட்டச் செயற்பாட்டை மீட்டளிக்கிறது. எஞ்சிய துண்டில் நீர்வீக்கத்தைத் தடுக்கிறது. மொத்தத்தில் உடற்கூறடிப்படையிலும், தோற்றச் செயற்பாடு அடிப்படையிலும் உறுப்பின் நல்ல எஞ்சிய துண்டு கிடைக்கிறது. ஒரு தொடர் உறிஞ்சு வடிகால் நன்கு ஆறுவதை மேம்படுத்துகிறது.

அறுவைக்குப்பின் மேலாண்மை

உறுப்பின் எஞ்சிய துண்டிற்குரிய தன்னூக்க உடற்பயிற்சிகளை முற்கூட்டிச் செய்வது; எஞ்சிய துண்டிற்கு அணைவரி ஏதும் இடவேண்டிய தேவையை நீக்கும். வடிகாலை நாற்பத்து எட்டு மணி நேரம் கழித்து நீக்கிவிடவேண்டும். தையல்களை இரண்டு வாரம் கழித்து நீக்கலாம். நெகிழ் அழுத்தக் கட்டும், எஞ்சிய துண்டிற்குரிய பயிற்சிகளும் தரவேண்டும். நான்கு முதல் ஆறு வார கால அளவுக்குள் செயற்கைப்பக்கவுறுப்புப் பொருத்தத்தை ஏற்றுக்கொள்ளக்கூடிய தகுந்த நல்ல துண்டைத் தரும்.

முழங்கால் மேல்மட்டச் செயற்கை உறுப்புப் பொருத்தம்

மரபு வகைப்பட்ட முழங்கால் மேல்மட்டச் செயற்கை உறுப்புப்பொருத்தம்; ஒரு கூம்பு வடிவக்கிண்ணம், தொடைத்துண்டு, முழங்கால் மூட்டு, கீழ்க்காலெலும்பு விளிம்புத்துண்டு, கணுக்கால் மூட்டுடன் மரப்பாதமும் அடங்கியது. இது ஒரு இடுப்புக் கச்சையாலோ

அல்லது தோல்பட்டையாலோ தொங்க விடப்படும். கிண்ணத்தை எஞ்சிய துண்டுடன் பொருத்துவது மேலும் துல்லியமாகி விடுவதால் தொங்கல் சாதனங்கள் அதற்கேற்ப மிகமிகச் சுருக்கமானவை ஆகிவிட்டன

இன்றையக் கிண்ணம் குறுக்கு வெட்டுத் தோற்றத்தில் நாற்பக்க வடிவுடையதாய் இருக்கும். இது தொடை மேல் முனையின் குறுக்கு வெட்டுத் தோற்றத்தை ஒத்து ஒரு இடுப்பு சார் இருக்கையுடன் காணப்படும். எஞ்சிய துண்டின் தோலுடன் கிண்ணத்தின் தொடர்பு முழுமையானதாகவும், நெருக்கமாகப் பொருத்துவதாகவும் இருக்க வேண்டும். உறிஞ்சு கொள்கையைப் பயன்படுத்தி அது மேலும் சொகுசாகப் பொருந்துமாறு செய்யவேண்டும். ஒரு வழிக்காற்று இதழ் ஒன்றை கிண்ணத்தில் முன்புறச் சரிவில் வைத்து; எஞ்சிய துண்டு கிண்ணத்துள் அமிழும்போது காற்று வெளியேறுவதால் அங்கு ஒரு வெற்றிடம் உருவாகும். இத்தகு உறிஞ்சு கிண்ணத்தைப் பயன்படுத்தினால் நடைமுறையில் தொங்கல் சாதனத்தின் தேவை ஏற்படாது இந்தியாவில் பயன்படுத்தப்படும் முழங்கால் மூட்டில், இயக்கப் புனைவு இருக்கிறது. இது நடையின் பளுத்தாங்கு கட்டத்தில் நிலைத்தன்மையையும், ஊசல் கட்டத்தில் கட்டுப்பாட்டையும் நல்கும். இதைக் காட்டிலும் நுண்ணயமாக்கப் பட்ட நீராற்றல் சார்ந்த அல்லது வளியாற்றல் சார்ந்த கட்டுப்பாடுகளான ஊசல் கட்டக் கட்டுப்பாடுகள் அமைந்தனவும் கிடைக்கின்றன.

இங்கு சொல்லப்பட்ட எல்லா வகைகளின் பயன்பாட்டாலும் கூட உறுப்புத்தரிக்கப்பட்டவர் தரையில் சம்மணமிட்டு அமரவோ, அல்லது இந்திய வகைக் கழிப்பறையில் குத்த வைக்கவோ இயலாது. சென்னை, டில்லி, ஜெய்ப்பூர் முதலிய பெருநகரங்களிலுள்ள செயற்கை உறுப்பு மையங்களில் உறுப்புத் தரிக்கப் பட்டவர் தரையில் சம்மணமிட்டு அமர்வதற்கேற்ப சில மாற்று அமைப்புகள் படிப்படியாகத் தோன்றியுள்ளன.

முழங்கால் கீழ்மட்ட உறுப்புத்தரிப்பு

இது பல்வேறு நிலைகளில் நடத்தப்படும் மிகப் பொதுவான

உறுப்புத்தரிப்புகளில் ஒன்றாகும். இவ்வுறுப்பு நீக்கத்தின் மட்டம் முழங்கால் மூட்டினை விட்டு வைப்பதால் முழங்கால் மேல்மட்ட உறுப்புத்தரிப்பின் விளைவைக் காட்டிலும் நடமாட்டத்தை மிகமிக எளிதாக மீட்டளிக்க முடியும். இதனால் கிருமித்தாக்கமுள்ள; அல்லது கிருமித்தாக்கமற்ற குருதியோட்டப் பற்றாக்குறை, சர்க்கரை நோய் முதலிய சிக்கல்களுள்ள நோயருக்கு முழங்கால் மூட்டைக் காப்பாற்றும் எல்லா வகை முயற்சிகளையும் மேற்கொள்ள வேண்டும்.

எஞ்சிய துண்டின் நீளம்

ஒரு நல்ல முழங்கால் கீழ்மட்ட எஞ்சிய துண்டிற்கு ஐந்து முதல் ஏழு அங்குல நீளம் கீழ்க்காலெலும்பு (டிபியா) இருக்க வேண்டும். அல்லது கீழ்க்காலெலும்புப் புடைப்பிலிருந்து ஐந்து அங்குலம் இருக்க வேண்டும். கீழ்க்கால் எலும்பின் மேல்மட்ட இரண்டு அங்குலம் (ஹாம்ஸ்டிரிங்) பின் தொடைத்தசைகளின் திரளில் மூடப்பட்டிருக்கும். இதன்மூலம் பொருத்தப்படும் செயற்கை உறுப்பின் கிண்ணத்தால் நன்கு கவ்வப்பட வேண்டிய கீழ்க்காலெலும்பின் நீளம் மூன்று முதல் ஐந்து அங்குலம் வரை விடுபடுகிறது. இதனால் எஞ்சிய துண்டில் கூடியவரை குறைந்த அளவாக மூன்று அங்குலம் கீழ்க்காலெலும்பு இருக்க வேண்டும்.

மடிப்புத்திட்டம்

மிகப் பெரும்பான்மையான நோயருக்கு சம அளவிலான முன்புற பின்புற மடிப்புகளைப் பயன்படுத்துவர். கடுமையான தமனிக் கடினநிலை உள்ள நோயாளிகளுக்கு நீளமான பின்புற மடிப்பு அமைந்தால் அதற்குக் குருதி ஓட்டம் நன்கு கிடைக்கும்.

உத்திகள்

மடிப்புகளை உயர்த்திய பின்னர் முன்புற, வெளிப்புறப்பகுதிகளில் தசைகளை வெட்டி அவற்றை எலும்புகளிலிருந்து கீழ்க்காலெலும்பு வெட்டுத்துண்ட மட்டம் வரை உயர்த்தவும். பின்புறத்தில் கெண்டைக்கால் தசைகளை வெட்டி அவற்றைக் கீழ்க்காலெலும்பு சிம்பெலும்புகளிலிருந்து எலும்பு வெட்டுத்துண்ட மட்டத்திற்கு

உயர்த்தவும். இவ்வாறு கீழ்க்காலெலும்பு வெட்டுத்துண்ட மட்டத்தை மீண்டும் சோதனை செய்து குறித்துக் கொள்ளவும். (படம். பி.இ.III.3) சிம்பெலும்பைக் கீழ்க்காலெலும்பு வெட்டுத்துண்ட மட்டத்திற்கு ஒரு அங்குலம் மேலே சாய்வாக வெட்டவும். எலும்புறையை ஒரு அங்குலம் அளவிற்கு ஒரு கட்டுப்பட்டையாக உயர்த்திக் கீழ்க்காலெலும்பைக் குறுக்காக வெட்டிப் பக்கவுறுப்பை நீக்கவும். இரண்டாவதாகக் கீழ்க்காலெலும்பு விளிம்பின் முன்புறக்கூரான முனையை மட்டப்படுத்த தோலின் முன்புறத்தில் சாய்வாக வெட்டவும். முன்புறத் தோல் மடிப்பில் அழுத்தத்தைத் தவிர்க்க இவ்வாறு செய்வர். குருதி நாளங்களை அடையாளங்கண்டு பட்டு இழைகளால் இரண்டு இடங்களில் கட்டி முடியவும். நரம்புகளைக் கீழே இழுத்து எவ்வளவு மேலே வெட்ட முடியுமோ அவ்வளவு மேலே நேராக வெட்டவும். குருதியோட்டத் தடைக்கட்டைத் தளர்த்திக் குருதிக் கசிவுகளை நிறுத்தவும். கீழ்க்காலெலும்புப் புறணியில் முன்புறம் இரண்டும் பின்புறம் இரண்டுமாகத் துளைகளைத் துருவவும். பின்புறத் தசை மடிப்புகளை முன்புறத் துளைகளிலும், முன்புறத் தசைகளைப் பின்புறத் துளைகளிலும் தையலிடவும். உட்புறத்திலும், வெளிப்புறத்திலும் வடியவைக்க ஒரு ரப்பர் வடிகாலைத் தசைகளின் ஆழத்தில் குறுக்காக வைக்கவும். தேவைப்பட்டால் மூலைகளில் நாய்க்காதுகள் இல்லாதபடி கத்தரித்துத் தோல் மடிப்பைத் தையலிடவும். மிகுதியான கம்ஜி மெத்தட்டைகளை வைத்து அழுத்தக்கட்டு இட்டு அதனை முழங்காலுக்கு மேலே கொண்டு வரவும், பின்புறத்தில் ஒரு மர அணைவரியினை இட்டு முழங்காலில் எஞ்சிய துண்டின் மடக்கத்தைத் தவிர்க்கவும். நாற்பத்து எட்டுமணிநேரம் கழித்து வடிகாலை நீக்கிவிடலாம். தையலை இரண்டு வாரங்கள் கழித்து நீக்கலாம். நல்ல எஞ்சிய துண்டுக்கட்டோடு, எஞ்சிய துண்டிற்குரிய பயிற்சிகளையும் செய்தால், நான்கு முதல் ஆறு வார கால அளவில் பக்கவுறுப்பைப் பொருத்த இயலும்.

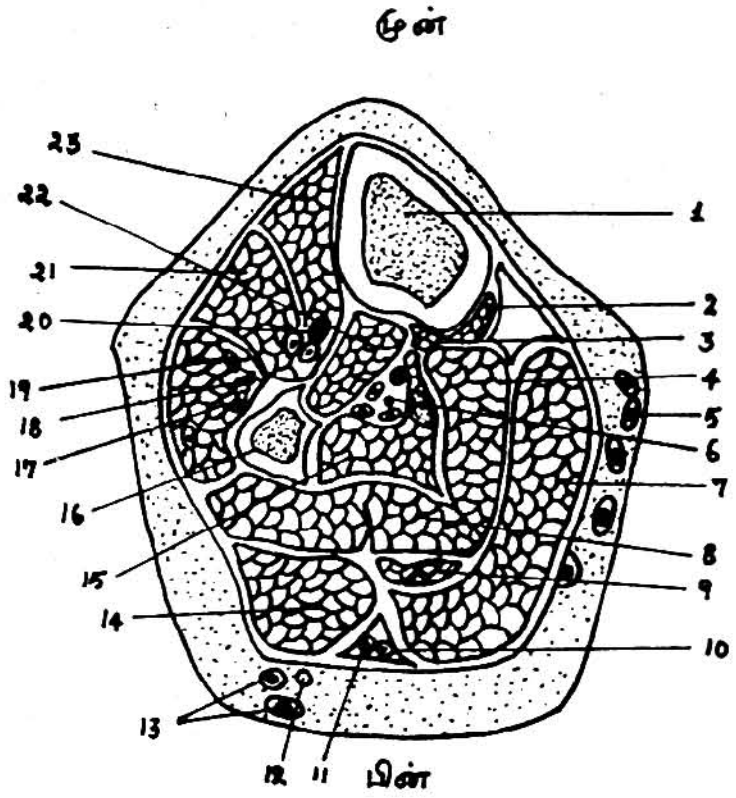

1. கீழ்க்காலெலும்பு
2. முழங்கால் தசை
3. விரல் முனை மடக்கு நெடுந்தசை
4. பின்புறக் கீழ்க்கால் தமனியும் நரம்பும்
5. பெரிய பளிங்குச் சிரை
6. பெரோனியல் தமனி
7. கணுக்கால் முழங்கால் மடக்குத்தசையின் உட்தலைப்பு
8. கணுக்கால் மூட்டு மடக்குத்தசை
9. அங்கால் தசை
10. கெண்டைக்கால் நரம்பு
11. சிறிய பளிங்குச்சிரை
12. தொடர்புறுத்தும் பெரோனியல் நரம்பு
13. சிறிய பளிங்குச் சிரையின்சிறு கிளைகள்
14. கணுக்கால் முழங்கால் மடக்குத்தசை
15. கணுக்கால் மூட்டு மடக்குத்தசை
16. சிம்பெலும்பு
17. மேம்போக்குப் பெரோனியல் நரம்பு
18. ஆழ்பெரோனியல் நரம்பு
19. பெரோனியல் நெடுந்தசை
20. கீழ்கால் முன்புறத்தமனி
21. விரல் நீட்டி நெடுந்தசை
22. கீழ்க்கால் பின்தசை
23. கீழ்க்கால் முன்தசை

படம் பி.இ. III. 3

பர்ஜெஸ் உத்திகள்

ஒரு தனித்த நீளமான பின்புறத் தசைத்திசுத் தகட்டு மடிப்பினை உயர்த்தி முன்புறக் குறுக்கு அறுப்புடன் தையலிட்டு ஒரு முன்புற வடுவினை உருவாக்க வேண்டும். எலும்பு வெட்டுத்துண்ட இடத்தில் காலின் விட்டம், முன்புற, பின்புற மடிப்புகளின் நீளம் முதலிய அனைத்தையும் முழங்கால் மேல்மட்ட உறுப்புத்தரிப்புக்கு விளக்கியுள்ள கொள்கைகளின் படியே கணக்கிட வேண்டும். மடிப்புகளைக் குறித்து வைத்துக் கொண்டு அறுக்க வேண்டும்.

முழங்கால் கீழ்மட்ட செயற்கை உறுப்புப் பொருத்தம்

மரபு வழிப்பட்ட முழங்கால் கீழ்மட்ட செயற்கை உறுப்புப் பொருத்தத்தில் ஒரு வட்டமான ஓரமுடைய கிண்ணம். ஒரு

விளிம்புத்துண்டு, கணுக்கால் மூட்டு, ஒரு மரப்பாதம், புதைமிதியடி போன்றன இடம்பெறும். பக்கக்கோல்கள் உடைய கிண்ணத்தோடு இணைக்கப்பட்டு, முழங்கால் மட்டத்தில் மூட்டினைக் கொண்ட தோலாலான தொடையெலும்பு வளையத்தின் வழியாகத் தொங்கவிடுவர். (படம் பி.இ. III.4) இன்றைய செயற்கை உறுப்புப் பொருத்தம் முட்டிச்சிப்பித்தசைத்தளை தாங்கு பக்கவுறுப்பாக (பி.டி.பி.) அமைகிறது. இதில் பளுவானது எஞ்சிய துண்டுடன் சொகுசாகப் பொருந்திய, வார்ப்படம் செய்யப்பட்ட கிண்ணத்தின் வழியாக முட்டிச்சிப்பி நார்ப்பிணையத்திலும், கீழ்க்கால் எலும்புக் கணுக்களிலும் சுமத்தப்படுகிறது. கிண்ணம் விளிம்புத் துண்டின் மேல் பொருத்தப்படும். (படம் பி.இ. III-5) உலோகத்தாலான கணுக்கால் மூட்டைத் தவிர்ப்பர். அதற்குப் பதிலாக திண்மக் கணுக்கால் மெத்தணைக் குதிகால் (SACH) பாதத் துண்டினைப் பயன்படுத்துவர். இதில் பல ரப்பர் அடுக்குகளால் மூடப்பட்ட மர உள்ளீடு ஒன்று உண்டு. ஒரு தரமான புதை மிதியடியை SACH பாதத்தில் அணிவர்.

படம் பி.இ. III. 4 மரபுவழிப்பட்ட முழங்கால் கீழ்மட்ட செயற்கை உறுப்புப் பொருத்தம்

படம் பி.இ. III. 5 இன்றைய முட்டிச்சிப்பித் தசைத்தளை தாங்கு செயற்கை உறுப்புப் பொருத்தம்

மேலே விளக்கியபடி உள்ள மேற்கத்திய வகையிலான நவீனப் பாதம் வீட்டிற்குள்ளே காலணி இன்றி நடக்கும் இந்திய நோயர்களுக்கு ஏற்றதாக அமைவதில்லை. இவர்கள் சென்னையிலுள்ள செயற்கைப் பக்கவுறுப்பு மையத்தில் இந்நூலின் மூல நூலாசிரியர் திரு. எம். நடராசன் அவர்கள் வடிவமைத்த பாதத்தின் உருமாதிரிகளையும் (சென்னைப் பாதம்), (படம் பி.இ. III-6) ஜெய்ப்பூரில் பி.கே. சேத்தி அவர்கள் வடிவமைத்த (ஜெய்ப்பூர் ாபதம்) உருமாதிரிகளையும் தேர்ந்தெடுக்கின்றனர். இவற்றில் மனிதப் பாதத்தையும், பாத விரல்களையும் போல வடிவமைக்கப்பட்ட ரப்பர் பாதம் உள்ளது. இத்தகைய பாதங்களைக் கொண்ட செயற்கை உறுப்புப் பொருத்தத்தைப் பயன்படுத்தி உறுப்புத் தரிக்கப்பட்டவர் வீட்டிற்குள் காலணியின்றி நடக்க இயலும். வெளியே செல்லும் போது மிதியடிகளைப் பயன்படுத்தவும் இயலும்.

படம் பி.இ. III. 6 சென்னைப் பாதம்

அறுவைக்குப் பின்னர் உடனடிச் செயற்கை உறுப்புப் பொருத்தம்

சமீப ஆண்டுகளில் அறுவைச் சிகிச்சைக்குப் பின்னர் உடனடியாக செயற்கை உறுப்பைப் பொருத்தும் முறை உருவாகி வளர்கிறது. இதன் மூலம் உறுப்புத் தரித்த நோயாளி ஒன்று அல்லது இரண்டு நாட்களுக்குப் பின்னர் ஒரு தற்காலிக செயற்கைக் காலுடன் நடக்க இயல்கிறது. இது நோயாளியை நடமாட்டப் பணிக்கு விரைவில் தூண்டுவதுடன் உளவியல் நோக்கில் நோயாளியிடம் நல்ல விளைவினை ஏற்படுத்துகிறது.

சைம் உறுப்புத் தரிப்பு

இது இந்திய நோயாளிகளுக்கு மிகப் பயனுள்ள உறுப்புத் தரிப்பு மட்டம் ஆகும். இவ்வுறுப்புத் தரிப்பில் முழுப்பாதமும், குதிகால் எலும்பு, டாலஸ் எலும்பு முதலியவற்றுடன் சேர்த்து நீக்கப்படும். குதிகாலின் முரட்டுத் தோலுடன் ஒரு தனித்த பின்புற மடிப்பு கீழ்க்காலெலும்பின் கீழ்ப்பகுதியினை மூடி, பளுத்தாங்கும் பரப்பினை உருவாக்கப் பயன்படுத்தப்படுகின்றது. இதனால் ஏற்படும் பெரும்பயன்

என்னவெனில் உறுப்புத் தரிக்கப்பட்டவர் வீட்டிற்குள் முனைதாங்கும் எஞ்சிய துண்டுடன் நடக்க இயலும். (படம் பி.இ. III-7) இதனால் கால் குறுகி விடும். தீங்கு நேரிடுகிறது. முன்னர் பயன்படுத்திய யானை மிதியடியை அழகூட்டும் அடிப்படையில் ஏற்றுக் கொள்ள இயலாது. இன்றைய சைம் செயற்கை உறுப்புப் பொருத்தம் பணிநிலை அளவிலும் அழகூட்டும் அளவிலும் ஏற்றுக் கொள்ளக்கூடியது.

படம் பி.இ. III. 7 முனைதாங்கும் எஞ்சிய துண்டுடன் சைம் உறுப்புத் தரிப்பு

உத்தி

உள்மல்லியோலசின் நுனிக்கு அரை அங்குலம் கீழே அறுக்கத் தொடங்கி செங்குத்தாகக் கீழே உள்ளங்கால் வரை கொண்டு செல்லவும். குதிகாலின் குறுக்கே திரும்பி உள்ளங்காலின் வெளி ஓரத்தைச் சேரவும். பின்னர் வெளிப்புறப் பக்கத்தில் செங்குத்தாக மேல் நோக்கி வெளிமல்லியோலசின் நுனிவரை அறுத்துக் கொண்டு செல்லவும். முன்புறமாக முதல் அறுப்பின் தொடக்க நுனியையும், இறுதி நுனியையும் பாத மேல்தளத்தின் குறுக்கே கணுக்கால் மூட்டுக்கோட்டின் போக்கில் இணைக்கவும். குதிகால் மடிப்பு கீழ்க்காலெலும்புப் பின்புறத் தமனியின் உள்குதிகால் கிளை மூலம் குருதியோட்டம் பெறுகிறது. இதனைப் பாதுகாக்க உள்மல்லியோலசின் நுனிவரை அறுத்துச் செல்லாமல் விட வேண்டும்.

முன்புற அறுப்பினை ஆழமாக்கவும். கணுக்கால் மூட்டுக் கோட்டுக்கு அரை அங்குல அளவு மேலே எல்லாத் தசைகளையும் வெட்டவும் கணுக்கால் மூட்டைத் திறக்கவும். டாலஸ் எலும்பை முன்புறமாகக் கொக்கியிடவும். மேலும் பாதத்தை அங்கால்புறமாக மடக்கிக் கணுக்கால் மூட்டின் பின்புறப் பொதியுறையை வெட்டவும். குதிகாலெலும்பின் மேற்பரப்பு வழியாக எலும்பினை ஒட்டிப் பிளந்து தொடர்ந்து குதிநாணின் செருகிடம் வரை சென்று தசைத் தளையைப் பிரிக்கவும். குதிகாலெலும்பை ஒட்டி இருபுறமும் எலும்புறையின் கீழ் பிளந்து எலும்பைத் தோண்டவும். உள்ளங்காலில் கீழே எலும்பு வரை அறுப்பினை ஆழமாக்கித் தசைத்தளைகளையும், பாதத்தின் சிறுதசைகளையும் வெட்டி, பாதத்தை நீக்கவும்.

கீழ்க்காலெலும்பின் மூட்டுப் பரப்புக்கு அரை அங்குல அளவுக்கு மேல் மட்டத்தில் உள்மல்லியோலஸ், வெளி மல்லியோலஸ்களின் அடிப்பகுதி வழியாக கீழ்க்காலெலும்பு சிம்பெலும்புகளை வெட்டித் துண்டாக்கவும். எல்லாத் தசைகளையும், திசுத் தகட்டையும், மிகைக் கொழுப்பையும் குதிகால் மடிப்பிலிருந்து நீக்கவும். கீழ்க்கால் எலும்புப் பின்புற நாளத்தைத் குதிகால் மடிப்பின் கீழ்மட்ட முனைக்கு அருகிலும், கீழ்க்காலெலும்பு முன்புறத் தமனியை முன்புற மடிப்பிலும் கட்டி முடியவும்.

குருதி ஓட்டத் தடைக்கட்டினை நீக்கிக் குருதிக் கசிவினை நிறுத்திய பின்னர் ஒரு ரப்பர் வடிகுழாயைச் செருகிக் குதிகால் மடிப்பினை முன்புறத் தோல் ஓரத்தில் தையலிடவும். இறுதி விளைவாகத் தையல் நீக்கப்பட்ட பின்னர் முரட்டுக் குதித்தோலின் மேல் பளுத்தாங்கும் ஒரு குமிழ் வடிவ எஞ்சிய துண்டு கிடைக்கும்.

சைம் உறுப்புத் தரிப்புக்கு செயற்கை உறுப்புப் பொருத்தம்

கிராமங்களில் நல்ல யானை மிதியடியை முரட்டு வெளி வேலைக்காகப் பயன்படுத்தலாம். பணிநிலை அளவிலும், அழகுணர்வு அளவிலும் இன்றைய சைம் செயற்கை உறுப்புப் பொருத்தம் மிகத் திருப்திகரமாக உள்ளது. இதில் பாதத் துண்டும், கீழ்க்காலெலும்புக் கணுத்தாங்கும் தோலாலான கால் வளைய மூட்டும் உள்ளன.

இன்றைய கானடா சைம் செயற்கை உறுப்புப் பொருத்தத்தில் ஒரு பிளாஸ்டிக் கிண்ணம், கீழ்க்கால் எலும்புப் புடைப்பு வரை பரந்திருக்கும். எஞ்சிய துண்டின் குமிழ் வடிவ முனையை எளிதாகச் செருகப் பயன்படுமாறு உட்சுவரில் ஒரு செவ்வகத் திறவை இருக்கும். இடைவெளியை ஒரு ஜன்னல் மடிப்பால் மூடுவர். (படம் பி.இ. III-8) ஒரு SACH பாதத்தைப் பயன்படுத்துவர்.



படம் பி.இ. III. 8 கனடாவைச் சேர்ந்த சைம் செயற்கை உறுப்புப் பொருத்தம்

பக்கவுறுப்புப் பொருத்தத்தில் ஜெய்ப்பூர் நுணுக்கம்

ஒரு விரிவான செயற்கை உறுப்புப் பொருத்தப் பட்டறையை நுண்ணியமாக்கப் பட்ட சாதனங்களுடனும், உயர் பயிற்சி பெற்ற தொழில் நுட்பருடனும், நிலை நாட்டுவது இன்றைய செயற்கை உறுப்புப் பொருத்த நுணுக்கத்தில் அடங்கும். கிராமப்புறங்களிலிருந்து வரும் மிகப் பெரும்பான்மையான உறுப்புத் தரிப்பு நோயாளிகளுக்கு அத்தகு அமைப்பின் மேற்பார்வையில் பக்கவுறுப்பைப் பொருத்துவது கிடைத்தற்கரிதாக உள்ளது. நடைமுறையில் கடினமானதாகவும், தாங்க இயலாததாகவும், மிகுந்த காலச் செலவும், பொருட் செலவும் ஏற்படுத்துவதாகவும் உள்ளது.

பயிற்சியின் மூலம் கிராமத்துத் தொழிலாளியே முழங்கால் கீழ் செயற்கை உறுப்புப் பொருத்தத்திற்காக எஞ்சிய துண்டினை அளந்து, அதற்கேற்ப அலுமினியத் தகடுகளின் டெம்ப்ளேட்ஸை வெட்டி;

அவற்றைக் கீழ்க்காலெலும்பு விளிம்புத் துண்டாகவும், PTB கிண்ணமாகவும் வடிவமைக்கக் கூடிய எளிமையான நுணுக்கத்தை ஜெய்ப்பூரில் பி.கே. சேத்தி தோற்றுவித்து வளர்த்தார். இவ்வாறு ஒழுங்குபடுத்தப்பட்ட ஜெய்ப்பூர் பாதத்தில் வெற்றிடமுள்ள கிழ்க்காலெலும்பு விளிம்புத் துண்டத்தை இணைத்துப் பொருத்தி உறுப்புத் தரித்தவர் ஒன்று அல்லது இரண்டு நாட்களில் நடக்கப் பயிலலாம். இந்தியாவிலுள்ள நூற்றுக்கணக்கான உறுப்புத் தரிக்கப்பட்டோர் இவற்றை ஏற்றுக் கொண்டுள்ளனர். இவை கிராமப்புறத்திலுள்ள உறுப்புத்தரிக்கப் பட்டவர்களுக்குக் குறைந்த செலவில் மறுவாழ்வு பெற உதவியுள்ளன.

உள்ளெலும்பு செயற்கை உறுப்புப் பொருத்தமும் ஒழுங்குபடுத்தும் முறையும்

இன்றைய செயற்கை உறுப்பு மெய்நிலையாக்கத்திலும், பொருத்தத்திலும் இது புதிய கொள்கை ஆகும். இயல்பான மனிதக் காலில் எலும்புச் சட்டம் தசைகளாலும் மென் திசுக்களாலும் மூடப்பட்டு எல்லா முதுகெலும்பு உயிர்களிலும் இருப்பதைப் போல உள்ளெலும்பு வகையினதாக உள்ளது. இன்றைய செயற்கை உறுப்புப் பொருத்த வகைகள் எல்லாம் ஒரு கடினமான பொருளால் செய்யப்பட்ட பளுத்தாங்கும் வெளிச்சட்டத்துடன் முட்டிச்சிப்பித் தசைத்தளை வழியாகவோ அல்லது எஞ்சிய துண்டுகளின் முனை வழியாகவோ பளுக்கடத்தும் வெளியெலும்பு வகையினதாக உள்ளன.

ஊடச்சாக அமையும் ஒரு பளுத்தாங்கும் உலோக பைலான் குழாயை மேலே கிண்ணத்துண்டுடனும் கீழே கணுக்கால் பாதத் துண்டுடனும் பொருத்துவது சமீப கால வளர்ச்சி மாற்றமாகும். இது ஒரு வடிவமைக்கப்பட்ட பிளாஸ்டிக் கீழ்க்காலெலும்பு விளிம்புத் துண்டாலும், கெண்டைக்காலாலும், மூடப்படுகிறது. இத்தகு உள்ளெலும்பு வகைச் செயற்கை உறுப்பு உடலியங்கியல் அடிப்படையில் பளுத்தாங்க முழுதும் ஏற்றதாக அமைகிறது. அத்துடன் அதன் உறை வண்ணமும், இழையமைப்பும் கூட உறுப்புத்தரிக்கப் பட்டவரின் ரசனைக்கேற்ப அமைக்க இயலுமாகையால் உளவியலடிப்படையில் ஏற்றுக் கொள்ளக் கூடியதாக அமைகிறது.

இப்போது பல்வேறு அளவுகளில் தயார் நிலை உறுப்புக்கூறுகள் மொத்தமாக உற்பத்தி செய்யப்படுகின்றன. இவை தம்முள் மாறிக் கொள்ளக்கூடிய அலகுகளாகும். இவற்றை விரைவில் ஒரு பக்கவுறுப்பாகத் தொகுக்கலாம். கிண்ணத்தை மட்டும் தனியாக மெய்நிலையாக்கம் செய்ய வேண்டும். பக்கவுறுப்பை மிக விரைவில் பொருத்தலாம். இதுவே செயற்கை உறுப்புப் பொருத்தத்தின் ஒழுங்கு படுத்தப்பட்ட முறையாகும்.

மேல் பக்கவுறுப்புத் தரிப்புகள்

மேல் பக்கவுறுப்பின் ஒருபுற உறுப்பு நீக்கங்களில் பணிநிலைக்கு மேலே எழில் நிலையே முந்துநிலைத் தேவை ஆகிறது. ஏனெனில் உறுப்புத் தரிக்கப்பட்டோர் எஞ்சிய பக்கவுறுப்பின் துணையோடு பெரும்பாலான பணிகளைச் செய்ய முனைவர். இருபுற மேல் பக்கவுறுப்பும் தரிக்கப்பட்ட நோயருக்கு பணிப்பயிற்சியை விரைவுக்கத்துடன் செய்து அவரைத் தன் அன்றாட வாழ்க்கைத் தேவைகளான உண்ணல், உடுத்தல், தூய்மை செய்தல் போன்றவற்றுக்கு மட்டுமாவது தற்சார்பு நம்பிக்கை உடையவராக்க வேண்டும்.

முழங்கை மேல் மட்ட உறுப்புத் தரிப்பு

மேற்கையெலும்பின் எஞ்சிய துண்டினை நிறைவான நீளம் எட்டு அங்குல அளவாகும். சமமான முன்புற பின்புற மடிப்புகளைப் பயன்படுத்தி, முன்னர் விளக்கிய படித்தர நிலைகளுக்கேற்ப உறுப்புத் தரிப்பு செய்வர்.

முழங்கை கீழ் மட்ட உறுப்புத் தரிப்பு

இங்கும் முன்கை எஞ்சிய துண்டின் நீளம் எட்டு அங்குலம் இருப்பதே உகந்தது. ஏனெனில் அந்நீளம் எஞ்சிய துண்டிற்கு நல்ல நெம்பு அமைப்பைத் தருகிறது. முட்டித் துருத்தியின் உச்சியிலிருந்து எஞ்சிய துண்டு கூடிய மட்டும் குறைந்த அளவாக இரண்டு முதல் மூன்று அங்குல நீளமாவது தேவைப்பபடுகிறது.

விரல்களின் உறுப்புத் தரிப்பு

காயம் காரணமாக ஒரு விரல் மிக மோசமாக நெரிந்து உயிரற்ற நிலை அடைந்தால் தான் அதனைத் தரிக்க முற்பட வேண்டும். கடுமையாகக் கட்டுப்படுத்த இயலாத கிருமித்தாக்கம் ஏற்பட்டு தசைத்தளைகளும் அழுகி உரிந்து, எல்லா விரலெலும்புகளும் மூட்டுகளும் பாதிக்கப்பட்டாலும் விரலைத் தரிக்கலாம். ஏனெனில் இந்நிலை விறைத்த பயனற்ற ஒரு விரலை முடிவில் விளைவிக்கலாம், பிற விரல்களின் பணி நிலையினையும் அது பாதித்து விடக்கூடும்.

உள்ளங்கை எலும்பின் மேல் தளப்புறத்தில் கீழ் மட்டத்தின் மேல் தொடங்கி அறுக்கும் இம்முறைக்கு பந்தாட்ட மட்டை அறுப்பு என்று பெயர். விரல் மூட்டு மட்டத்தை அடையும் போது அது இரண்டாகக் கவர்த்து உள்ளங்கைப்புறத்தில் விரலின் அடியில் மேல் மடிப்பு ரேகைக்குக் கொஞ்சம் கீழ் மட்டத்தில் உள்ள கோட்டின் வழியாகச் சுற்றுகிறது. உள்ளங்கையெலும்பு விரலெலும்பு மூட்டு மட்டத்தில் மடக்கி நீட்டித் தசைத்தளைகளை வெட்டுவர். மூட்டுப்பொதியுறையை முழுதும் சுற்றி வெட்டுவர். இரு பக்கங்களிலுமுள்ள நரம்பு, இரத்த நாள உருக்களை வெட்டிய பின்னர் விரலை நீக்குவர்.

மேல் மட்ட விரலிடை மூட்டிற்குக் கீழ் மட்டத்தில் செய்யும் உறுப்புத் தரிப்புகளில் எவ்வளவு நீளத்திற்கு எலும்பைக் காப்பாற்ற முடியுமோ அவ்வளவு நீளத்திற்குக் காப்பாற்ற வேண்டும். விரல்முனை மடக்கித் தசை அல்லது உள்விரல் மடக்கித் தசையின் செருகலுக்குச் சற்றுக் கீழ் மட்டத்தில் எலும்பைவெட்டித் துண்டாக்க வேண்டும். நீள உள்ளங்கை மடிப்பையும், சிறிய மேல் தள மடிப்பையுமம் பயன்படுத்தி நுனியை முரட்டு உள்ளங்கைத் தோலால் மூடுக.

கடுமையாகச் சிதைந்த விரல் நுனிகளைத் தனித்த தோல் பதியன்களாலோ அல்லது உள்ளங்கை மேல் மட்டப் பகுதியிலிருந்து எடுத்த மடிப்புகளாலோ மூடுவர்.

மிகச் சமீப காலத்தில் கடுமையாகச் சிதைந்த விரலை மீண்டும் பதியனிடும் முறை வெற்றிகரமாக நடைமுறைப்படுத்தப்படுகிறது. மிக

நுண்மையான அறுவைச் சிகிச்சை உத்திகளைப் பயன்படுத்தி விரல் நாளங்களையும் நரம்புகளையும் தையலிடுவர்.

நுனிக்கருவியை இணைக்க கையால் மணிக்கட்டில் சுழற்றி அமர்வு நிலையிலிருத்தக் கூடிய மணிக்கட்டு அலகுகளைப் பயன்படுத்துவர். பெரும்பான்மையான அலகுகள் பல்வேறுபட்ட அளவுகளில் தயாரிக்கப்படுகின்றன. செயற்கைப் பக்கவுறுப்புப் பொருத்து மையங்களில் கிண்ணம் தான் மெய் நிலையாக்கம் செய்ய வேண்டிய முதன்மைப் பொருளாகும்.

முழங்கை மேல் மட்ட செயற்கைவுறுப்புப் பொருத்தம்

ஒரு புற மேல் பக்கவுறுப்புத் தரிப்புகளில் பெரும்பான்மையான நோயாளிகள் எஞ்சிய பக்கவுறுப்பை வைத்து நன்கு மேலாண்மை செய்கின்றனர். செயற்கை உறுப்புப் பொருத்தம் சமூகநிலைக் கடமைகள், நோக்கங்களுக்காக பெரிதும் ஒரு எழிலியல் துணைப் பொருளாகவே பயன்படுத்தப்படுகிறது.

நவீன செயற்கை உறுப்புப் பொருத்தத்தின் ஆக்கக் கூறுகளாவன: (படம் பி.இ. III-9) (1) கிண்ணம், (2) முழங்கை மூட்டு அலகு, (3) மணிக்கட்டு அலகுடன் முன்கை உறை (4) நுனிக்கருவி, (5) சேணம், (6) கம்பிவடக் கட்டுப்பாட்டு அமைப்பு.

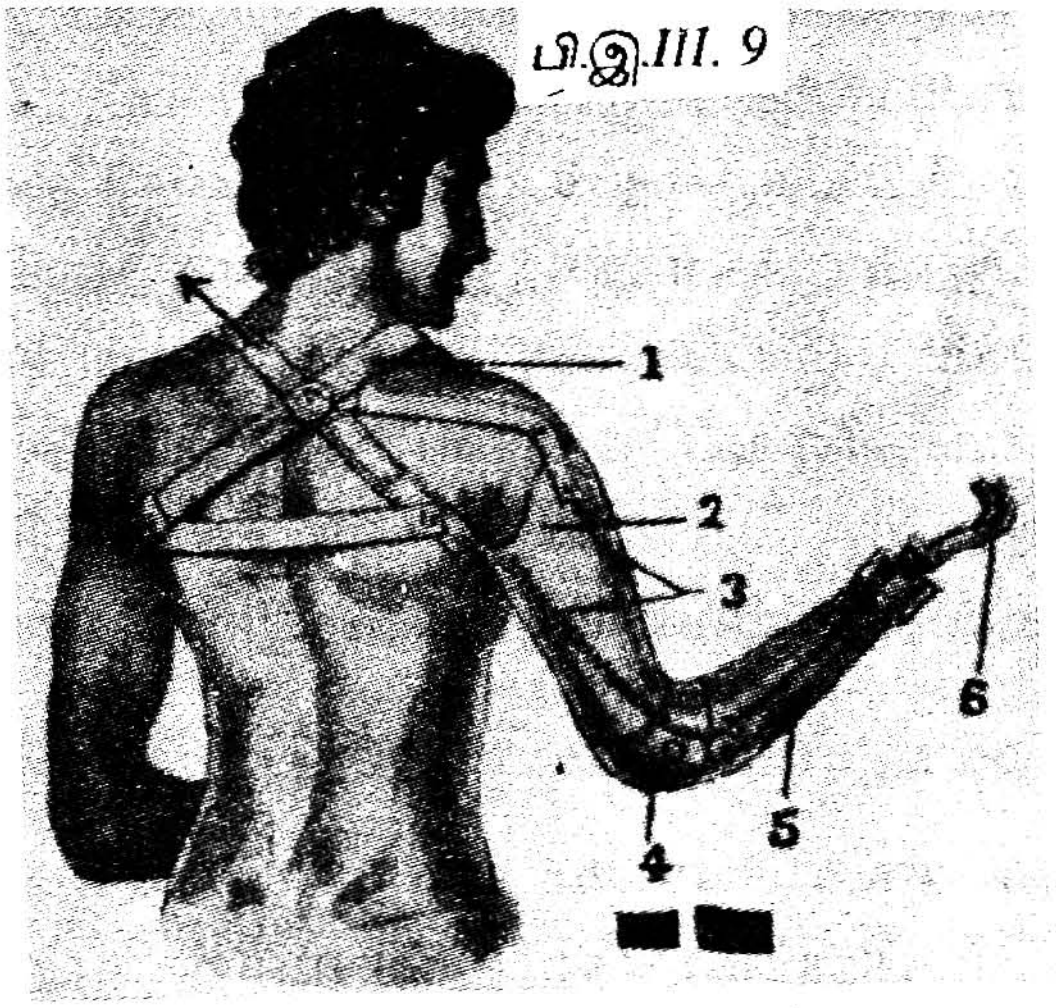

படம் பி.இ. III. 9 முழங்கை மேல்மட்ட செயற்கை உறுப்புப் பொருத்தம்

நுனிக்கருவி

நுனிக்கருவிகளில் இரண்டு முதன்மை வகைகள் உள்ளன. (1) பணிநிலை எழில் உருக் கை - இவை அசையக்கூடிய பெருவிரல், ஆட்காட்டி விரல், நடு விரல்களுடன் கூடிய இயங்கும் கைகளாகும். மோதிர விரலும், சிறு விரலும் அசையாது எழிலூட்டுவதற்காக அமைக்கப்பட்டவை. இக்கை இயற்கையாகக் காட்சியளிக்கக் கூடிய இரப்பர் உறையினால் மூடப்பட்டிருக்கும். இவ்வுறையில் தோலின் பளபளப்புக் கோடும் சிரைக்குறிகளும், செயற்கைச் சேர்ம நார் முடிகளும் கூட உண்டு. விரல்கள் தோள் சேணத்துடன் இணைக்கப்பட்ட கம்பிவடக் கட்டுப்பாட்டு அமைப்பினால் இயக்கப்படுகின்றன.

பிளவைக் கொக்கிகள்

உலோகத்தாலான பிளவைக் கொக்கிகள் கடினமான கை வேலைக்கு மிகவும் பயனுள்ளவை. எதிர்த் தோளைச் சுற்றி இடப்பட்ட சேணம் வழியாகச் செலுத்தப்படும் கம்பிவடக் கட்டுப்பாடுகள் மூலம் இவற்றைத் திறந்து விடலாம்.

நவீன சேணமுறை '8' உருவத்தில் அமைந்து இருக்கும்; அல்லது உடலின் குறுக்கே சென்று இனனொரு அக்குளைச் சுற்றி அமையும் மார்புப்பட்டை வகையினதாக அமைந்து இருக்கும். தோள் இடுப்புத் தசைகளைப் பயன்படுத்தி உறுப்புத் தரிக்கப் பட்டவர் மேற்கையின் எஞ்சிய துண்டினை மடக்குவதன் மூலம் முன்கைத் துண்டினை மடக்க இயலும். எஞ்சிய துண்டினை விரித்து, முழங்கை அலகினைப் பூட்டியும் திறந்தும் விடலாம். இன்னொரு தோள் எலும்பினை (ஸ்காபுலா) விலக்கி நுனிக் கருவியைப் பற்றுவதற்கு இயக்கலாம். இவ்வாறு பல்வேறு பணிநிலைச் செயல்களை முடிக்க கட்டுப்பாட்டு முறை வகைகளைப் பயன்படுத்துவதில் நல்ல் பயிற்சி தேவைப்படுகிறது.

முழங்கை கீழ் மட்ட செயற்கை உறுப்புப் பொருத்தம்

முன் கைக் கட்டுப்பட்டையும் முன்கைக் கிண்ணத்துடன் பொருத்தப் பட்டு இருபக்கங்களிலும் உள்ள முழங்கைக் கீலுமே

முதன்மை வேறுபாடு ஆகும். மணிக்கட்டும் நுனிக்கருவியும் முற்சுட்டிய படியே அமைந்து இருக்கும். (படம் பி.இ. III-10).

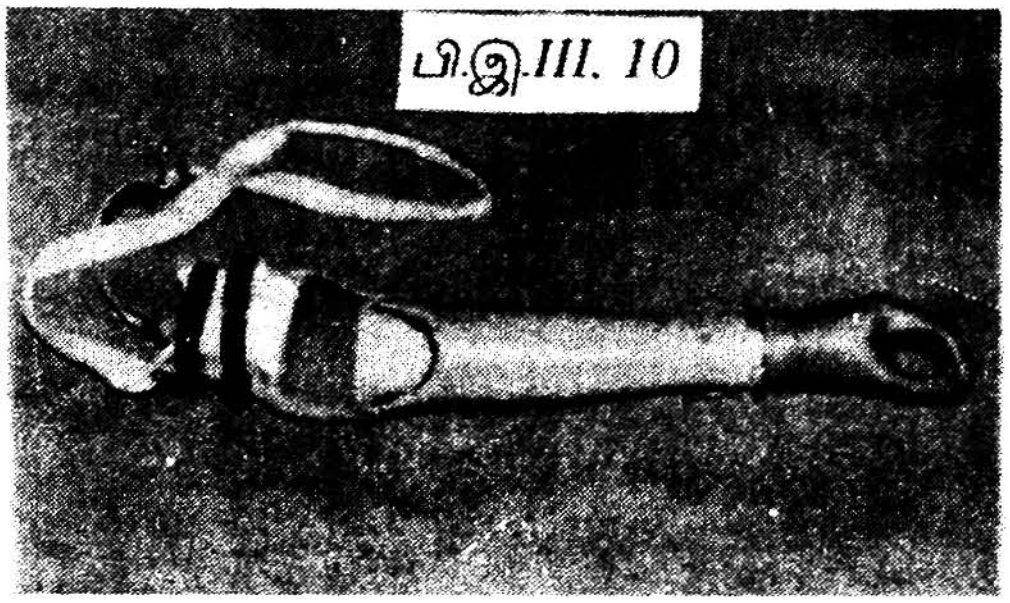

படம் பி.இ. III. 10 செயற்படு அழகியல் கையுடன் முழங்கைக் கீழ்மட்ட செயற்கை உறுப்புப் பொருத்தம்

செயற்கை மேல் பக்க உறுப்புப் பொருத்தத்தில் மிகச் சமீப கால வளர்ச்சி மாற்றமாவது தசை மின்விசைக்கை ஆகும். இதில் மேல் மட்டத்தசைகளில் உள்ள மின்னூட்ட அளவு; பரப்பு மினவாய்களால் தட்ட ப்பட்டு, விரிவாக்கப்பட்டு பெரு விரலையும், செயலாற்றும் கை அலகி ன் இரு விரல்களையும் இயக்கப் பயன்படுத்தப்படுகிறது.

கலைச்சொற் பட்டியல்

Accurate	துல்லியம்
adaptations	மாற்று அமைப்புகள்
air valve	காற்று இதழ்
arterio sclerotic	தமனிக் கடினநிலை
bevelled	சரிவாக்கல்
bilateral amputation	இருபுற உறுப்புத்தரிப்பு
bone file	எலும்பு ஃபைல்
bone section	எலும்பு வெட்டுத்துண்டம்
closed cavity	மூடு புழை
components	ஆக்கக் கூறுகள்
concept	கொள்கை
conical	கூம்பு வடிவம்
control cable system	கம்பி வடக்கட்டுப்பாட்டு அமைப்பு
diameter	விட்டம்
dissect	பிரித்தறுத்தல்
drape	ஒழுங்கு செய்தல்
drill	துருவுதல்
electrical potential	மின்னூட்ட அளவு
elephant boot	யானை மிதியடி
end bearing stump	முனை தாங்கும் எஞ்சிய துண்டு
endoskeletal	உள்ளெலும்பு வகையின
enucleate	தோண்டுதல்
exoskeletal	வெளியெலும்பு வகையின
evolved	படிப்படியாகத் தோன்றல்
fabrication	மெய்நிலையாக்கம்
flap planning	மடிப்புத் திட்டம்

forks	கவர்த்தல்
gentian violent stick	மலைநீலக் கடுங்குச்சி
haemostasis	குருதிக் கசிவு நிறுத்தம்
harness	சேணம்
hydraulic	நீராற்றல் சார்
ischial seat	இடுப்பு சார் இருக்கை
laxity	தொய்வு
ligate	கட்டிமுடி
lint	கவலிகை
mechanical fiction	இயக்கப்புனைவு
medullary canal	அகணிக்கால்வாய்
model	உருமாதிரி
modular	ஒழுங்குபடுத்தப்பட்ட
modular system	ஒழுங்கு படுத்தப்பட்ட முறை
myo- electric hand	தசை மின்விசைக்கை
obviates	முற்கூட்டி நீக்குதல்
periosteal cuff	எலும்புறைக் கட்டுப்பட்டை
pelvic band	இடுப்புக் கச்சை
physiology	தோற்றச் செயற்பாடு
precedence	முந்து நிலை
prehension	பற்றுகை
profunda artery	ஆழத்தமனி
profunda vein	ஆழச்சிரை
prosthetic workshop	செயற்கை உறுப்புப் பொருத்தப்பட்டறை
quadrilateral	நாற்பக்க வடிவு
racquet incisio	பந்தாட்ட மட்டை
retract	பின்னிழுத்தல்

round rimmed socket	வட்ட ஓரமுடைய கிண்ணம்
saw	ரம்பம்
shoulder strap	தோள்பட்டை
solid ankle cushion heel	திண்மக்கணுக்கால் மெத்தணைக் குதிகால்
sophisticated	நுண்ணயமாக்கப்பட்ட
sterile thread	தூய்மையான நூல்
suction socket	உறிஞ்சு கிண்ணம்
surface electrodes	பரப்பு மின்வாய்கள்
suspension devices	தொங்கல் சாதனங்கள்
swing phase	ஊசல் கட்டம்
synthetic fibre	செயற்கைச் சேர்மநார்
technicians	தொழில் நுட்பர்கள்
technique of myodesis	தசையிறுக்கி அறுவை
technology	தொழில் நுட்பம்
template	டெம்ப்ளேட்
texture	இழையமைதி
vacuum	வெற்றிடம்
wooden core	மர உள்ளீடு
wrist units	மணிக்கட்டு அலகுகள்

பின்னிணைப்பு - 4

பக்கவுறுப்பின் சம நீளமின்மை

முன்னுரை

கால் நீளத்தின் சமச்சீரின்மை பணியளவிலும், எழிலூட்டும் வகையிலும் மிகவும் ஊனமாக்கும் மருத்தடிச் சிக்கலாக அமையும். மிகச் சமீப காலம் வரை முடமாக்கும் இவ்வூனம் நிவர்த்தி செய்ய இயலாதது எனக்கருதப்பட்டது. இப்போது அறுவைச்சிகிச்சை மூலம் மிகப் பெருமளவு இந்நிலையைத் திருத்தியமைக்கும் செயல்முறைகள் வளர்ந்து சீர்பட்டு உள்ளன.

கால் சம நீளமின்மை பெரும்பாலும் பல்வேறு காரணங்களால் ஒரு கால் நீளம் குறைவதன் விளைவாகும். சில வேளைகளில் தொடையெலும்பின் அகன் முனைப் பரப்பில் எலும்பிய மூளைத் தண்டழற்சியைத் தொடர்ந்து உருவாகும் வளர்ச்சி உந்துதலால் ஒரு கால் மட்டும் நீளுவதால் ஏற்படும்.

நோய் முதலியல்

ஒரு காலின் நீளக்குறைவு பின்வரும் காரணங்களால் ஏற்படலாம்.

பிறப்பமைவு

பிறவியில் அமைந்த பக்கவுறுப்பு எலும்புக்குறைபாடு.

(எ.டு) கை, கால் உருப்பெற்று வளராமை, பிறவியிலமைந்த சிறு தொடையெலும்பு, பிறவியிலமைந்த சிறு கீழ்க்காலெலும்பு.

காயம்

(அ) சிதைவினைத் தொடரும் முதிர்ச்சியுறாக் குருத்து முனை மூடல்.

(ஆ) தொடையெலும்பிலோ அல்லது கீழ்க்காலெலும்பிலோ கோணலாக்கத்துடனும், பெருமளவு ஒன்றன் மேலொன்று கிடந்தும் தப்பிதமாகச் சேரும் முறிவு.

(இ) வெளிக்காய முறிவில் எலும்புக்கூறு இழப்பு

கிருமித்தாக்கம்

(அ) நுண்ணுயிர் நச்சேற்றக் குருத்துமுனை அழற்சி

(ஆ) கிருமித்தாக்கத்தால் குருத்துமுனை அழிதல்

வாதம்

காலில் பரந்த வாதத்துடன் முன்புற போலியோ மூளைத் தண்டழற்சி.

மேலாண்மை

ஒரு காலில் 10 மி.மீ. அல்லது அதற்கும் குறைந்த அளவு நீளக்குறைவு இருந்தால் அதைப் பொருட்படுத்தாமல் விட்டு விடலாம். ஏனெனில் நோயாளி நடக்கும்போது இடுப்பைச் சாய்த்து அக்குறைபாட்டை ஈடுகட்டி மறைத்துவிடலாம். 25 மி.மீ. (ஒரு அங்குலம்) வரையிலும் உள்ள நீளச்சாய்வுக்கு குதியும், உள்ளங்காலும் ஒரு சேர உயர்த்தப்பட்ட காலணியை அணிந்து ஈடுகட்டுவதைப் பணியளவிலும் எழிலியல் அளவிலும் ஏற்றுக் கொள்ளலாம். நீளக்குறைவு 15 செ.மீ. க்கும் மேலாகவும், மிகைப்பட்டும் இருந்தால் விரிப்புச் செயற்கை உறுப்புப் பொருத்தத்தைத் தேர்வு செய்யலாம். 3 செ.மீ. முதல் 15 செ.மீ. வரை நீளக்குறைவின் அளவு அமையும் போது அறுவை வழிச் சமச்சீராக்கத்தைச் செய்ய எண்ணுவர்.

பிணி ஆய்வுகள்

மிகுந்த அளவிலான குழந்தைகளிடம் ஒரு குறிப்பிட்ட கால அளவிற்குப் பக்கவுறுப்பு நீளத்தை புள்ளிவிவரத் தொகுப்பு அலகீடு செய்த பின்னர் ஆண்டர்சன், கிரீன் (1948) அல்லது க்ருலிச், பைல் (1950) ஆகியோர் மாதிரிவிளக்கப் படத்தை அளித்துள்ளனர். சமநீளமின்மையை மருத்தடியாக அளவிடுவதுடன் அலகீட்டு வரைவுகள், எலும்பிய மரபுசார் வரைவி முதலிய ஊடுகதிரியக் கணிப்பு முறைகளைப் பயன்படுத்தி இம்முரண்பாட்டை உறுதிப்படுத்துவர்.

சிகிச்சை

காலைச் சமச்சீராக்கும் அறுவை வழிமுறைகளைப் பின்வருமாறு வகுத்துத் தொகுப்பர்.

1. சிறிய காலில் உள்ள தொடையெலும்பு அல்லது கீழ்க்காலெலும்பு அல்லது இரண்டு எலும்புகளிலுமுள்ள மேலுறையை உரிப்பதன் மூலம் வளர்ச்சியை மிகுதியும் முடுக்குதல்.
2. நீளக்காலின் குருத்துமுனையில் வளர்ச்சியை நிறுத்தல்
   (அ) குருத்துமுனையின் அறுவை வழிப்பிணைப்பில் குருத்துமுனை இறுக்கி அறுவை மூலம் நிரந்தரமான வளர்ச்சி நிறுத்தம்.
   (ஆ) குருத்துமுனைத் தகட்டில் கம்பித் தையலிட்டுத் தற்காலிகமாக வளர்ச்சியை நிறுத்தி நீட்சி முரண்பாடு கூடியவரை குறைந்தவுடன் கம்பித் தையல்களை நீக்கி விடுதல்
3. நீளக்காலின் எலும்பை வெட்டித்துண்டாடி உட்பொருத்திச் சிறிதாக்கல்.
4. நீளம் குறைந்த காலை நீளமாக்குதல்.

எலும்புத் தரிப்பு, பிரிப்பு இழுவை மூலம் குறுகிய காலின் தொடையெலும்பை நீளமாக்குவர்.

சமீப காலத்தில் சோவியத்யூனியனைச் சேர்ந்த இலிசரோவ் அழுத்தப் பிரிப்பு இழுவைக் கருவியமைப்பு என்ற வட்ட வெளிப்பொருத்தி உருமாதிரியைப் பயன்படுத்தும் முறையை வெற்றிகரமாகக் காட்டியுள்ளார். அவரது உத்திகள் அவர் கண்டுபிடித்த புது உயிரியல் தத்துவத்தை அடியொட்டியவை. அதாவது மெதுவான பிரிப்பு இழுவை; எலும்பு, தமனி, நரம்பு, தோல் முதலிய பிற திசுக்களில் புத்தமைப்பைத்தூண்டும் (எலும்பாக்கம்) என்பதாம். அவரது முறையில் புறணிவெட்டு, ஒரு நாளைக்கு ஒரு மி.மீ. மெதுவான கட்டுப்பாட்டிற்குட்பட்ட பிரிப்பு இழுவை, முதலிய உத்திகள் அடங்கும். குழந்தைகளுக்குரிய இலிசரோவ் உத்தியில் எலும்பு நீட்சியை ஏற்படுத்தக் குருத்துமுனைத் தகட்டு மட்டத்தில் பிரிப்பு இழுவை இடுவது அடங்கும்.

எலும்பு உருக்குலைவுகள், பிற எலும்பியல் சிக்கல்கள் முதலியவற்றை பிரிப்பு இழுவை மூலம் திருத்த இலிசரோவ் உத்தியைப் பயன்படுத்துவர். (படம். பி.இ. IV-1) இலிசரோவ் கருவியமைப்பைப் பயன்படுத்தி அழுத்த உத்தி மூலம் சேராமைக்குச் சிகிச்சை அளிப்பர்.

பி.இ.IV. 1

படம் பி.இ. IV. 1 இலிசரோவ் பொருத்துகருவி

கலைச்சொற் பட்டியல்

Assessment of predicted growth	வளர்ச்சி முன் மதிப்பீடு
circular model of external fixator	வட்ட வெளிப்பொருத்தி உரு மாதிரி
compression distraction apparatus	அழுத்தப்பிரிப் பிழுவைக் கருவியமைப்பு
corticotomy	புறணிவெட்டு
discrepancy	முரண்பாடு
epiphysiodesis	குருத்து முனையிறுக்கி அறுவை
extension prosthesis	பிரிப்புச் செயற்கை உறுப்புப் பொருத்தம்
length inequality	சம நீளமின்மை
orthorontgenography	எலும்பிய மரபுசார் வரைவி
pelvic tilt	இடுப்புச்சாய்வு
phocomelia	கை, கால் உருப்பெற்று வளராமை
radiological methods of valuation	ஊடுகதிரியக்கக் கணிப்பு முறைகள்
statistical survey	புள்ளிவிவரத் தொகுப்பு அளவீடு

பின்னிணைப்பு 5

முடநீக்கியல் அறுவை மருத்துவத்தில் பயன்படும் வேதிப்பொருட்கள்

பொதுவானவை

முட நீக்கியல் அறுவை மருத்துவத்தில் முறிவுகளின் உட்பொருத்தத்திற்கும், மூட்டுப்பகுதிகளை மீட்டமைப்பதற்கும் வேதிப்பொருட்கள் மேலும் மேலும் பயன்படுத்தப்பட்டு வருகின்றன. இந்நூற்றாண்டின் பிற்பகுதியில் வேதிப்பொருள் அறிவியலில் மிகப்பெரும் அளவிலான அறிவு மேம்பாடு ஏற்பட்டுள்ளது. முடநீக்கியல் அறுவை மருத்துவர் புதிய உலோகக் கலவைகளையும், பிற வேதிப்பொருட்களையும் நடவுகளாகப் பயன்படுத்த இது துணை செய்கிறது. இத்தகைய நடவுகள் அனைத்தும் உயிரியல் அடிப்படையில் மனிதத்திசுக்களுடன் ஒத்தியலக் கூடியனவாக இருக்க வேண்டும். அத்துடன் மின்பகுப்பியல் அடிப்படையிலும் வேதியல் அடிப்படையிலும், இயற்பியல் அடிப்படையிலும் மந்தமான தன்மை உடையனவாய் இருக்க வேண்டும். அவை எந்த ஒரு உயிரியங்கியல் அழுத்தத்தையும், திரிபையும் தாங்கிக் கொள்ளக்கூடிய வலிமை உடையனவாய் இருக்க வேண்டும். தொடர்ச்சியாகச் சுமத்தப்படும் பளுவைத்தாங்கி இயங்கக் கூடியனவாய் இருக்க வேண்டும். வேதிப்பொருட்களை உலோகங்கள், அலோகங்கள் என இருவகைப்படுத்துவர்.

1. உலோகங்கள்

எலும்புகளின் தொடர்ச்சியை மீட்டளிக்கவும், எலும்புப் பகுதிகளை மீட்டமைக்கவும், உலோக வேதிப் பொருட்களைத் தேர்ந்தெடுப்பதே மரபாகும். பயன்படுத்தும் உலோகங்களில் பிரிட்டன் தர நிறுவனம் (BSI), இந்தியத்தரநிலையம் (ISI), அமெரிக்க வேதிப்பொருட் சோதனைக் கழகம் (ASTM) முதலிய நிலையங்கள் வகுத்துள்ள சில தரங்களான, தேய்மான வலிமை விறைப்பாற்றல், வளைவு வலிமை கூட்டமைவு போன்றவை திருப்திகரமாக அமைய வேண்டும்.

பொதுவாகப் பின்வரும் 3 வகை உலோகங்களே முடநீக்கு நடவுகளாகப் பயன்படுத்தப்படுகின்றன.

(அ) இரும்பு அடிப்பொருளாக அமைந்த உலோகக் கலவைகள். (எ.டு.) துருவேறாத ஸ்டீல்.

(ஆ) கோபால்ட் அடிப்பொருளாக அமைந்த உலோகக் கலவைகள். (எ.டு) விட்டாலியம்.

(இ) டைடானியம் அடிப்பொருளாக அமைந்த உலோகக் கலவைகள்.

1. துருப்பிடிக்காத ஸ்டீல் உலோகக் கலவைகள்

அறுவைச் சிகிச்சைக்குரிய துருவேறாா ஸ்டீலின் கூட்டமைப்பு ஏறக்குறைய பின்வருமாறு அமையும்.

இரும்பு : 65%	மாலிப்டினம் : 3%
க்ரோமியம்: 20%	சிலிகான்: 0.5%
நிக்கல்: 10%	பிற: 1.5%

அறுவைச் சிகிச்சைக்குரிய பொதுவான துருவேறா ஸ்டீல்கள் காந்தத்தன்மை அற்றனவும், நிலைத்தன்மை உடையனவும் ஆகும். நடவுகளுக்குப் பயன்படுத்தும் துருவேறா ஸ்டீல் இயந்திரத்தால் வடிவமைக்கப்படும் உருக்கு வகையினதாகும். பொதுவாகப் பயன்படுத்தப்படும் உலோகக் கலவை 18"-8, S-MO" என்ற கணக்கில் 18% க்ரோமியத்துடனும், 8% நிக்கலுடனும் இருக்கும்.

2. கோபால்ட் உலோகக் கலவைகள்

இவை இரும்புக்குப் பதிலாக கோபால்ட்டை முதன்மைப் பொருளாகக் கொண்ட க்ரோமியம் நிக்கல் உலோகக் கலவைகளாகும். கோபால்ட் க்ரோமியம் உலோகக் கலவையின் கூட்டமைப்பானது ஏறக்குறைய பின்வருமாறு அமையும்.

வார்ப்பு : Co. Cr.	செயற்கை : Co.Cr.
கோபால்ட் : 60%	கோபால்ட் : 50%

க்ரோமியம் :30% க்ரோமியம் : 20%

மாலிப்டினம் : 5% டங்ஸ்டன்: 15%

நிக்கல் : 2.5% நிக்கல்: 10%

க்ரோமியமும், கோபால்ட்டும் உலோகக் கலவைகளுக்கு வலிமையும் அரிப்பு எதிர்ப்புத் தன்மையும் தருகின்றன.

3. டைடானியம் உலோகக் கலவைகள்

டைடானியம் உலோக்க கலவையில் .90% டைடானியமும், 6% அலுமினியமும், 4% வெனேடியமும் உள்ளன. டைடானியம் உலோகத்தைத் தூய நிலையிலும் பயன் படுத்துவர்.

2. *அலோக வேதிப் பொருட்கள்*

பொதுவாகப் பயன்படும் அலோகப் பொருளாவது பலபடி மூலக்கூறாய் அமையும் ப்ளாஸ்டிக் ஆகும். பெரிதும் பயன்படும் பலபடி மூலக்கூறுகளாவன:

1) மிகையடர்த்திப் பாலி எத்திலின் (HDP) - முழுமை இடை மீளமைவுக்கு கிண்ணக்குழிக் குவளைகளைத் தயாரிக்கப் பயன்படுகின்றன.

2. எலும்புச்சாந்து: இது மூட்டு மீளமைப்புக்களில் செயற்கை உறுப்புக்களைப் பொருத்தி நிலைநிறுத்த பேரியம் சல்பேட்டுடன், ஒரு கிரியாவூக்கியும் சேர்ந்த பாலிமெத்தில் மீதாக்ரேலேட்டைக் கொண்டுள்ளது. இது தானே பதப்பட்டுப் பொருந்தக் கூடியது. திரவ மெத்தில் மிதாக்ரேலேட் பொடியுடன் சேர்க்கும்போது அது பிசைந்த மாவுப் பதத்தை அடைகிறது. இது வெம்மையை வெளிப்படுத்தி அமைந்து அடங்கும்போது எலும்புச் சாந்தாகிறது.

மிகச் சமீப காலத்தில் எலும்புச் சாந்துப் பயன்பாட்டைத் தவிர்க்க உயிரியல் அடிப்படையிலான பிணைப்புமுறைகளை நடைமுறைக்குக் கொண்டு வந்துள்ளனர்.

பயன்பாட்டிலுள்ள பிற பொருட்களாவன

1) செயற்கை விரலிடை மூட்டுகள், ஆரைத்தலைப்பு முதலியவற்றுக்கு ரப்பர் தன்மையுள்ள சிலிகான் வடிவத்தில் சிலிகானைப் பயன்படுத்துவர். (சிலாஸ்டிக்)

2) சமீப காலத்தில் முழுமை/ இடைமீளமைப்புக்கு மண் சேர்மங்களின் பயன்பாடு நடைமுறைக்கு வந்துள்ளது.

3) முழங்காலின் பிணையங்களை மீட்டமைக்க கார்பன் நார்ப்பிணையச் செயற்கை உறுப்புப் பொருத்தத்தைப் பயன்படுத்துகின்றனர்.

கலைச்சொற் பட்டியல்

alloys	உலோகக் கலவைகள்
austenitic	நிலைத்தன்மை உடையவை
acetabulum Cups	கிண்ணக்குழிக் குவளைகள்
American society for Testing and materials	அமெரிக்க வேதிப்பொருட் சோதனைக் கழகம்
Barium Sulphate	பேரியம் சல்பேட்டு
Bio- Mechanical stresses	உயிரியங்கியல் அழுத்தம்
British Standards Institute	பிரிட்டன் தர நிறுவனம்
Bone Cement	எலும்புச்சாந்து
Cast	வார்ப்பு
Carbon materials	கார்பன் பொருட்கள்
Chemically	வேதியல் அடிப்படையில்
Compatible	ஒத்தியலக்கூடிய
Cobalt based Alloys	கோபால்ட் அடிப்பொருளாக அமைந்த உலோகக் கலவைகள்
Corrosion resistance	அரிப்பு எதிர்ப்பு
Consistency	பதம்
Curing	பதப்பட்டுப் பொருந்தல்
Ceramic Compounds	மண் சேர்மங்கள்
Dough	பிசைந்தமாவு
electrolytically	மின்பகுப்பியல் அடிப்படை
Fatigue strength	தேய்மான வலிமை
High density polyethylene	மிகையடர்த்திப் பாலிஎத்திலின்
Implants	நடவுகள்
Inert	மந்தமான
Indian Standard Institute	இந்தியத் தர நிறுவனம்

Iron based alloys	இரும்பு அடிப்பொருளாக அமைந்த உலோகக் கலவைகள்
Joint Components	மூட்டுப் பகுதிகள்
Material science	வேதிப்பொருள் அறிவியல்
Metals	உலோகங்கள்
Main ingredient	முதன்மைப் பொருள்
Monomer	ஒருபடி மூலக்கூறு
Non- metal	அலோகம்
Non- magnetic	காந்தத்தன்மையற்ற
Orthopaedic surgery	முடநீக்கியல் அறுவை மருத்துவம்
Polymer	பலபடிமூலக்கூறு
Polymethyl methacraylate	பாலிமெத்தில் மீதாக்ரேலேட்
Standards of Composition	கட்டமைவுத்தரங்கள்
Stainless steel	துருவேறா ஸ்டீல்
Sets	அமைந்தடங்கல்
Silicon elastomer	ரப்பர் தன்மையுள்ள சிலிகான்
Tensile strength	விறைப்பாற்றல்
Titanium based alloys	டைடானியம் அடிப்பொருளாக அமைந்த உலோகக் கலவைகள்
Wrought type	செயற்கை வகை
Yield strength	வளைவு வலிமை

பின்னிணைப்பு-6

தமிழ்நாட்டில் விபத்து அவசர நிலை மருத்துவப்பணி

இந்தியாவில் விபத்துப் பணியினை நிர்வகிப்பதில் பல நடைமுறைச் சிக்கல்கள் உள்ளன. நாட்டின் பரந்துபட்ட தன்மை, சாலைகளின் மோசமான வளர்ச்சிநிலை, சாலைகளில் இயங்கும் பல்வேறு வகைப்பட்ட வாகனங்கள், முன்னறிவிப்பின்றிக் கட்டுப்பாடற்றுச் சாலைகளில் திரியும் மக்கள் போன்றவை சிக்கல்களுக்குரிய காரணங்களாய் அமைகின்றன. இத்துறையில் மூத்தவரான இந்நூலுக்குரிய மூல நூலாசிரியர் பேராசிரியர் எம்.நடராஜன் அவர்கள் தமிழகத்தில் சமீபத்தில் ஒரு மாதிரி விபத்துப் பணியகத்தை நிறுவியுள்ளார்.

இவ்வமைப்பு மூன்றடுக்குப் பணிமுறையினதானது. தமிழகத்தின் 20 மாவட்டங்களில் செயல்பட்டு வருகின்றது. சென்னைப் பெருநகரத்தில் இரண்டடுக்கு முறையினதாக உள்ளது.

முதலடுக்கு (முதனிலைப் பராமரிப்பு)

முதலுதவி இலக்குகள்

இவை இன்றளவும் நாட்டுப்புறங்களில் 1 இலட்சம் மக்கள் தொகைக்கு ஒன்றாகப் பணியாற்றும் 350 முதல்நிலை சுகாதார மையங்களில் இடம் பெற்றுள்ளன.

இரண்டாமடுக்கு (இரண்டாம் நிலைப் பராமரிப்பு)

விபத்து நோயரை ஏற்கும் நிலையங்கள்

இவை வட்டத்தலைமை அலுவலகங்கள் உள்ள நகரங்களின் மருத்துவமனைகளில் ஏற்படுத்தப்பட்டுள்ளன. ஏற்கனவே 50 முதல் 100 படுக்கைகள் வரை கொண்ட நோயாளிகள் உள்ளிருப்புப் பணியகங்களே இதற்குத் தேர்ந்தெடுக்கப்படுகின்றன. நோயரேற்பு, புத்துயிர் ஊட்டல், அறுவை அரங்கம், முதலான வசதிகளும் ஊடுகதிர்ப்படக் கருவிகள், இரத்த வங்கி 10 காயமுற்றோர்

படுக்கைகளைக் கொண்ட தனிப் பிரிவு முதலியன அமைப்பதற்கான கட்டிடமும், அம்மருத்துவமனையில் இடம் பெற்றிருக்க வேண்டும். இவ்வசதிகளுடன் தான் விபத்து நோயரை ஏற்கும் நிலையங்கள் பணியாற்ற இயலும். விபத்தில் அடிபட்டோரில் 75 விழுக்காட்டினரை இங்கு மேலாண்மை செய்ய முடியும். இதற்கு 36 மையங்கள் தோற்றுவிக்கப்பட்டுள்ளன. படம் பி.இ. VI-1) எல்லா விபத்து மையங்களின் கட்டிட வரைபட மாதிரியாகும். தமிழ்நாடு வரைபடம் (படம் பி.இ. VI-2) விபத்து நோயரை ஏற்கும் நிலையங்களையும், குறிப்பிடத்தக்க பெரிய விபத்து அலகுகள் உள்ள இடங்களையும் காட்டுகிறது.

மூன்றாம் அடுக்கு (மூன்றாம் நிலைப் பராமரிப்பு)

இது அப்பகுதியிலுள்ள மருத்துவக் கல்லூரியிலுள்ள மருத்துவமனையில் இடம் பெறுகிறது. 30 படுக்கைகளைக் கொண்ட கா்யச்சிகிச்சைத் தொகுதியும், கூடுதலாக முடநீக்கியல் மருத்துவக் குழுவும் சேர்க்கப்பட வேண்டும். ஏற்கெனவே உள்ள வசதிகளோடு மேற்சுட்டியவையும் இருந்தால்தான் விபத்து நோயரை ஏற்கும் நிலையங்களிலிருந்து அனுப்பப்படும் மிகுந்த ஆபத்து நிலையிலுள்ள நோயருக்கு மேலும் சிகிச்சையளிக்க முடியும். நரம்பு அறுவைச் சிகிச்சை, மார்பு அறுவைச் சிகிச்சை, சிறுநீரகப் பிறப்புறுப்பு அறுவைச் சிகிச்சை, பிளாஸ்டிக் அறுவைச் சிகிச்சை, பிற சிறப்புப் பணித்துறைகள் முதலியன இங்கு கிடைக்கின்றன.

விபத்து அவசர நிலை முதலுதவி வண்டிப் பணித்துறை

இரண்டு விபத்து அவசர நிலை முதலுதவி வண்டிகள் ஒவ்வொரு விபத்து நோயர் ஏற்கும் நிலையத்திலும் நிறுத்தப்பட்டுள்ளன. நான்கு முதலுதவி வண்டிகள் ஒவ்வொரு குறிப்பிடத்தக்க பெரிய விபத்து அலகிலும் நிறுத்தப்பட்டுள்ளன. இன்னும் 30 வட்ட(தாலுகா) மருத்துவமனைகள் ஒவ்வொன்றிலும் ஒரு விபத்து அவசர நிலை முதலுதவி வண்டி உள்ளது. இவ்வாறு மொத்தத்தில் 140 விபத்து அவசர நிலை நோயாளி வண்டிகளின் தொகுதி இப்பணித்துறையில் செயலாற்றுகின்றது.

(1) விபத்து அவசர நிலைப் பணிக்குச் சிறப்பு முதலுதவி வண்டியில் நொறுங்கிய வாகனங்களிலிருந்தும், கட்டிட இடிபாடுகளிலிருந்தும்; சிக்கிக் கொண்டவர்களை மீட்பதற்கும், பிழைக்க வைப்பதற்கும் தனிப்பட்ட வசதிகளும், கருவிகளும், துணைவர்களும் தேவை.

(2) மூச்சுப்பாதை கவனிப்பிற்கும், உயிர்வளி ஊட்டத்திற்கும். சிரை உட்புகலுக்கும், செயற்கைக் குருதிவளித் தூய்மையாக்கத்திற்கும், (அம்புபை) உறிஞ்சலுக்கும், புத்துயிரூட்டும் கருவிகளான கொள்கலன் முதலியன வேண்டும்.

(3) பக்கவுறுப்புச் சிதைவுகளுக்கான முதலுதவி அணைவரிகள்

(4) மருத்துவமனையில் காய அறுவை மருத்துவப் பிரிவும், காவல் துறையும் கூடிப்பேச இருவழிக் கம்பியில்லாத் தந்தித் தொடர்பு.

(5) ஒரு தகுதி பெற்ற முதலுதவி வண்டித் துணைவர்.

(அவசர நிலை மருத்துவத் தொழில்நுட்ப வல்லுநர்)

(6) இரண்டு தூக்கு படுக்கைகள்

தலைமையிட விபத்து அவசரநிலைப் பணித்துறைகள்

தலைநகரான சென்னையில் உள்ள 100 படுக்கைகளைக் கொண்ட புறப்பகுதி மருத்துவமனைகள் ஐந்தனுள்; முதலுதவி நிலையங்களுடனும், ஒரு ஈரடுக்கு விபத்துப் பணித்துறையுடனும், விபத்து நோயரை ஏற்கும் 5 நிலையங்களும், 5 குறிப்பிடத்தக்க பெரிய விபத்து அலகுகளும் நிறுவப்பட்டுள்ளன.

ஒரு முதலுதவி வண்டித்துணைவர் (அவசர நிலை மருத்துவத் தொழில்நுட்ப வல்லுநர்) பயிற்சி நிலையம் நிறுவப்பட்டுள்ளது. இங்கு சேர்ந்து பயில்வோருக்கு இரண்டு ஆண்டுகள் பயிற்சியளிக்கப்படும். மிகச் சிக்கலான நிலையில் பாதிக்கப்பட்ட நோயருக்குரிய பராமரிப்பு, இதய நுரையீரல் புத்துயிரூட்டத்துடன் பிற உயிர்மீட்புப் பணிகள், விபத்திடத்திலும், முதுலுதவி வண்டிமூலம் மருத்துவமனைக்கு மாற்றும்போது, விபத்துக்கு உட்பட்டோருக்கான முதலுதவி முதலியன கற்றுக்கொடுக்கப்படும்.

ஒரு பெரிய விபத்து ஏற்பட்டு அழிவுச் சூழ்நிலையில் 50க்கும் மேற்பட்டோர் பாதிக்கப்பட்டு இருந்தால் முதுலுதவி வண்டியில் மருத்துவர்களே நேரடியாக விபத்திடத்திற்கு அழைத்துச் செல்லப்படுவர். விபத்திடத்தில் அருகிலே இடம் விட்டு இடம் மாறிக் கொள்ளக்கூடிய ஒரு நோயரேற்கும் மையம் நிறுவப்பட வேண்டும். சிதைவேற்பட்ட நோயரிடமிருந்து இறந்தோரைப் பிரித்துவிடுவர். விரைவான வகைப்பாடு செய்து நோயரை முறையான சிகிச்சை பெற காயவியல் அறுவை மருத்துவ மையங்களுக்கு மாற்றுவர்.

பொன்னான நேரம், இரண்டாம் விபத்து பற்றிய கொள்கை

விபத்து ஏற்பட்ட பின்னர் முதல் ஒரு மணி நேர காலத்தில் ஏற்படும் அழிவுகள் பெரும்பாலும் மூச்சுப்பாதைத் தடைகளாலும். இரத்தத் தேக்கத்தாலும் ஏற்படுகின்றன. விபத்து ஏற்பட்ட பின்னர் ஒரு மணி நேரத்துள் விரைவான திறமிகுந்த சிகிச்சையும் இடமாற்றமும் கொடுத்தால்தான் பெரும்பாலான நோயரின் உயிர்களைக் காப்பாற்றலாம். எனவே திறமிகு கவனிப்பால் உயிர்களைப் பாதுகாக்கும் அந்நேரம் பொன்னான நேரம், என்று அழைக்கப்படுகிறது. அத்தகு பணியால் கூடியவரை மிகுதியான பக்கவுறுப்புக்களையும், உயிர்களையும் காப்பாற்றலாம். இதன்மூலம் மருத்துவமனைக்கு நோயாளியை மாற்றும் போது ஏற்படும் இரண்டாம் விபத்தையும் தவிர்க்கலாம். இரண்டாம் விபத்து என்பது முதுகெலும்பு முறிவுகளில் ஏற்படும் தண்டுவடச் சிதைவு பக்கவுறுப்பு முறிவுகளில் ஏற்படும் குருதியோட்டச் சிதைவு முதலிய சிக்கல்களாகும். இவை பெரும்பாலும் விபத்திற்குப் பின்னர் பயிற்சி இல்லாத, முதலுதவி செய்வோர் நோயரைக் கவனமின்றிக் கையாள்வதாலேயே ஏற்படுகின்றன.

விபத்து அவசரநிலை மருத்துவச் சேவை பி.இ.VI-1
விபத்துப் பிரிவு - தமிழகம்

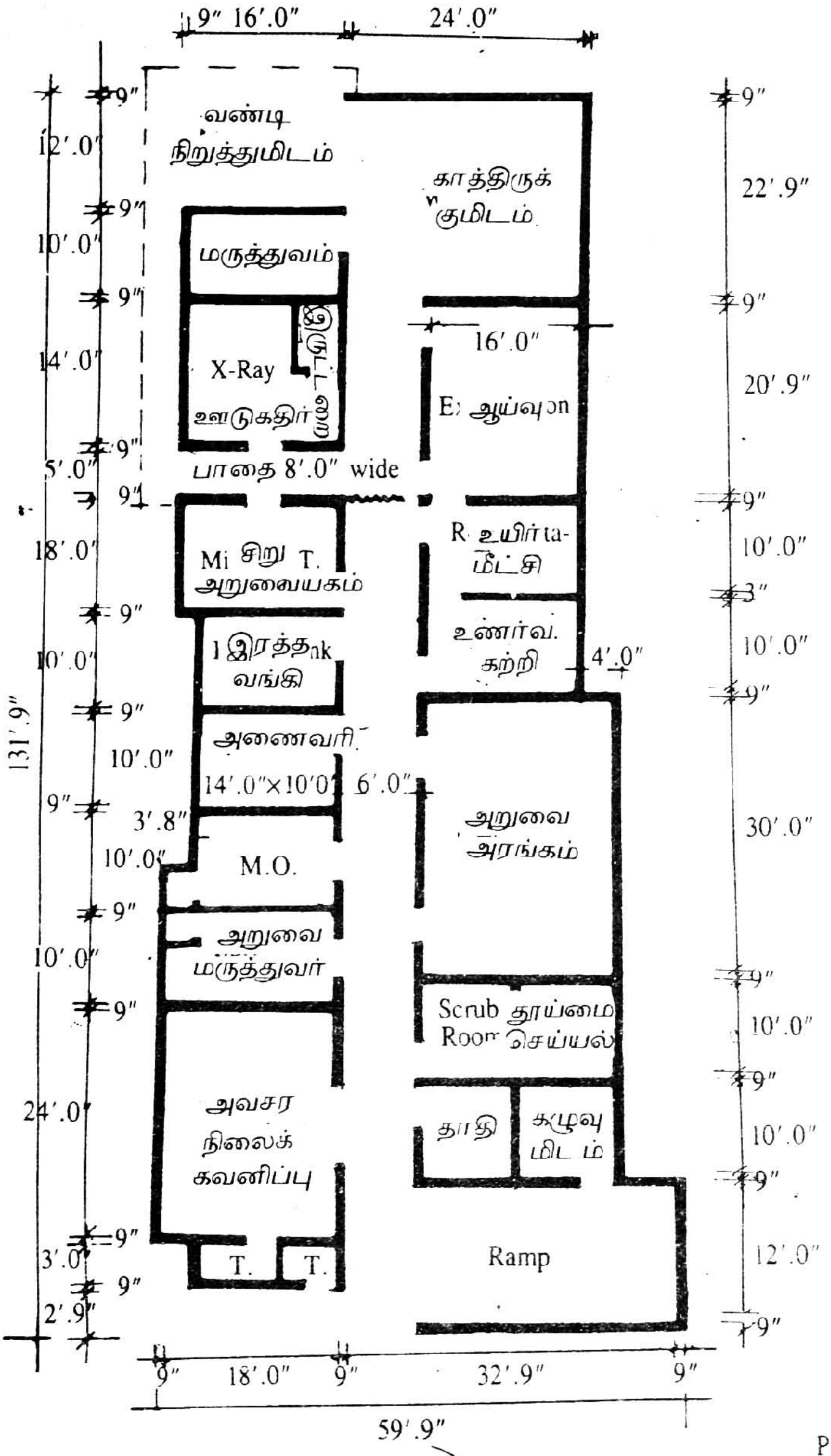

Scale 1.5 mm = 1 ft

Plinth Area - 6171 sq ft

Prepared by

Dr. ம. நடராசன் தயாரித்த வரைபடம்

F.R.C.S. (Eng), F.A.M.S.

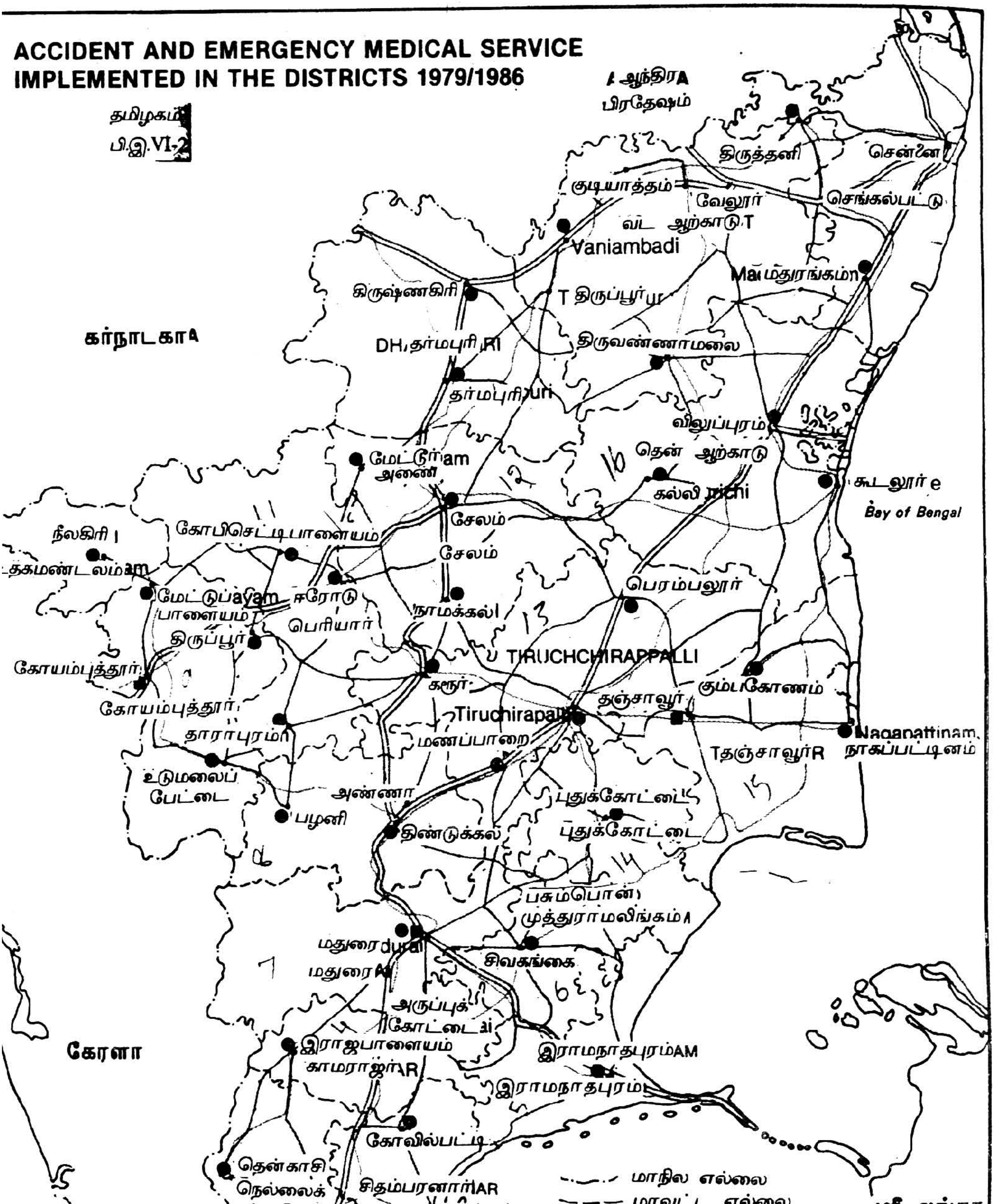
ACCIDENT AND EMERGENCY MEDICAL SERVICE IMPLEMENTED IN THE DISTRICTS 1979/1986
தமிழகம்
பி.இ. VI-2
ஆந்திர
பிரதேஷம்
திருத்தனி
சென்னை
குடியாத்தம்
வேலூர்
செங்கல்பட்டு
வட ஆற்காடு
Vaniambadi
கிருஷ்ணகிரி
திருப்பூர்
கர்நாடகா
தர்மபுரி
திருவண்ணாமலை
விலுப்புரம்
மேட்டூர்
அணை
தென் ஆற்காடு
கல்லி
கூடலூர்
Bay of Bengal
நீலகிரி
கோபிசெட்டிபாளையம்
சேலம்
சேலம்
மேட்டுப்
பாளையம்
ஈரோடு
பெரியார்
நாமக்கல்
பெரம்பலூர்
திருப்பூர்
கோயம்புத்தூர்
TIRUCHCHIRAPPALLI
கும்பகோணம்
கரூர்
கோயம்புத்தூர்
தஞ்சாவூர்
Tiruchirapalli
Nagapattinam
நாகப்பட்டினம்
தாராபுரம்
மணப்பாறை
தஞ்சாவூர்
உடுமலைப்
பேட்டை
அண்ணா
புதுக்கோட்டை
பழனி
திண்டுக்கல்
புதுக்கோட்டை
பசும்பொன்
முத்துராமலிங்கம்
மதுரை
சிவகங்கை
மதுரை
அருப்புக்
கோட்டை
கேரளா
இராஜபாளையம்
இராமநாதபுரம்
காமராஜர்
இராமநாதபுரம்
கோவில்பட்டி
தென்காசி
நெல்லைக்
கட்டபொம்மன்
சிதம்பரனார்
தூத்துக்குடி
திருநெல்வேலி
ஸ்ரீ லங்கா
கன்னியாகுமரி
நாகர் கோவில்
INDIAN OCEAN
மாநில எல்லை
மாவட்ட எல்லை
தேசிய நெடுஞ்சாலை
பிறசாலைகள்
இரயில் தடம்
மாநிலத் தலைநகர்
மருத்துவக் கல்லூரிகளில் உள்ள குறிப்பிடதக்க விபத்துச் சேவைகள்
காயமுற்றோரை ஏற்கும் நிலையங்கள்
ர.ம. நடராசன்

தமிழ்நாடு

விபத்து, அவசர நிலை மருத்துவப்பணிகள் செயல்படுத்தப்பட்ட மாநிலங்கள் 1979/1986.

மாவட்டம்		விபத்து நோயாளிகளை ஏற்கும் நிலையங்கள்
கன்னியாகுமரி	-	1. நாகர்கோயில்
வ.உ. சிதம்பரனார்	-	2. தூத்துக்குடி 3. கோவில்பட்டி
நெல்லை கட்டபொம்மன்	-	4. தென்காசி
காமராசர்	-	5. இராசபாளையம் 6. அருப்புக்கோட்டை
இராமநாதபுரம்	-	7. இராமநாதபுரம்
பசும்பொன் முத்துராமலிங்கம்	-	8. சிவகங்கை
மதுரை	-	9. பெரியகுளம்
அண்ணா	-	10. பழனி 11. திணடுக்கல்
கோயம்புத்தூர்	-	12. உடுமலைப்பேட்டை 13. திருப்பூர் 14. மேட்டுப்பாளையம்
நீலகிரி	-	15. உதகமண்டலம்
பெரியார்	-	16. கோபிசெட்டிபாளையம் 17. ஈரோடு 18. தாராபுரம்

திருச்சிராப்பள்ளி	-	19. கரூர்
		20. மணப்பாறை
		21. திருச்சிராப்பள்ளி
		22. பெரம்பலூர்
சேலம்	-	23. சேலம்
		24. நாமக்கல்
		25. மேட்டூர் அணைக்கட்டு
தர்மபுரி	-	26. தர்மபுரி
		27. கிருஷ்ணகிரி
தென்னார்க்காடு	-	28. கல்லக்குறிச்சி
		29. கடலூர்
		30. விழுப்புரம்
செங்கல்பட்டு	-	31. மதுராந்தகம்
		32. திருத்தணி
வடஆர்க்காடு	-	33. திருவண்ணாமலை
		34. வாணியம்பாடி
தஞ்சாவூர்	-	35. நாகப்பட்டினம்
		36. கும்பகோணம்
புதுக்கோட்டை	-	37. புதுக்கோட்டை

விபத்து மேற்பார்வை மையங்கள் (Accident Referral Units)

38. திருநெல்வேலி மருத்துவக்கல்லூரி மருத்துவமனை, திருநெல்வேலி.
39. ராஜாஜி மருத்துவமனை, மதுரை மருத்துவக்கல்லூரி, மதுரை.
40. கோயம்புத்தூர் மருத்துவக்கல்லூரி மருத்தவமனை, கோயம்புத்தூர்.
41. தஞ்சாவூர் மருத்துவக்கல்லூரி மருத்துவமனை, தஞ்சாவூர்.

பின்னிணைப்பு 7

முடநீக்கியல் கருவிகளும் துணைக் கருவிகளும்



படம் பி.இ. VII-1

முடநீக்கியல் அறுவை மருத்துவ மேசை

பொதுவான அறுவை மேசையில் பொருத்தப்பட்ட இடம் மாற்றக்கூடிய முடநீக்கியல் அறுவைச் சட்டம்

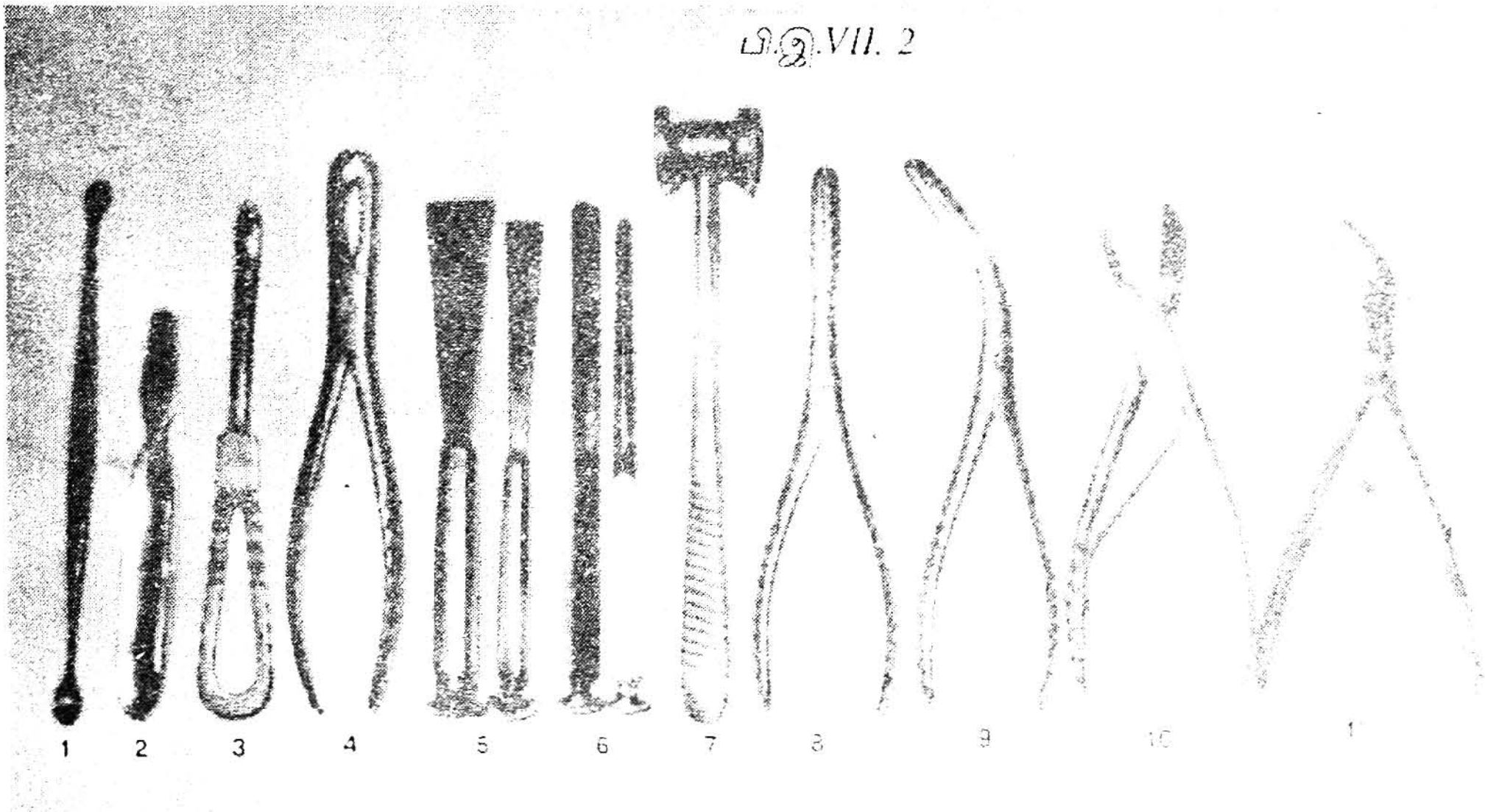

படம் பி.இ. VII-2 பொதுவான எலும்புக்கருவிகள்

1. வோக்மன எலும்பு சுரண்டு கரண்டி
2. ஃபராபூஃபின் எலும்புறை தூக்கி (ராஸ் பேடரி)
3. எலும்பு நெம்பி
4. ஃபெர்குசனின் எலும்பு இடுக்கி
5. எலும்பு வெட்டிகள் - ½" அளவு (முனையில் இருபுறமும் சரிவாக்கம் இருப்பதைக் கவனிக்கவும். உளிகளில் ஒருபுறம் மட்டுமே சரிவாக்கம் இருக்கும்)
6. எலும்பு நீக்கி உளி
7. சுத்தி
8. நேரான மரிப்பெலும்பு பற்றுக்குறடு
9. வளைந்த மரிப்பெலும்பு பற்றுக்குறடு
10. எலும்புக்கத்தரி
11. எலும்பு கொறிப்பான்.

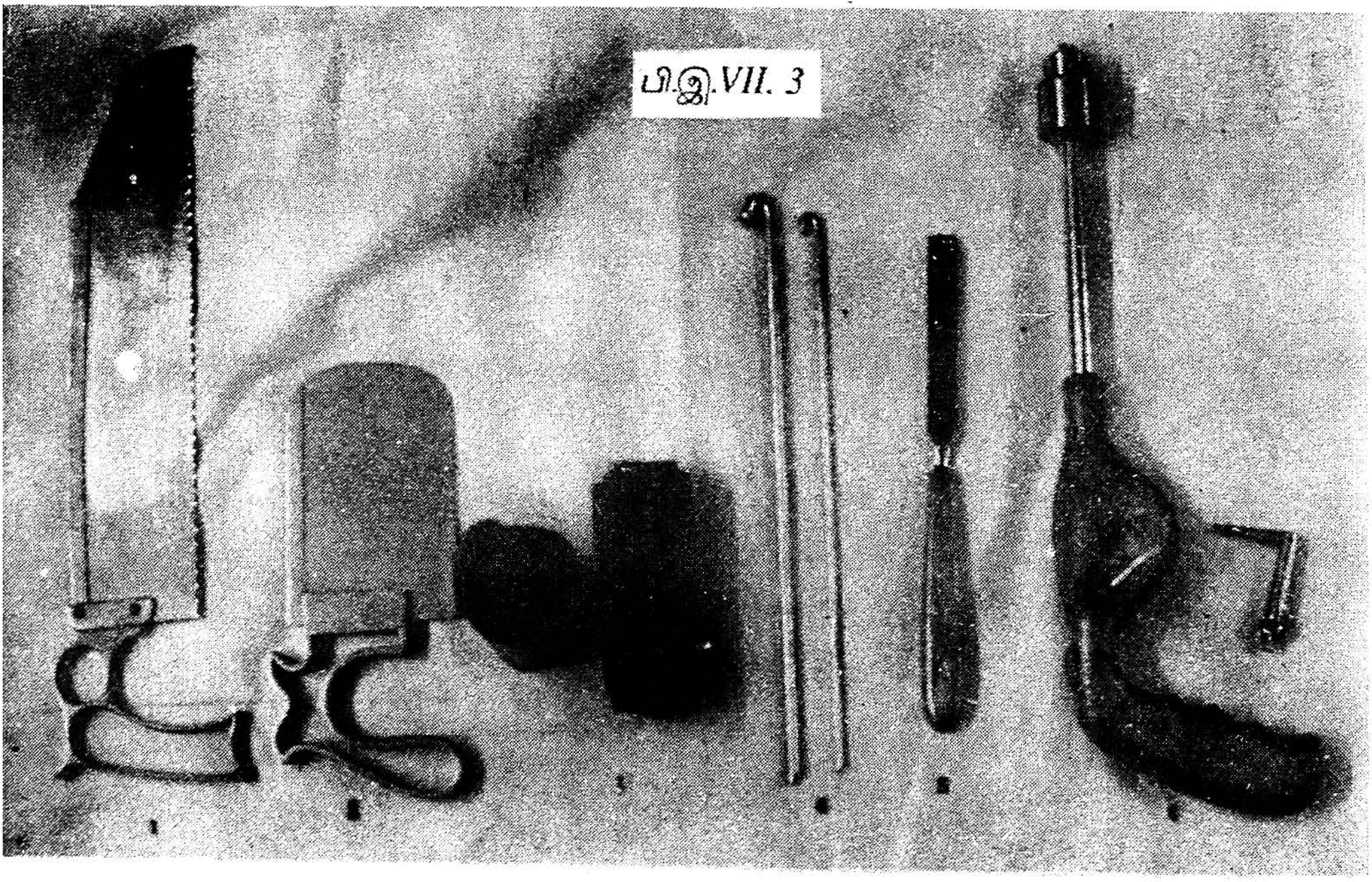

படம் பி.இ. VII-3 பொதுவான கருவிகள்

1. உறுப்புத் தரிக்கும் ரம்பம்
2. மாக்கட்டு தரிக்கும் ரம்பம்
3. எஸ் மார்க் குருதியோட்டத்தடை ரப்பர் கட்டுத்துணிகள் (2 சுருள்கள்)
4. அகணி உட் பிணைப்புக் கொக்கி ஊசி (4 மி.மீ. விட்டம், 8 அங்குல நீளம் + 6 மி.மீ. விட்டம், 9 அங்குல நீளம்)
5. எலும்பு செதுக்கி
6. ஒதுக்குச் சாவியுடன் கூடிய எலும்பு துளைப்பான்

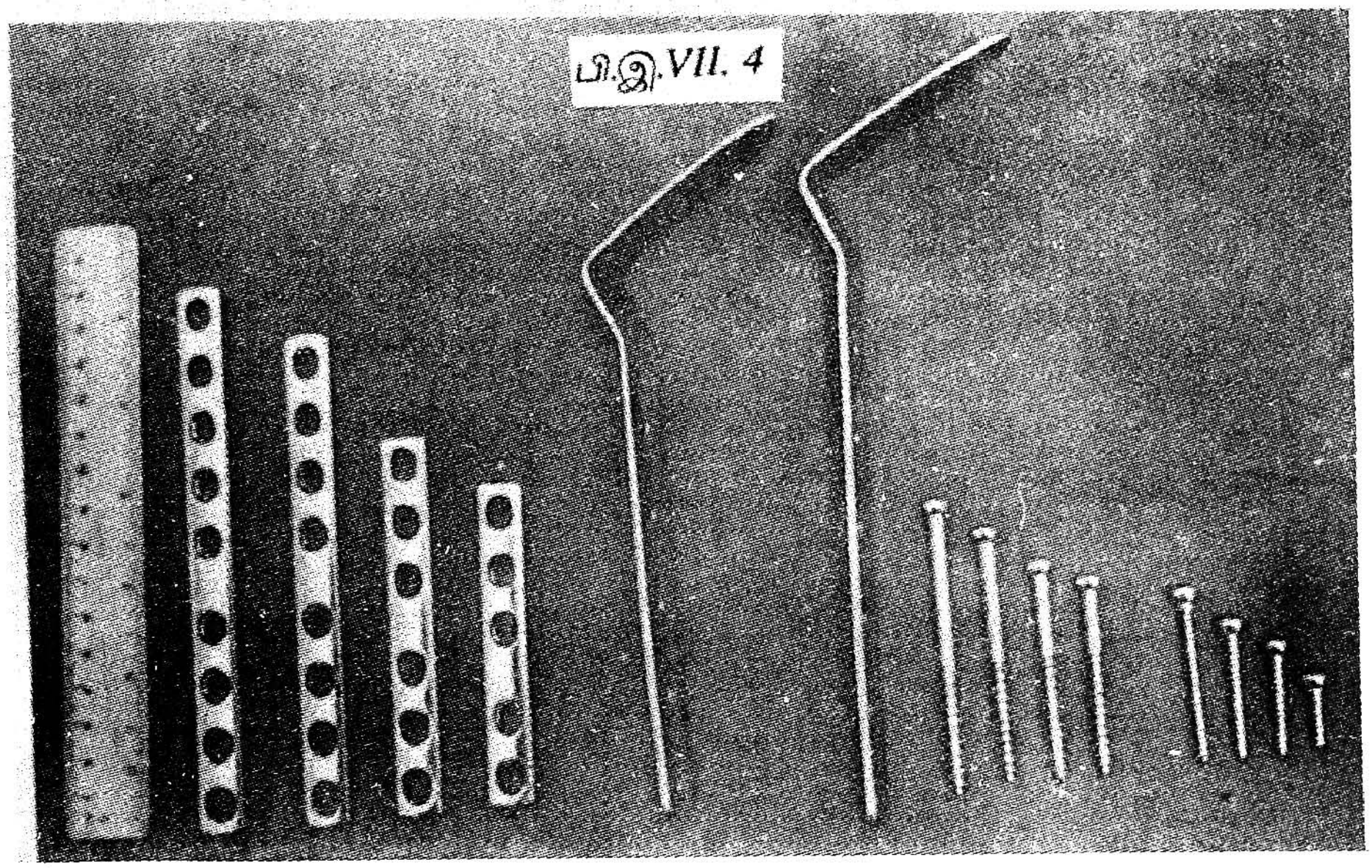

படம் பி.இ. VII-4 உட்பொருத்தும் தகடுகளும் திருகாணிகளும்

1. உலோக அளப்பான்

2. தகடுகள் - 9 துளைகள், 8 துளைகள், 6 துளைகள், 5 துளைகள்

3. கோணத்தகடுகள் - 6 துளைகள், 5 துளைகள்

4. திருகாணி - பின்னலிழை எலும்புத் திருகாணிகள் - 85 மி.மீ., 75 மி.மீ, 55மி.மீ., அளவுகள். புறணி எலும்புத் திருகாணிகள் - 42 மி.மீ., 36 மி.மீ., 30 மி.மீ. அளவுகள்



படம் பி.இ. VII-5 தகடு திருகாணிகளின் கருவித்தொகுதி

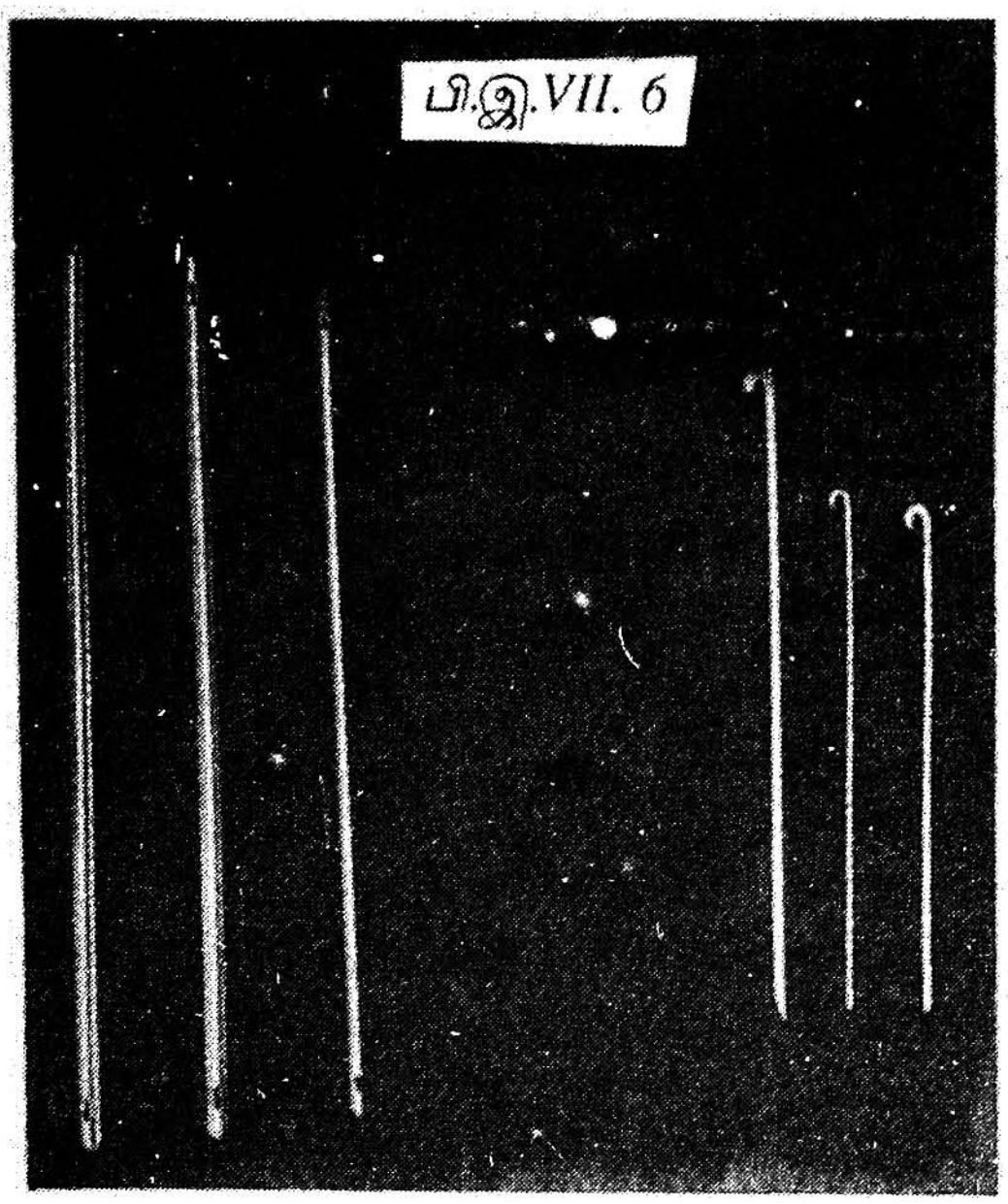

படம் பி.இ. VII -6 உட்பொருத்தம் - அகணி உள்ளாணி.

1. குன்ஷர் குலோவர்இலை அகணி உள்ளாணிகள்

அளவுகள் : 42 செ.மீ. X 9மி.மீ.

39 செ.மீ. X 9மி.மீ.

37 செ.மீ. X 9மி.மீ

2. அகணி உட்பிணைப்புக் கொக்கி ஊசி



படம் பி.இ. VII-7 அகணி உள்ளாணிக் கருவித்தொகுதி

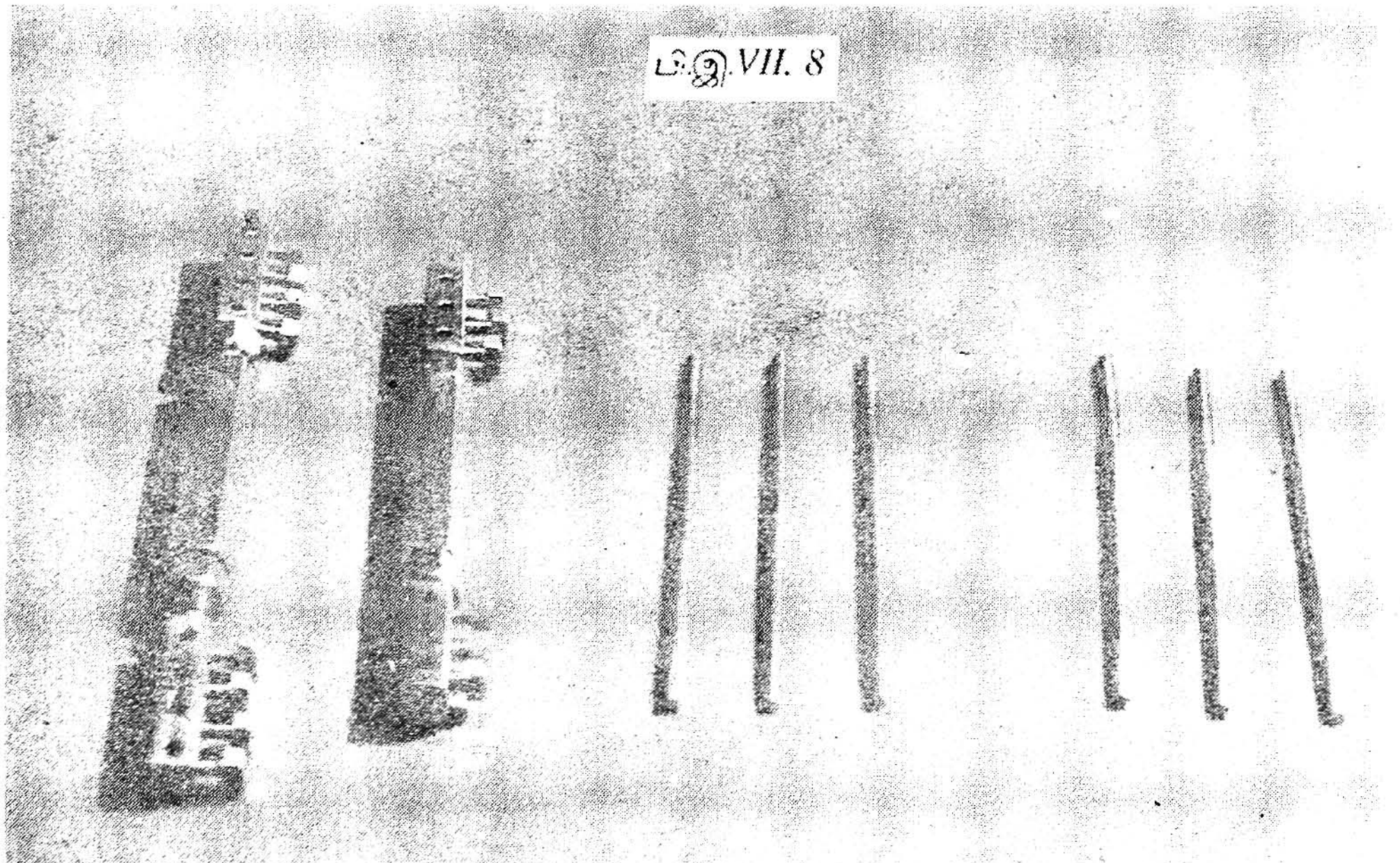

படம் பி.இ. VII-8 வெளிப்பொருக்கிகள் - வெப்புறத்தவை

இப்படம் நூல்நுனிகளைக் கொண்ட பிணைப்பூசிகளையும், ஒரு புறவெளிப்பொருத்திகளையும் காட்டுகிறது.

பி.இ.VII. 9

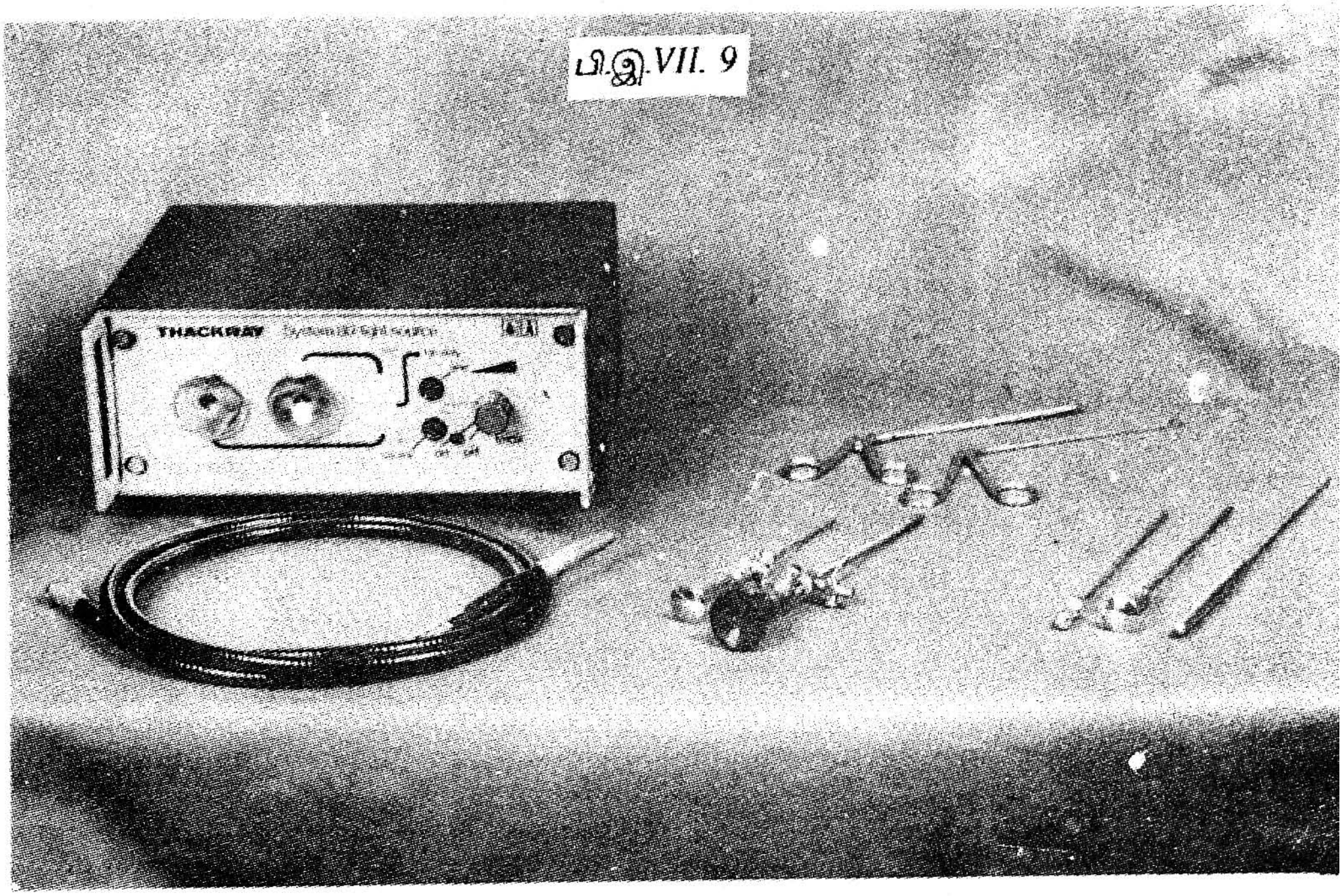

படம் பி.இ. VII-9 நோய் முதல் நாடும் மூட்டு அகநோக்கி கருவித்தொகுதி.

இப்படம் ஒளியூட்டி, நாரியல் பார்வைக் கேபிள், 30° மூட்டு அகநோக்கி வடிஒட்டைதுளைப்பி, உறை, துருவி முதலியவற்றைக் காட்டுகிறது.

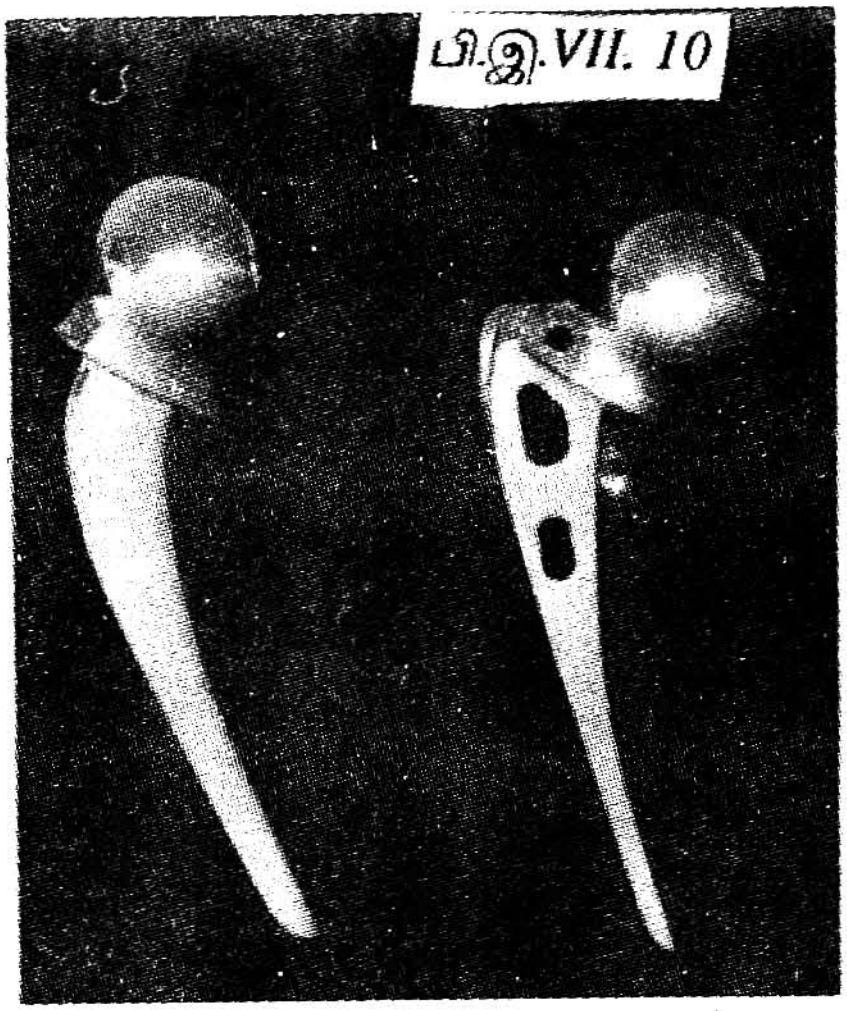

படம் பி.இ. VII - 10 அரைமூட்டுச் சீரமைப்பிற்குரிய செயற்கை உறுப்புப் பொருத்தம்

1. தாம்சன் செயற்கை உறுப்பு - தலைப்பளவு 45 மி.மீ.

2. ஆஸ்டின் மூர் - தலைப்பளவு 45 மி.மீ.

படம் பி.இ. VII-11

சார்ன்லேயின் முழுமை இடைச்செயற்கை உறுப்புப் பொருத்தம்

இப்படம் மிகையடர்த்திப் பாலி எத்திலீனால் ஆன கிண்ணக் குழித்துண்டையும் உலோகத்ததாலான தலைப்பு, கண்டம். தண்டுப்பகுதியுடைய தொடை எலும்புத்துண்டு முதலியவற்றைக் காட்டுகிறது.



படம் பி.இ. VII-12
முழங்கால் முழுமைச் செயற்கை உறுப்புப் பொருத்தம்.

கலைச்சொற் பட்டியல்

bevelling	சரிவாக்கப்பட்ட
bone cutter	எலும்புக்கத்தரி
bone holder	எலும்பு இடுக்கி
bone lever	எலும்பு நெம்பி
chisel	சிற்றுளி
chuck key	ஒதுக்குச்சாவி
clover leaf	குலோவர் இலை
drill	துளைப்பான்
fibro optic cable	நாரியல் பார்வைக்கேபிள்
file	செதுக்கி
forceps	பற்றுக்குறடு
gouge	நீக்கி உளி
hemi	அரை
instrument set	கருவித்தொகுதி
light source	ஒளியூட்டி
nibbler	கொறிப்பான்
osteotomes	எலும்பு வெட்டி
portable	இடம் மாற்றக்கூடிய
rush pin	கொக்கிப்பிணைப்பூசி
scale	அளப்பான்
saw	ரம்பம்
scoop	சுரண்டு கரண்டி
spike	பேராணி
trocar	வடிஒட்டைத்துளைப்பி